

HOSPITAL DE CLÍNICAS DE PORTO ALEGRE

RAFAEL MAGGI JUSTO BORGES

**RETINOPATIA ASSOCIADA AO USO DE INIBIDOR DE MEK:  
UM RELATO DE CASO**

PORTO ALEGRE  
2022

RAFAEL MAGGI JUSTO BORGES

**RETINOPATIA ASSOCIADA AO USO DE INIBIDOR DE MEK:  
UM RELATO DE CASO**

Trabalho de conclusão de residência  
médica realizado sob orientação do Prof  
Dr Daniel Lavinsky.

PORTO ALEGRE  
2022

## Sumário

<b>1</b>	<b>Resumo.....</b>	<b>4</b>
<b>2</b>	<b>Introdução.....</b>	<b>5</b>
<b>3</b>	<b>Caso clínico.....</b>	<b>6</b>
<b>4</b>	<b>Revisão e discussão.....</b>	<b>11</b>
<b>5</b>	<b>Referências.....</b>	<b>13</b>

**Resumo**

Com o advento de novas terapias antineoplásicas, observam-se hoje efeitos adversos oftalmológicos até então pouco descritos. O Trabalho abaixo descreve um relato de caso de um paciente em tratamento de uma neoplasia metastática apresentando baixa visual leve e achados retinianos até então pouco descritos na literatura, bem como uma revisão bibliográfica de casos semelhantes.

Palavras-chave: revisão; Melanoma; Cobimetinibe; retinopatia

## Introdução

Síndromes paraneoplásicas envolvendo a retina foram relatadas na literatura, algumas das quais incluem retinopatia associada ao câncer (CAR), retinopatia associada ao melanoma (MAR), proliferação melanocítica uveal difusa bilateral (BDUMP) e retinopatia paraneoplásica viteliforme (VPR). Essas síndromes ocorrem sem envolvimento direto do olho pela lesão neoplásica, e acredita-se que sejam secundárias às vias imunológicas que afetam os fotorreceptores e / ou o epitélio pigmentar da retina<sup>1</sup>.

Nos últimos anos, com o aprimoramento das terapias oncológicas, os inibidores de checkpoint vêm se tornando a uma das principais terapias no tratamento de algumas doenças neoplásicas, incluindo o melanoma cutâneo metastático<sup>2,3</sup>. No melanoma cutâneo metastático com mutação do gene BRAF positivo, os inibidores da proteína quinase ativada por mitógenos (MEK) podem fornecer melhores resultados<sup>4</sup>. Relatos na literatura descrevem casos em que o uso desta classe de medicamentos foi associado a complicações retinianas, incluindo acúmulo de fluido sub-retiniano e oclusão vascular<sup>5-9</sup>.

Este trabalho de conclusão de residência tem por objetivo descrever um caso de um paciente com alterações retinianas secundárias ao uso de medicação antineoplásica inibidora da MEK associado a um inibidor do BRAF para tratamento de melanoma metastático.

## Caso clínico

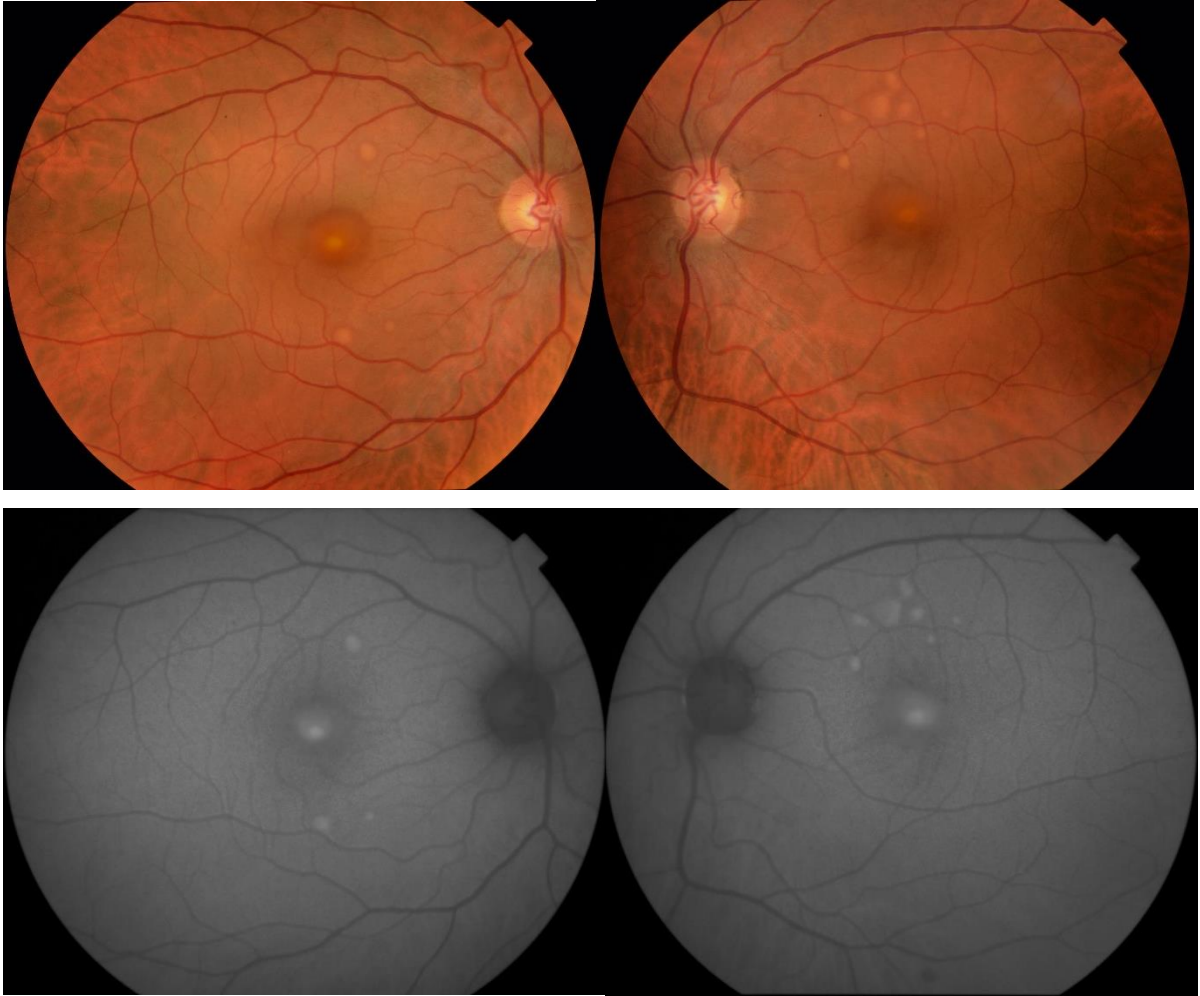
Paciente masculino, 48 anos, com diagnóstico de melanoma cutâneo metastático, veio para primeira consulta no serviço de oftalmologia do Hospital de Clínicas de Porto Alegre em agosto de 2019, devido a alterações fundoscópicas com suspeição para metástases coroidais.

Estava em acompanhamento e tratamento com um serviço de oncologia de outro hospital terciário de Porto Alegre, e vinha em uso com Cobimetinibe e vemurafenibe desde março de 2018, em ciclos de 21 dias de tratamento com pausas de 7 dias sem tratamento.

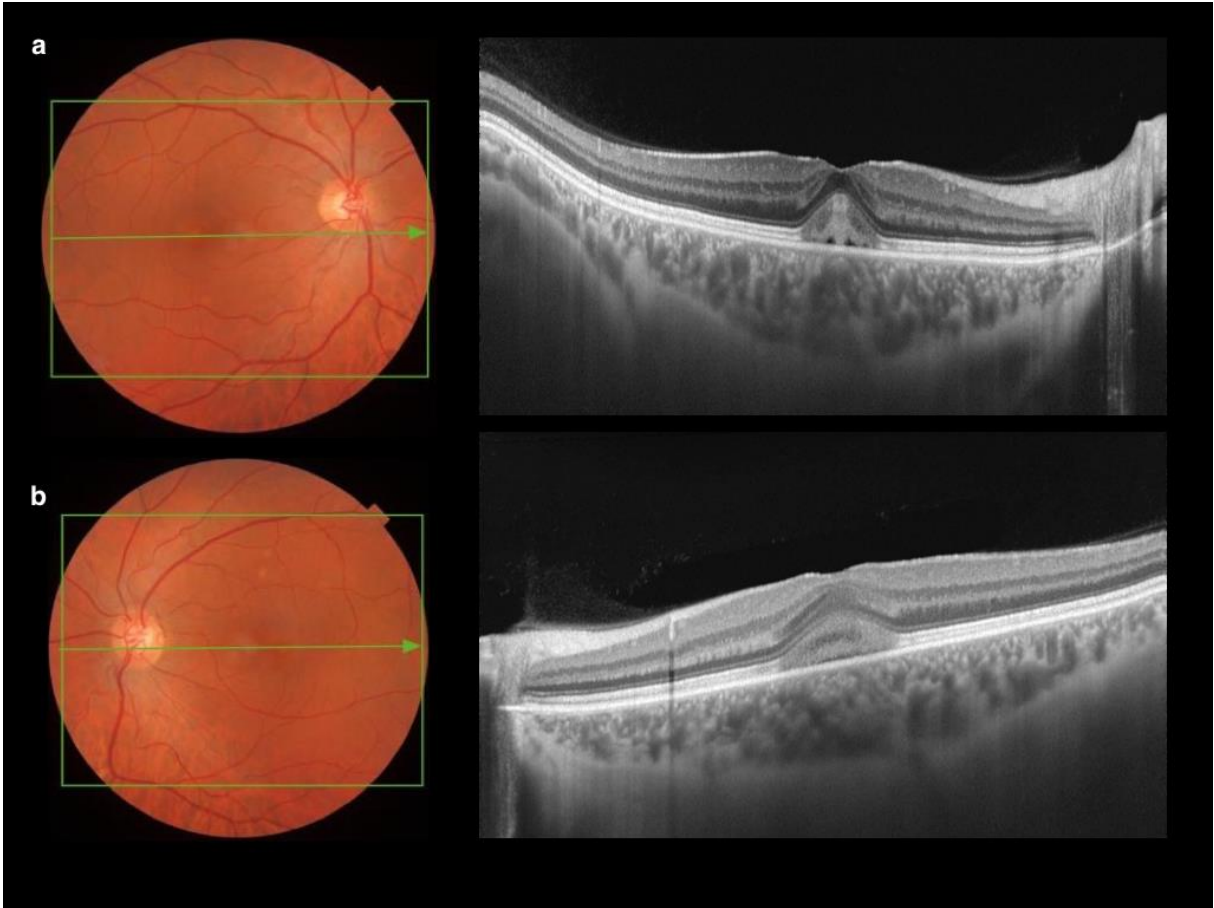
Na anamnese, relatava baixa de acuidade visual discreta mais evidente em olho direito, com uma duração de aproximadamente 3 meses. Negava comorbidades prévias e história familiar para doenças oftalmológicas.

Ao exame oftalmológico, sua melhor acuidade visual com correção era de 20/25 em olho direito e 20/20 em olho esquerdo. Não apresentava alterações biomicroscópicas e a pressão intraocular era normal. Na avaliação fundoscópica apresentava lesões hipopigmentadas com aspecto viteliforme em polo posterior acometendo ambos os olhos. Na autofluorescência as lesões apresentavam aspecto hiperautofluorescente (figura 1). Ao exame de tomografia de coerência óptica (OCT) (figura 2), apresentava fluido subretiniano acometendo a fóvea e também outras áreas da mácula, a avaliação da coroide foi normal e nenhuma região suspeita de neovascularização de coroide foi identificada no exame de OCT-angiografia.

Durante o acompanhamento inicial, houve aumento no tamanho e número das lesões retinianas (figuras 3 e 4). A visão se manteve estável durante o acompanhamento, sem interrupção do tratamento. Revisões periódicas foram realizadas com documentação de acuidade visual, retinografias e OCT para seguimento. Em junho de 2021 realizou switch para imunoterapia com Nivolumabe e Ipilimumabe, suspendendo o cobimetinibe. Nessa avaliação, não apresentava material subretiniano ao OCT (figura 5) e estava com acuidade visual de 20/20 em ambos os olhos, sem outras alterações ao exame.

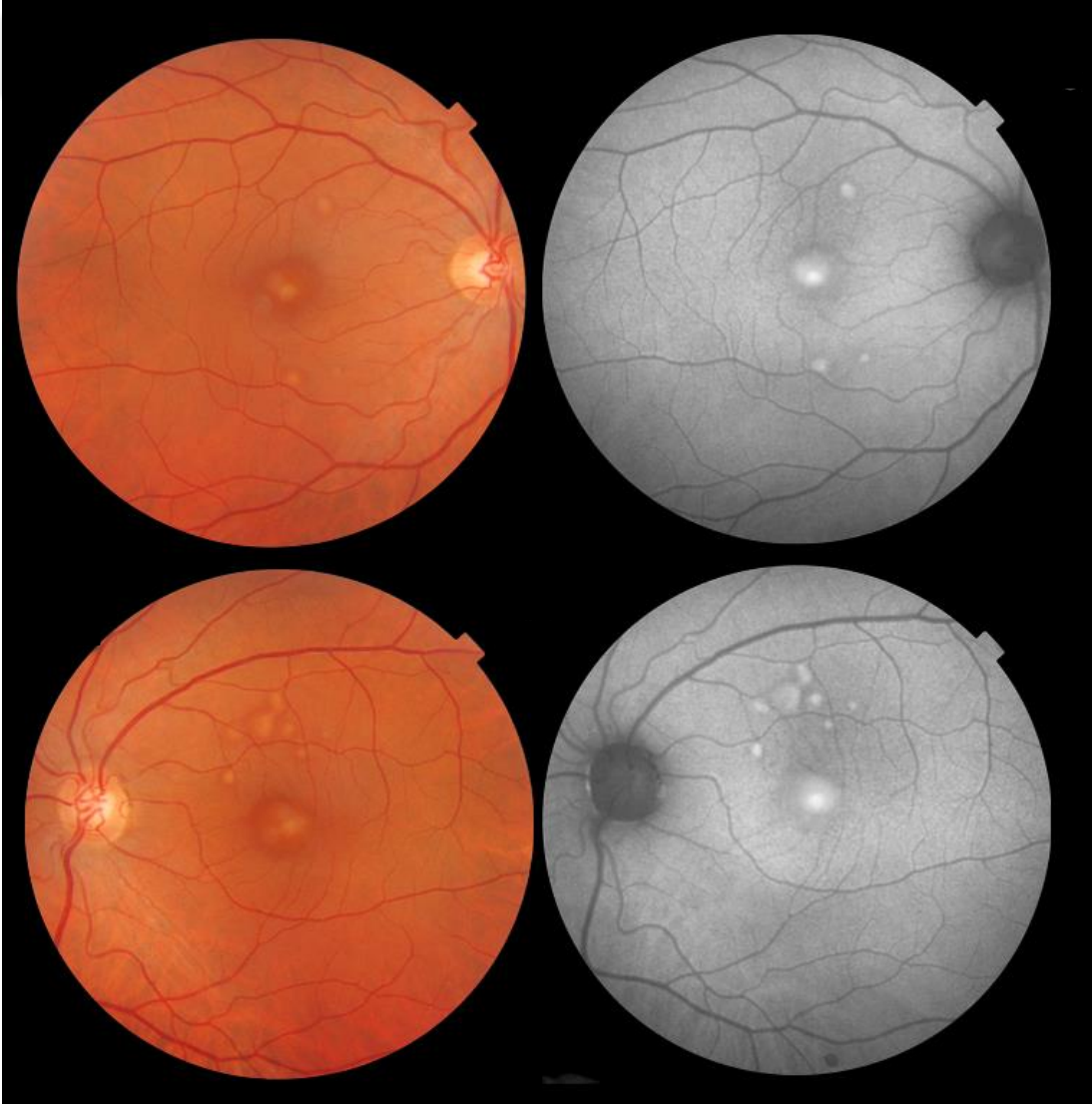

(figura 1: fundoscopia e autofluorescência no início do acompanhamento: olho direito e esquerdo, respectivamente. Topcon TRC50Dx)

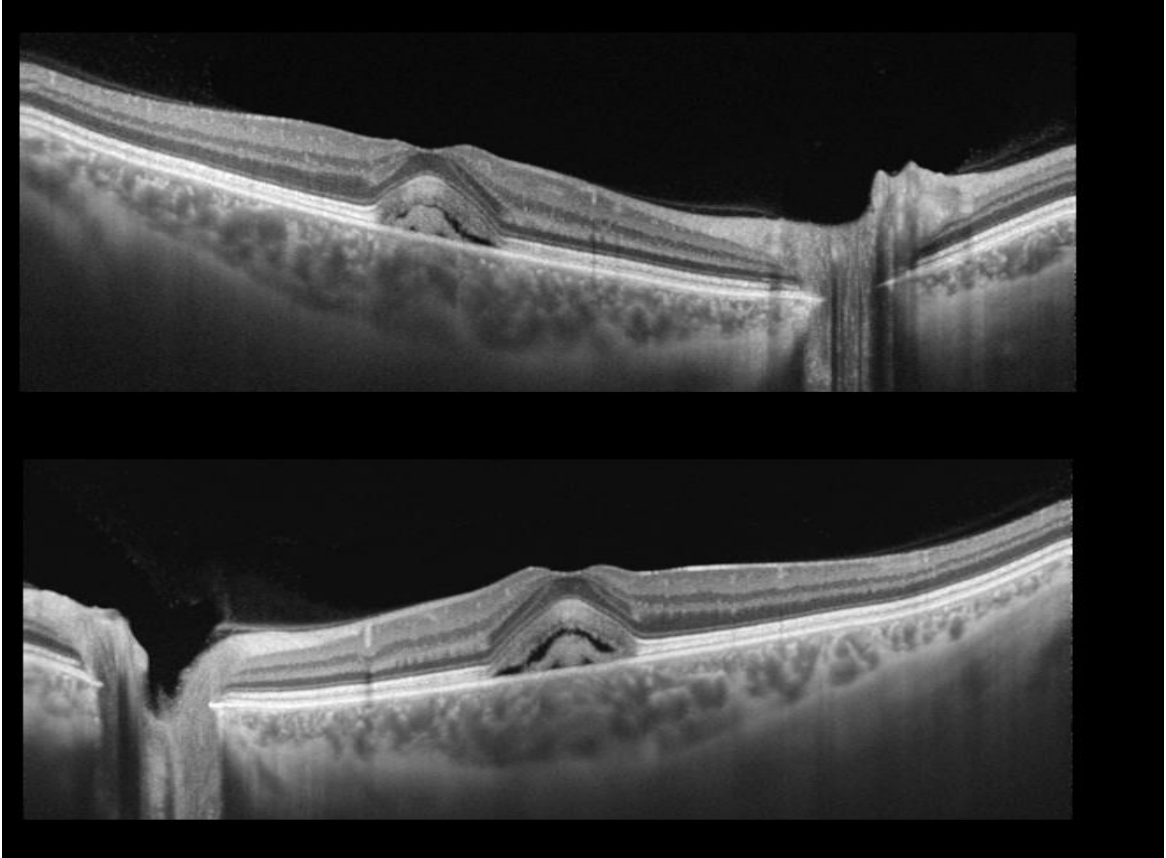


(Figura 2: tomografia de coerência óptica no início do acompanhamento: olho direito e esquerdo, respectivamente. Topcon DRI Triton)

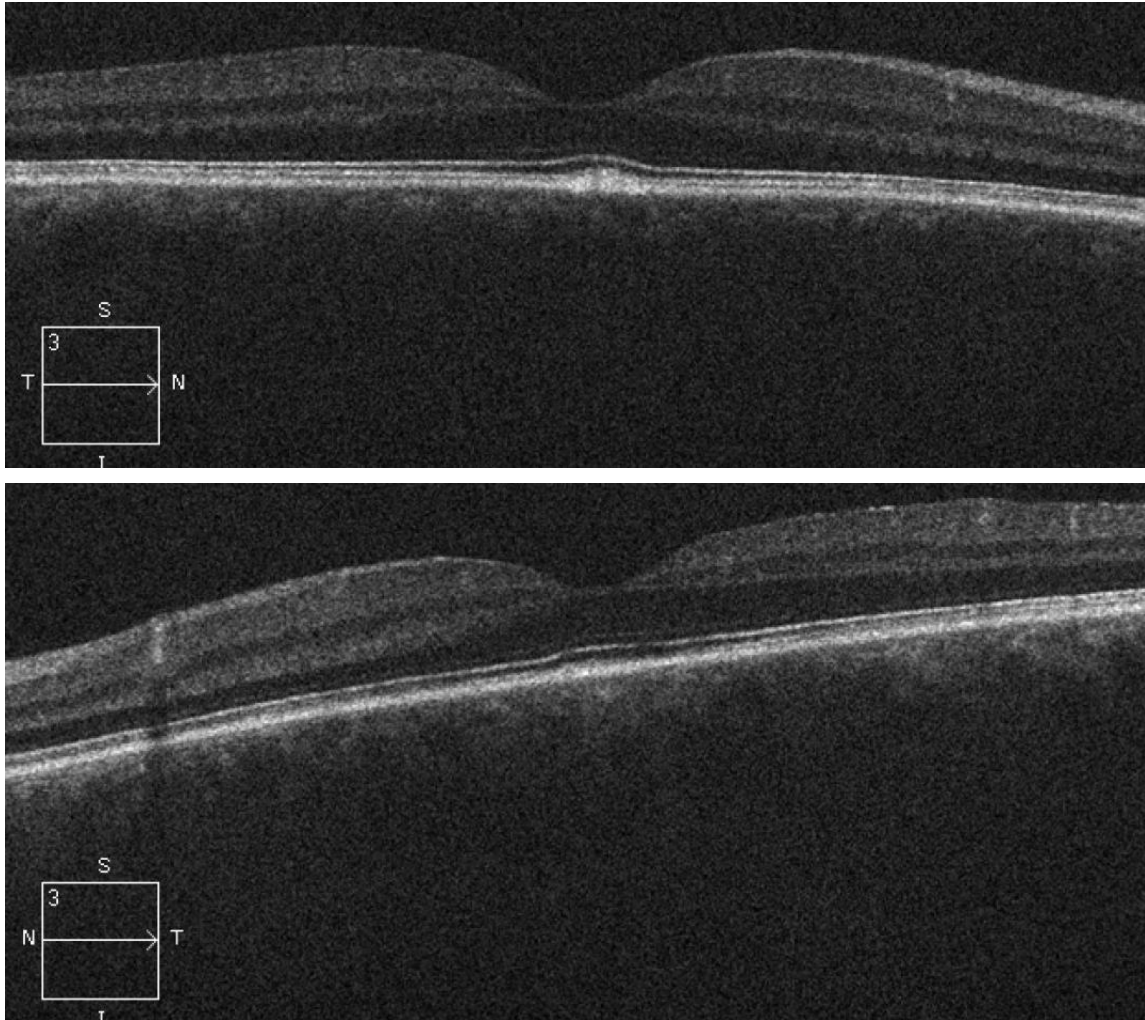




(Figura 3: retinografia e autofluorescência: olho direito e esquerdo, respectivamente. Topcon DRI Triton)



(Figura 4: tomografia de coerência óptica: olho direito e esquerdo, respectivamente. Topcon DRI Triton)



(Figura 5: tomografia de coerência óptica após suspensão do tratamento: olho direito e esquerdo, respectivamente. OCT Cirrus)

## Discussão

A quase totalidade dos casos de retinopatia associada aos inibidores da MEK (MEKAR - MEK associated retinopathy) descritos na literatura relatam casos de descolamento seroso de retina, sem descrição de depósitos subretinianos de material viteliforme, como identificado no paciente acima. Na maioria dos casos, os sintomas são leves, apresentando baixa de acuidade visual, metamorfopsias e halos ao redor de luzes<sup>5-9</sup>. Casos de retinopatia paraneoplásica viteliforme são extremamente raros, com poucos relatos na literatura. Apenas um caso semelhante ao descrito acima foi relatado na literatura, em que um paciente com melanoma metastático em tratamento com vemurafenibe (inibidor de BRAF), trametinibe (inibidor de MEK), dabrafenibe

(inibidor de BRAF) e pembrolizumabe (anticorpo monoclonal anti PD-1) que foi diagnosticado com retinopatia paraneoplásica viteliforme, havendo resolução após quatro meses de descontinuação do vemurafenibe <sup>15</sup>. Ainda assim, as alterações mostradas no OCT eram diferentes das do paciente acima descrito, mostrando predominantemente descolamento seroso de retina e espessamento de segmentos externos.

Visto que o paciente descrito apresentou poucos sintomas durante o acompanhamento e boa acuidade visual, foi optado, em conjunto com a equipe assistente, por manter-se o tratamento vigente com cobimetinibe e vemurafenibe, a despeito das alterações retinianas identificadas. Tal conduta foi recentemente recomendada em guideline <sup>8</sup>.

Após revisão da literatura sobre MEKAR, a maioria dos pacientes apresentou alterações retinianas nas primeiras semanas após o início da terapia <sup>9</sup>. Os achados do paciente relatado acima foram identificados 17 meses de tratamento com o inibidor de MEK, o que pode ser explicado pela presença de lesões extrafoveais inicialmente assintomáticas que posteriormente acometeram a região central, causando sintomas. Também chama atenção a falta de uma avaliação oftalmológica de rotina para os pacientes em uso dessa classe de medicamentos, o que dificulta seu reconhecimento. Felizmente, a resolução espontânea das lesões durante o seguimento, mesmo com a manutenção do tratamento, está de acordo com outros casos de retinopatia associada aos inibidores da MEK descritos na literatura <sup>9</sup>.

Em um estudo retrospectivo de 568 pacientes tratados com vemurafenibe para melanoma cutâneo metastático, os efeitos adversos oftalmológicos mais comuns foram uveíte, olho seco e conjuntivite, e nenhum caso de fluido ou depósito subretiniano foi descrito, sugerindo uma menor probabilidade de relação causal com essa droga nos achados do paciente acima descrito <sup>16</sup>.

A avaliação multimodal do segmento posterior realizada permite a avaliação acurada e boa documentação para seguimento e futuras correlações com casos similares, embora o caso aqui descrito apresente achados atípicos de retinopatia associada aos inibidores da MEK.

Os achados de depósitos viteliformes subretinianos no paciente não permitem excluir totalmente o diagnóstico diferencial de retinopatia viteliforme paraneoplásica. Com a melhor avaliação e análise de casos futuros espera-se poder melhor caracterizar as alterações e melhor compreender as patologias retinianas em pacientes oncológicos em uso de novas terapias.

### Referências:

1. Bussat A, Langner-Lemercier S, Salmon A, Mouriaux F. Paraneoplastic syndromes in ophthalmology. *J Fr Ophtalmol.* 2018 May;41(5):e181-e185. doi: 10.1016/j.jfo.2018.03.002. Epub 2018 May 18. PMID: 29784239.
2. Haanen JB, Robert C. Immune Checkpoint Inhibitors. *Prog Tumor Res.* 2015;42:55-66. doi: 10.1159/000437178. Epub 2015 Sep 4. PMID: 26382943.
3. Leonardi GC, Falzone L, Salemi R, Zanghì A, Spandidos DA, Mccubrey JA, Candido S, Libra M. Cutaneous melanoma: From pathogenesis to therapy (Review). *Int J Oncol.* 2018 Apr;52(4):1071-1080. doi: 10.3892/ijo.2018.4287. Epub 2018 Feb 27. PMID: 29532857; PMCID: PMC5843392.
4. Flaherty KT, Robert C, Hersey P, Nathan P, Garbe C, Milhem M, Demidov LV, Hassel JC, Rutkowski P, Mohr P, Dummer R, Trefzer U, Larkin JM, Utikal J, Dreno B, Nyakas M, Middleton MR, Becker JC, Casey M, Sherman LJ, Wu FS, Ouellet D, Martin AM, Patel K, Schadendorf D; METRIC Study Group. Improved survival with MEK inhibition in BRAF-mutated melanoma. *N Engl J Med.* 2012 Jul 12;367(2):107-14. doi: 10.1056/NEJMoa1203421. Epub 2012 Jun 4. PMID: 22663011.
5. Niro A, Strippoli S, Alessio G, Sborgia L, Recchimurzo N, Guida M. Ocular Toxicity in Metastatic Melanoma Patients Treated With Mitogen-Activated Protein Kinase Kinase Inhibitors: A Case Series. *Am J Ophthalmol.* 2015 Nov;160(5):959-967.e1. doi: 10.1016/j.ajo.2015.07.035. Epub 2015 Jul 29. PMID: 26231307.
6. Duncan KE, Chang LY, Patronas M. MEK inhibitors: a new class of chemotherapeutic agents with ocular toxicity. *Eye (Lond).* 2015 Aug;29(8):1003-12. doi: 10.1038/eye.2015.82. Epub 2015 Jun 5. PMID: 26043707; PMCID: PMC4541356.
7. McCannel TA, Chmielowski B, Finn RS, Goldman J, Ribas A, Wainberg ZA, McCannel CA. Bilateral subfoveal neurosensory retinal detachment associated with

MEK inhibitor use for metastatic cancer. *JAMA Ophthalmol.* 2014 Aug;132(8):1005-9. doi: 10.1001/jamaophthalmol.2014.976. PMID: 24852144.

8. Méndez-Martínez S, Calvo P, Ruiz-Moreno O, Pardiñas Barón N, Leciñena Bueno J, Gil Ruiz MDR, Pablo L. OCULAR ADVERSE EVENTS ASSOCIATED WITH MEK INHIBITORS. *Retina.* 2019 Aug;39(8):1435-1450. doi: 10.1097/IAE.0000000000002451. PMID: 30681641. ( Algoritmo)

9. Weber ML, Liang MC, Flaherty KT, Heier JS. Subretinal Fluid Associated With MEK Inhibitor Use in the Treatment of Systemic Cancer. *JAMA Ophthalmol.* 2016 Aug 1;134(8):855-62. doi: 10.1001/jamaophthalmol.2016.0090. PMID: 27309887.

10. Aronow ME, Adamus G, Abu-Asab M, Wang Y, Chan CC, Zakov ZN, Singh AD. Paraneoplastic vitelliform retinopathy: clinicopathologic correlation and review of the literature. *Surv Ophthalmol.* 2012 Nov;57(6):558-64. doi: 10.1016/j.survophthal.2012.02.004. Epub 2012 Jul 10. PMID: 22784677; PMCID: PMC3470815.

11. Jampol LM, Kim HH, Bryar PJ, Shankle JB, Lee RT, Johnston RL. Multiple serous retinal detachments and subretinal deposits as the presenting signs of metastatic melanoma. *Retina.* 2004 Apr;24(2):320-2. doi: 10.1097/00006982-200404000-00028. PMID: 15097904.

12. Rahimi M, Navajas EV, Sarraf D. PARANEOPLASTIC VITELLIFORM MACULOPATHY ASSOCIATED WITH METASTATIC MELANOMA. *Retin Cases Brief Rep.* 2018 Fall;12 Suppl 1:S102-S104. doi: 10.1097/ICB.0000000000000660. PMID: 29176532

13. Gao J, Panse K, Foster CS, Anesi SD. Paraneoplastic acute exudative polymorphous vitelliform maculopathy improved with intravitreal methotrexate. *Am J Ophthalmol Case Rep.* 2020 Sep 16;20:100930. doi: 10.1016/j.ajoc.2020.100930. PMID: 33005818; PMCID: PMC7509776.

14. Borkowski LM, Grover S, Fishman GA, Jampol LM. Retinal findings in melanoma-associated retinopathy. *Am J Ophthalmol.* 2001 Aug;132(2):273-5. doi: 10.1016/s0002-9394(01)00915-1. PMID: 11476700.

15. Sandhu HS, Kolomeyer AM, Lau MK, Shields CL, Schuchter LM, Nichols CW, Aleman TS. ACUTE EXUDATIVE PARANEOPLASTIC POLYMORPHOUS VITELLIFORM MACULOPATHY DURING VEMURAFENIB AND PEMBROLIZUMAB TREATMENT FOR METASTATIC MELANOMA. *Retin Cases Brief Rep.* 2019 Spring;13(2):103-107. doi: 10.1097/ICB.0000000000000604. PMID: 28614138; PMCID: PMC5729061.

16. Choe CH, McArthur GA, Caro I, Kempen JH, Amaravadi RK. Ocular toxicity in BRAF mutant cutaneous melanoma patients treated with vemurafenib. *Am J Ophthalmol*. 2014 Oct;158(4):831-837.e2. doi: 10.1016/j.ajo.2014.07.003. Epub 2014 Jul 15. PMID: 25036880.