Efeito de diferentes calibres de limas no preparo apical do canal radicular[1]

Elaine Vianna Freitas Fachin*
Taísa Guimarães Cassol**

RESUMO

Estudo in vitro utilizando pré-molares extraídos preparados com calibres crescentes de limas na porção apical do canal radicular. Após o preparo, os dentes foram descalcificados, cortados transversalmente em cinco segmentos e avaliados por dois observadores quanto à limpeza, forma e regularidade. Verificou-se que a região apical de dentes de 1 canal tende a ficar mais limpa, circular e regular quando se utilizam limas nº 40 comparadas com limas menos calibrosas. Em dentes com 2 canais, resultados semelhantes foram alcançados com a lima nº 30.

SUMARY

In vitro study using extracted bicuspids prepared with increasing file sizes at the apical portion of the root canal. After canal preparation, these teeth were decalcified, serially sectioned and evaluated by two observers regarding cleanliness, shape and regularity. Teeth with one canal tended to be cleaner, more circular and regular as number 40 file is used at the apical area as compared to smaller size files. Similar findings occured in teeth with two canals when number 30 file is used.

UNITERMOS

Endodontia, canal radicular, terapia, instrumental odontológico, dente, raiz, estudos de avaliação.

Introdução

Modernamente inúmeras técnicas de instrumentação têm sido propostas para o preparo mecânico do canal radicular.

A técnica da anticurvatura preconizada por Abou Rass (1) atua na área da curva cervical do canal radicular facilitando a chegada de instrumentos menos calibrosos ao terço apical. O alargamento do terço cervical também é proposto por Goerig (3) com a "step down technique" onde instrumentos calibrosos precedem a técnica step back ou escalonada. Walton (9) e também Weine (10) preconizam na técnica escalonada o pré curvamento de limas e a utilização de instrumentos flexíveis de pequeno calibre no terço apical e que progressivamente aumentam de diâmetro em direção cervical. Todas essas técnicas visam o domínio da porção apical do canal radicular que constitui o objetivo maior do tratamento endodôntico.

A regularidade da instrumentação apical é altamente buscada. Morgan e Montgomery (7) referem que o preparo circular facilita a obturação, onde todos os nichos dos canais tenham sido trabalhados, já que se deseja uma obturação hermética e sem infiltração apical. Quanto mais limpo, regular e circular estiver o preparo do canal, menor a possibilidade de permanência de restos pulpares ou material necrótico e, consequentemente, melhor será a adaptação de cones de guta percha quando da obturação.

O objetivo do presente estudo é analisar o resultado do trabalho de diferentes calibres de instrumentos (limas tipo Kerr nº 25, 30, 35 e 40) no preparo apical do canal radicular comparando cortes transversais de raízes de pré-molares extraídos, em 5 níveis (cervical, médio-cervical, médio, médio-apical e apical) quanto a forma, regularidade e limpeza.

Materiais e Métodos

Foram selecionados 50 pré-molares superiores extraídos (com 1 e 2 canais), que ficaram mantidos em hipoclorito de sódio a 1%. Os dentes foram autoclavados (MINICLAVE) por 20 minutos a uma temperatura de 121°C.

Para padronizar os grupos de dentes, as coroas foram cortadas no nível do colo dentário com o auxílio de pontas diamantadas e discos de carborundum.

Os dentes foram divididos em 5 grupos e instrumentados, por um mesmo operador, com limas tipo Kerr até o limite foraminal. A técnica de instrumentação foi a técnica seriada convencional utilizando simultaneamente irrigação com hipoclorito de sódio a 1% e água oxigenada a 10 vol.

*** Professora Adjunta de Endodontia FO/UFRGS**
**** Interna em Odontopediatria FO/UFRGS**
1 Este trabalho está sendo republicado por ter sido impresso parcialmente no número anterior desta Revista.

Os grupos foram classificados da seguinte maneira:

TABELA 1
Distribuição dos dentes em grupos

GRUPO 0	controle	s/instr.	5 dentes (1 canal)	5 dentes (2 canais)
GRUPO 1	experim.	instr. ap. =K 25	5 dentes (1 canal)	5 dentes (2 canais)
GRUPO 2	experim.	instr. ap. =K 30	5 dentes (1 canal)	5 dentes (2 canais)
GRUPO 3	experim.	instr. ap. =K 35	5 dentes (1 canal)	5 dentes (2 canais)
GRUPO 4	experim.	instr. ap. =K 40	5 dentes (1 canal)	5 dentes (2 canais)

Inicialmente os dentes foram submetidos a descalcificação com Citrato de Sódio a 20% e Ácido Fórmico a 2%. Para acelerar o procedimento, aumentou-se a concentração do Ácido Fórmico para 45% e ao final de 28 dias os dentes foram cortados transversalmente com gilete sobre uma laje de vidro em 5 níveis e analisados quanto a morfologia interna (figura 1).

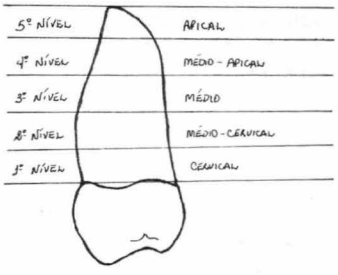

FIGURA 1: Esquema dos segmentos transversais analisados nos pré-molares

Resultados

Os diferentes segmentos foram examinados por dois profissionais através de lupa e escala milimetrada (Union Broach Cia. USA) e constam em duas tabelas que expressam regularidade, forma e limpeza onde se convencionou que R = regular; I = irregular; O = oval; C = circular; L = limpo e S = sujo em pré-molares de 1 canal (tabela 2) e pré-molares com 2 canais (tabela 3).

Discussão

O método da descalcificação utilizado nesse estudo mostrou-se adequado uma vez que permitiu cortes de dentes em cinco níveis iguais (apical, médio-apical, médio, médio-cervical, cervical) sem perda de substância dentária tornando a comparação de dentes de um mesmo grupo (pré-molares) mais precisa. Além disso, o preparo químico-mecânico de todos os dentes foi realizado pelo mesmo operador, o que elimina possíveis variáveis decorrentes de diferenças individuais entre técnicos.

A eficiência do solvente orgânico hipoclorito de sódio a 1% fica evidenciada na medida em que os canais mostraram-se limpos mesmo quando a instrumentação se limitou a limas de pequeno calibre.

TABELA 2
Análise de cortes transversais em pré-molares de 1 canal dos grupos controle e experimentais a diferentes níveis

Níveis	Grupo Controle	Grupo 1	Grupo 2	Grupo 3	Grupo 4
1	S,O,R	L,O,I	L,O,I	L,O,I	L,O,I
2	S,O,R	L,O,I	L,O,I	L,O,I	L,O,I
3	S,O,R	L,O,R	L,O,R	L,O,I	L,O,R
4	S,C,R	L,O,I	L,C,R	L,O,R	L,C,R
5	S,C,R	L,C,R	L,C,R	L,O,I	L,C,R

TABELA 3
Análise de cortes transversais em pré-molares de 2 canais dos grupos controle e experimentais a diferentes níveis

Níveis	Grupo Controle	Grupo 1	Grupo 2	Grupo 3	Grupo 4
1	S,O,R	L,O,I	L,O,I	L,O,I	L,O,I
2	S,O,R	L,O,I	L,O,I	L,O,I	L,C,I
3	S,C,R	L,O,R	L,O,R	L,C,R	L,C,R
4	S,O,R	L,C,R	L,C,R	L,C,R	L,C,R
5	S,O,R	S,O,R	L,C,R	L,C,R	L,C,R

A escolha desse grupo de dentes (pré-molares superiores) deve-se ao fato de possuírem raízes muito achatadas no sentido mésio-distal e, consequentemente, num corte transversal de raiz, apresentarem canais em forma de "gota de lágrima" onde a parte mais estrangulada se situa na porção média do corte. Os achatamentos ocorrem em pré-molares de 1 canal (figura 2) como em pré-molares de 2 canais (figura 3).

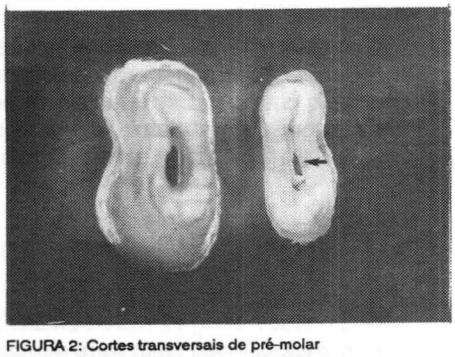

FIGURA 2: Cortes transversais de pré-molar com 1 canal. Detalhe segmentos apical e médio-apical em forma de "gota de lágrima" (seta) (Nikkor Med - Mag. 2x)

FIGURA 3: Corte transversal de pré-molar com 2 canais. Note achatamento porção média da raiz (seta) e nicho morfológico do canal radicular (dupla seta) (Nikkor Med - Mag. 2x)

Essa morfologia abriga resíduos pulpares e constitui um nicho para a proliferação microbiana. Dessa forma o estudo de cortes transversais é apropriado já que permite a análise desses achatamentos, bem como análise da eficiência do preparo químico-mecânico quanto à forma, regularidade e limpeza. Kasahara (6) e colaboradores realizaram análise semelhante utilizando pré-molares superiores com o objetivo de estabelecer critérios de alargamento apical desses dentes.

A presença de irregularidades das paredes do canal, decorre do prepa-

ro mecânico. O presente estudo revelou irregularidades nas paredes do canal radicular sempre que a instrumentação é realizada. Esses achados também são descritos por Jungmann e Uchin (5) ao referir que nenhuma instrumentação irá com precisão produzir canais regulares a nível apical. Entretanto, as irregularidades diminuem em todos os níveis (apical, médio-apical, médio, médio-cervical e cervical) a medida que se aumenta o calibre da lima. Quanto à forma, no grupo de pré-molares com 1 canal, notou-se que preparos com limas tipo Kerr nº 25 (figura 4),

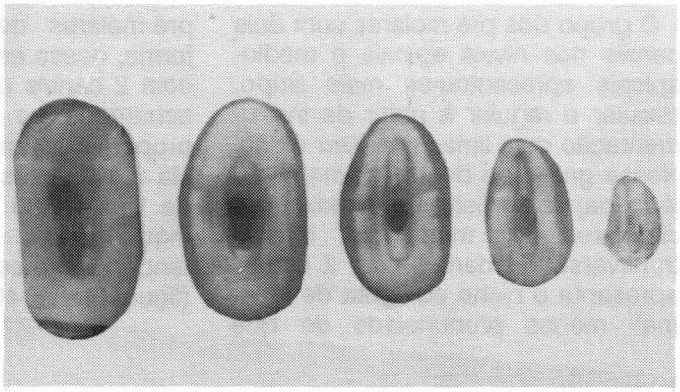

FIGURA 6: Cortes transversais de pré-molar com 1 canal, instrumentação seriada lima nº 40. (Nikkor Med - Mag. 1.8x)



FIGURA 4: Cortes transversais de pré-molar com 1 canal, instrumentação seriada lima nº 25. Segmentos apicais ovais, limpos e regulares. (Nikkor Med - Mag. 1/3x)

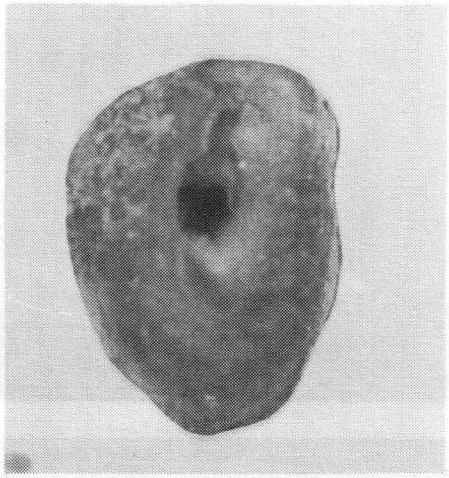

FIGURA 7: Detalhe corte transversal de pré-molar com 1 canal, instrumentação seriada lima nº 40. Segmento apical canal circular, limpo, regular. (Nikkor Med - Mag. 2x)

limas nº 30 e limas nº 35 (figura 5) no nível apical, proporcionam canais ovais.

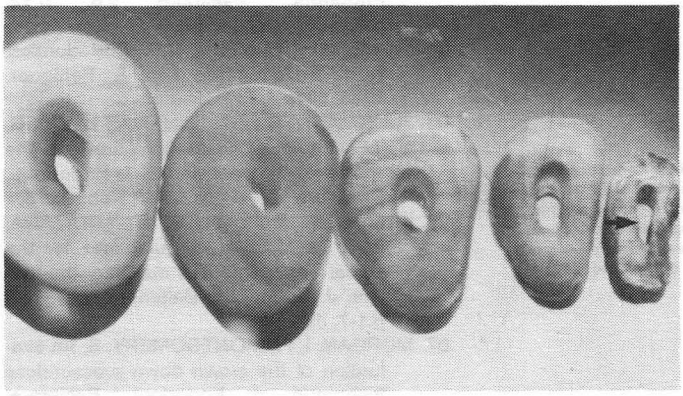

FIGURA 5: Cortes transversais de pré-molar com 1 canal, instrumentação seriada lima nº 35. Segmento apical canal oval, limpo, regular (seta). (Nikkor Med - Mag. 2x)

Há uma tendência de se tornarem circulares quando se instrumenta com a lima nº 40 (figura 6).

Os achados desse estudo demonstram que a lima nº 40 tende a deixar o canal de pré-molares achatados e com raízes únicas, no nível apical, mais circular, regular e limpo do que as limas de calibres menores (figura 7).

Nesse estudo a lima nº 40 foi capaz de tocar e arredondar o nicho morfológico presente em raízes achatadas. Achados semelhantes são descritos por Calhoun e Montgomery (2) onde a lima nº 40 produziu a maioria dos canais circulares porém utilizando a técnica da força balanceada de Roane (8).

Salienta-se que os achados do presente estudo ocorrem em dentes relativamente retos sem chances de perfurações ou degraus.

De acordo com Walton (9), canais finos e curvos não devem ser alargados mais que o nº 25. Já Ingle e Taintor (4) recomendam uma média de preparo de 40 a 60 como adequado para a maioria dos dentes com canais retos e em canais curvos de 25 a 30.

As irregularidades dos níveis médio, médio-cervical e cervical poderiam ser diminuidas caso se tivesse realizado um preparo escalonado nos níveis supra citados como preconizam Walton (9) e Weine (10) para complementação do preparo seriado onde, então, limas mais calibrosas do que a de nº 40 tornariam as paredes dos canais mais arredondadas e portanto mais regulares nos cortes transversais. Maior regularidade do terço cervical pode ser obtida com brocas de Batt ou "gates glidden" trabalhando no sentido da anticurvatura do canal no nível cervical.

O grupo dos pré-molares com dois canais nos níveis apicais e médio-apicais apresentou-se mais limpo, circular e regular a partir da instrumentação com limas tipo Kerr nº 30. Nesse grupo de dentes a lima nº 30 já foi capaz de deixar os canais mais circulares. A morfologia interna transversal de dentes com 2 canais apresenta o nicho ou "gota de lágrima" menos pronunciado do que pré-molares de um canal. Dessa forma, nesse estudo, os pré-molares com 2 canais ainda que com raízes achatadas no sentido mésio-distal proporcionaram canais com tendência a circulares e regulares a partir da lima nº 30 nos níveis apicais e médio-apicais (figura 8). Essa tendência se estende às limas nº 35 (figura 9) e nº 40 (figura 10).

Este estudo poderá futuramente ser complementado com a análise de cortes longitudinais. Sugere-se utilizar a mesma metodologia para o estudo do efeito de diferentes calibres de limas, porém com variação de cortes transversais para longitudinais de raiz, comparando resultados e acrescentando dados não só de regularidade, forma e limpeza mas também quanto a possível formação de degraus, "zips" apicais e desvios da posição original do foramen.

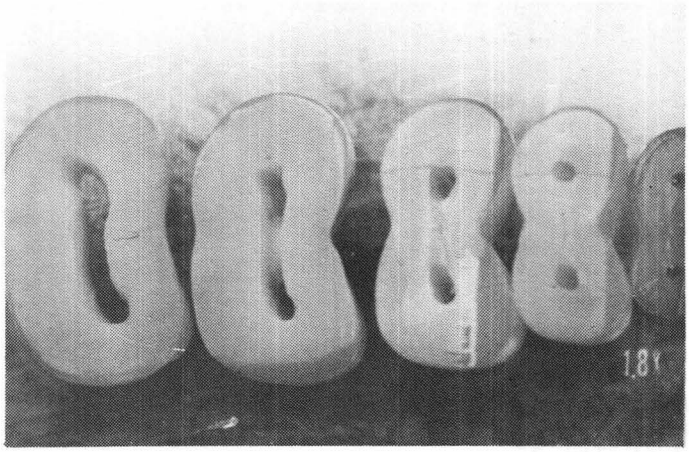

FIGURA 8: Corte transversal de pré-molar com 2 canais, instrumentação seriada lima nº 30. Segmento apical e médio-apical, canais circulares, limpos e regulares. (Nikkor Med - Mag. 1.8x)

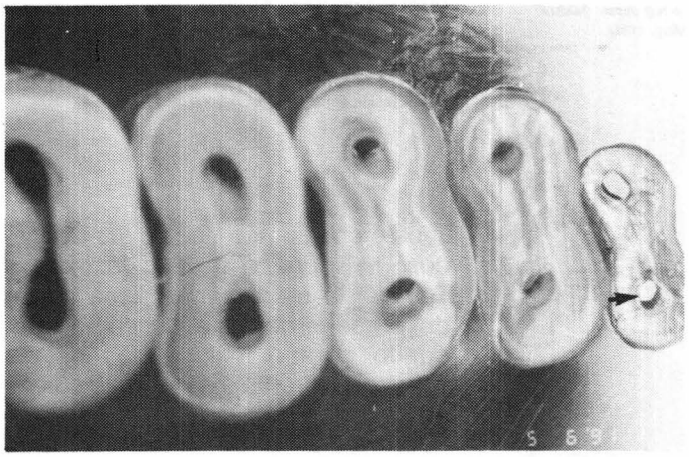

FIGURA 9: Cortes transversa. de pré-molar com 2 canais, instrumentação seriada lima nº 35. Segmento apical, canais circulares, limpos e regulares (seta). (Nikkor Med - Mag. 2x)

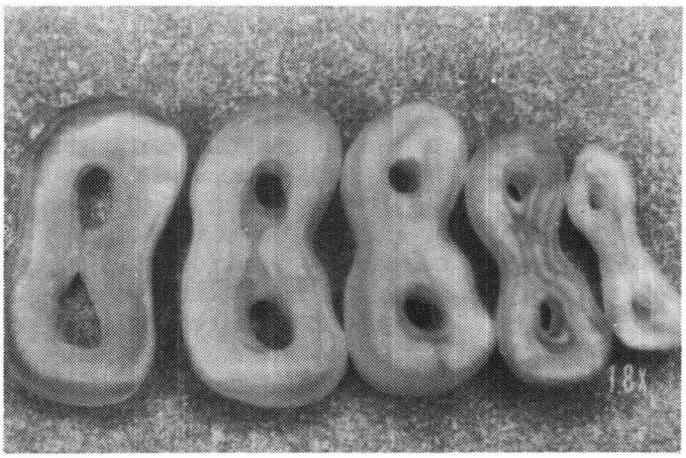

FIGURA 10: Cortes transversais de pré-molar com 2 canais, instrumentação seriada lima nº 40. Segmentos apicais, canais circulares e regulares. (Nikkor Med - Mag. 1.8x)

Agradecimentos

As autoras desejam agradecer especialmente o apoio técnico na descalcificação dos dentes à Srta. Isabel da Silva Lauxen e ao Sr. Jorge Reis Furtado pela confecção das fotos.

REFERÊNCIAS BIBLIOGRÁFICAS

01. ABOU RASS, M.; FRANK, A.; GLICK, D.H. The anticurvature filing method to prepare the curved root canal. J. Am. Dent. Assoc., Chicago, v.101, p.792-794, 1980.
02. CALHOUN, G.; MONTGOMERY, S. The effects of four instrumentation techniques on root canal shape. J. Endodont., Baltimore, v.14, n.6, p.273-277, June, 1988.
03. GOERIG, A.C.; MICHELICH, R.J.; SHULTZ, H.H. Instrumentation of root canals in molar using the step-down technique. J. Endodont., Baltimore, v.8, n.12, p.550-554, Dec., 1982.
04. INGLE, J.I.; TAINTOR, J.S. Endodontics. 3.ed. Philadelphia: Lea & Febiguer, 1985, 881p.
05. JUNGMANN, C.L.; UCHIN, R.A.; BUCHER, J.F. Effect of instrumentation on the shape of the root canal. J. Endodont., Baltimore, v.1, n.2, p.66-69, Feb., 1975.
06. KASAHARA, E.; YASUDA, E.; MIYAZANA, A. An evaluation of guidelines for the apical enlargement of maxillary pre-molars. J. Endodont., Baltimore, v.17, n.1, p.1-7, Jan., 1991.
07. MORGAN, L.F.; MONTGOMERY, S. An evaluation of the crown down pressureless technique. J. Endodont., Baltimore, v.10, n.10, p.491-498, Oct., 1984.
08. ROANE, J.B.; SABALA, C.L.; DUCANSON, JR, M.G. The balanced force concept for instrumentation of curved canal. J. Endodont., Baltimore, v.11, n.5, p.203-211, May., 1985.
09. WALTON, R.E. Histologic evaluation of different methods of enlargering the pulp canal space. J. Endodont., Baltimore, v.2, n.10, p.304-311, Oct., 1976.
10. WEINE, F.S. et al. Precurved files and incremental instrumentation for root canal enlargement. J. Can. Dent. Assoc. Toronto, v.36, n.4, p.155-157, Apr., 1970.