

# Incidências Laterais Ortogonais da Cabeça e suas utilizações em Odontologia

Icléo Faria e Souza  
Sandra Maria Azeredo de Menezes  
Maria Isabel da Fontoura Frasca

## INTRODUÇÃO

O objetivo básico deste trabalho é o estudo das projeções laterais ortogonais e suas indicações em odontologia. Partindo da técnica padrão recomendada pela maioria dos manuais de técnica radiográfica, procuramos, através da variação do ponto de incidência do raio central, evidenciar áreas específicas da face. Este procedimento proporcionará um maior detalhe ou nitidez das áreas a serem examinadas, orientando-se no princípio básico de projeção no qual o objeto de nossa atenção deve estar enquadrado pelo feixe central de Raio X.

As variações técnicas apresentadas trazem consigo as referências específicas para sua utilização. Considerando que as imagens apresentadas através do deslocamento do ponto de incidência não produzem alterações básicas na visualização das estruturas, apresentamos a anatomia radiográfica na projeção lateral ortogonal através do estudo do teleperfil.

## CONCEITO DE INCIDÊNCIA OU PROJEÇÃO RADIOGRÁFICA

Incidência ou projeção radiográfica é a relação no espaço entre a fonte de radiação que nos é dada pelo feixe de Raio X, o objeto a ser radiografado, ou seja, o paciente e a película radiográfica.

O feixe de Raio X será indicado sempre pelo Raio Central (RC) que corresponde ao centro do mesmo, sendo que em Radiologia esse feixe é imaginário e terá que ser buscado através de indicadores do raio cen-

tral que poderão ou não estar presentes nos aparelhos de Raio X. Os indicadores luminosos acoplados aos diafragmas, que se encontram nos modernos aparelhos de Raio X, constituem-se nos melhores indicadores do Raio Central.

Nos aparelhos de RX de uso odontológico que utilizam cone a direção do RC está indicada pela ponta do mesmo. Na ausência deste dispositivo, o centro dos cilindros utilizados como acessórios será o ponto de referência para o RC.

No paciente, o conhecimento de pontos e planos craniométricos permitirá relacionar o objeto com a película, quase sempre suportada ou inclusa num chassi com ecran reforçador, exceção feita à projeções que utilizam películas intra-bucais.

Para que a incidência se defina na relação RC-objeto-película, é importante considerar o ponto em que o raio penetre as estruturas anatómicas, o ponto de incidência ou, em alguns casos, o ponto em que o RC emergja ou seja ponto de emergência.

Quando o Raio incidente é perpendicular a um plano radiográfico que por sua vez paralelo ao plano do chassi fica caracterizado o princípio fundamental das projeções ortogonais que evitam as deformações das imagens.

Os planos básicos para projeções da cabeça são:

- Plano Sagital Mediano: divide a cabeça em duas metades, direita e esquerda (PSM).
- Plano Horizontal de Frankfurt: divide a cabeça em duas porções, superior e inferior. É um plano sub-órbito-meatal (PHF).
- Plano Vertical Lateral ou Plano de Perfil: corresponde a um plano

frontal que passa nos condutos auditivos externos e divide a cabeça em duas porções, anterior e posterior (PVL).

Estes planos são perpendiculares entre si, proporcionando as três dimensões no espaço. Algumas escolas americanas utilizam ainda, como referência para posicionamento do paciente e incidência do RC, a linha de Reid, que é uma linha acantomeatal, e também o plano de Camper, que é um plano tegumentar (vai da comissura nasal ao centro do tragus).

Os pontos de incidência e emergência de referência radiográfica, são pontos cutâneos que podemos observar clinicamente. Os mais utilizados são:

### Medianos:

- Vertex: ponto mais elevado da cabeça, estando o paciente orientado segundo o plano de Frankfurt.
- Bregma: união da sutura frontal com a bi-parietal.
- Glabella: ponto mais saliente, mais anterior e inferior do frontal.
- Nasion: depressão da união dos ossos nasais com o frontal.
- ENA: união do nariz com o lábio, no plano sagital mediano.
- Gnation: porção mais anterior e mais inferior da eminência mentoniana.
- Ínio: situado no occipital correspondendo à proeminência inferior do mesmo (protuberância occipital externa).

### Laterais:

- Ormafron: é o ângulo externo da órbita na sutura fronto-malar.
- Infra-orbitário: porção mais infe-

rior e anterior do rebordo orbitário.

- Pório (CAE): corresponde ao conduto auditivo externo marcado no centro do tragus.
- Gônio: é a união do bordo inferior da mandíbula com o bordo posterior do ramo.

## CLASSIFICAÇÃO DAS INCIDÊNCIAS

As incidências podem ser frontais, laterais e axiais:

- Frontais:** quando o RC se dirige ao plano vertical lateral (PVL) frontal ou dorsal e podem ser:
  - Antero-Posterior: quando o raio incidente penetra pela face anterior do setor a ser radiografado e sai pela posterior.
  - Postero-Anterior: quando o raio incidente penetra pela face posterior da secção a ser radiografada e emerge pela anterior.
- Laterais, Transversais ou de Perfil:** quando o raio incidente se dirige ao plano sagital mediano paralelo ao plano da película.
- Axiais, Verticais de base de crânio ou Raiz-Base:** em que o Raio Central alcança o plano horizontal de Frankfurt. São universalmente conhecidas como incidência de Hirtz: vertex-submento ou submento-vertex.

As projeções descritas são consideradas fundamentais, básicas. Existe, no entanto, possibilidade de variações na tráfada constante foco-objeto-película, por alterações de angulação e direção do RC ou da posição do paciente.

As projeções decorrentes são chamadas oblíquas, sendo variantes das três fundamentais já descritas.

As incidências classificam-se ainda em:

- Unilaterais: que destacam uma secção, no exame de uma hemi-face.
- Bilaterais ou Simétricas: que permitem exame comparativo de duas regiões homólogas.

## INCIDÊNCIAS LATERAIS

**Definição:** Incidência lateral é aquela

em que o RC se dirige ao Plano Sagital Mediano. Pode ser direita ou esquerda conforme o lado que se quer examinar. Se considerarmos a relação raio incidente-paciente-película, podem ser classificadas em incidências ortogonais ou oblíquas.

**Ortogonais:** Incidências em que o RC é perpendicular à película, tendo um plano do paciente paralelo à mesma. Ex.: Teleperfil, Perfil, etc. A incidência Lateral Ortogonal caracteriza o paralelismo do PSM com o plano da película e a perpendicularidade de raio incidente a ambos.

**Oblíquas:** São todas aquelas incidências em que a relação RC-objeto-película estiver alterada no que concerne ao paralelismo de planos e filme e perpendicularidade do raio (projeção ortogonal).

Qualquer modificação nas relações estabelecidas para a projeção ortogonal define a incidência oblíqua.

Nestas condições a modificação da posição da película, do paciente ou do raio incidente estarão definindo uma incidência oblíqua. Toda incidência oblíqua apresentará um maior índice de distorção. A sua aplicação, no entanto, é necessária para que a região que se quer examinar seja liberada de superposições indesejáveis. Ex.: Perfil 45°.

## INCIDÊNCIAS LATERAIS ORTOGONAIS

Apesar da incidência de perfil ser a superposição de uma hemi-face sobre a outra, ela é considerada fundamental para exame da cabeça em forma lateral.

Podemos classificar as incidências laterais ortogonais como *Amplas* ou *Restritas* em função da área atingida pelo Rx.

**Ampla**, quando mostra crânio e face no seu todo em norma lateral e **Restrita** quando particulariza uma determinada superfície ou área da face.

De acordo com Mayer podem ser classificadas em:

- **Típicas:** as comumente utilizadas e universalmente conhecidas.

- **Atípicas:** quando particulares ou exclusivas a determinadas partes ou setores que se deseja realçar. As incidências atípicas têm indicações nas radiografias das diversas especialidades que estudam e tratam da cabeça.

Nas incidências Típicas ou Amplas teremos o Perfil Padrão, Perfil Raios Moles e o Teleperfil. As demais incidências serão Atípicas ou Restritas quando têm como fundamento o ponto de incidência que se desloca para uma área específica em exame, tendo, além disso, o feixe de raio X limitado por cilindro localizador, a fim de que se obtenha uma melhor definição radiográfica.

Esta situação pode ser definida como "desfile do raio central nas projeções laterais ortogonais da face". Nestas incidências teremos: Perfil Restrito para Ossos Nasais, Perfil Restrito Sub-Malar, Perfil Restrito para Canino, Perfil Restrito para Mento, Técnica de Parma, Perfil Restrito Tangencial (Sub-Mandibular e Anterior da Maxila).

## Perfil Padrão

Relação Paciente-Película:

- PSM // à película.
- PHF e PVS  $\perp$  à película.
- RC: incidência e emergência: CAE (alguns autores indicam o centro de Sela ) RC Fig. 1.
- D (foco-filme): 1m

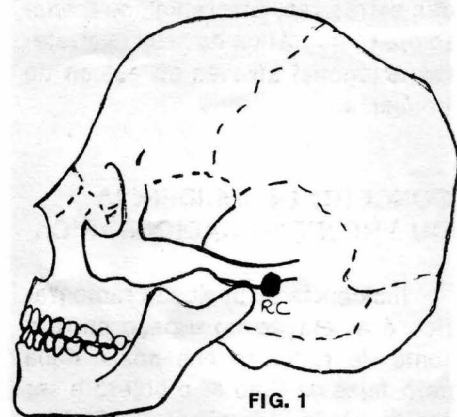


FIG. 1

**Resultado:** Esta incidência mostra os contornos periféricos ósseos e detalhes das cavidades orbitárias e sinusais, a sutura fronto-nasal, os ossos próprios do nariz e as paredes anterior e posterior do seio maxilar. É uma ótima incidência para mostrar

forma e profundidade da sela túrcica. O tecido mole do nasofaringe da parede posterior nasofaríngea é melhor visto nesta incidência. A curva da parede posterior do nasofaringe deve ser côncava, se aparecer convexa é sinal de anormalidade.

A parede anterior do seio frontal e a parede posterior do mesmo devem ser analisadas nesta incidência. A análise destas paredes é particularmente importante se o exame clínico é sugestivo à mucocelos do seio frontal. Se num dos seios frontais aparecer opacidade na incidência de Caldwell, atenção especial deverá ser dada à parede anterior do seio vista pela incidência lateral. O que aparenta ser uma radiopacidade na incidência de Caldwell poderá ser o resultado de uma relativa espessura da parede anterior do seio frontal.

Duas outras estruturas otimamente visíveis na incidência lateral são a fossa pterigo-palatina e o palato duro. O osso cortical que contorna o palato duro deverá estender-se da fossa pterigopalatina até a pré-maxila.

Esta projeção permite ver a extensão posterior do traço de fratura em fraturas horizontais oblíquas bem como os deslocamentos verticais e antero-posteriores. Podemos analisar também a relação postural da mandíbula. Fig. 2.

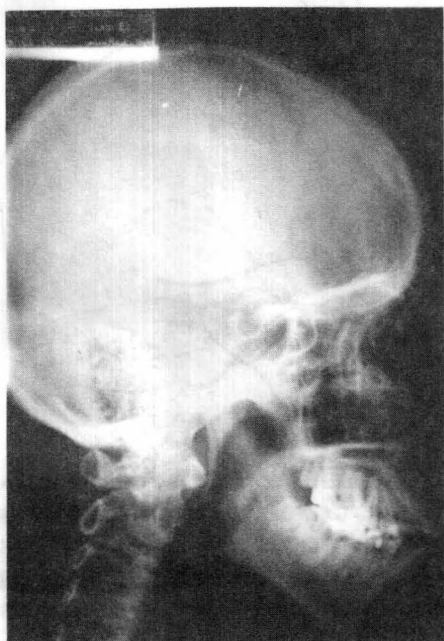


FIG. 2

### Perfil Padrão Raios Moles

Relação Paciente-Película:

- PSM // à película.
  - PHF e PVL  $\perp$  à película.
  - RC: incidência e emergência CAE.
- Fig. 3.
- D (foco-filme): 1m.

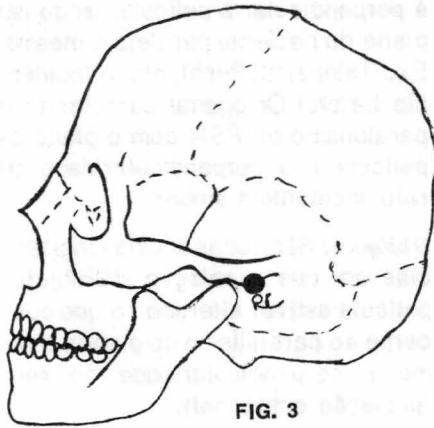


FIG. 3

Objetivo: Feixe de raios com pouca penetração ou menor quantidade de raios quando se quer o contorno das partes moles crânio-faciais.

Nestes casos se reduz a mAs em 50% ou se diminui 10 a 15Kv.

Esta atenuação se consegue, quando se deseja ver o contorno facial, através da utilização de uma máscara de alumínio. Alguns indicam a marcação do contorno externo das partes moles pincelando uma discreta camada de substância de contraste. Esta incidência é utilizada basicamente para fraturas nasais podendo observar-se bem o contorno mole do nariz. Fig. 4.

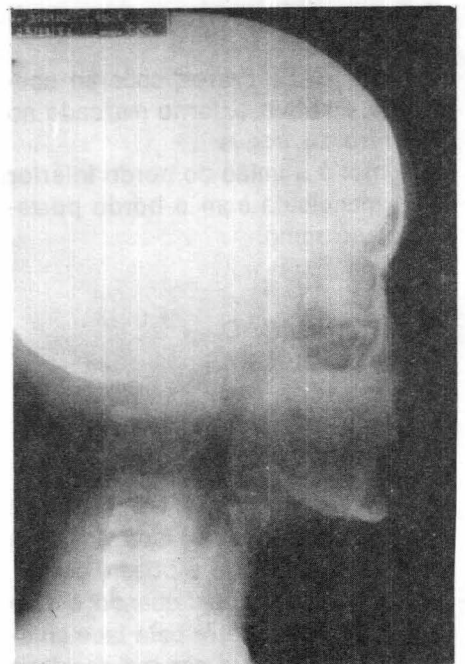


FIG. 4

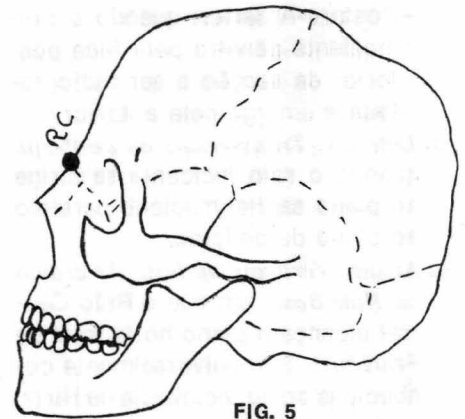


FIG. 5

### Perfil Restrito para Ossos Nasais

É a projeção lateral, unilateral, específica para os ossos próprios do nariz.

Relação Paciente-Película:

- PSM // à película.
  - PHF e PVL  $\perp$  à película.
  - RC: incidência e emergência no Nasion (N). Fig. 5.
- D (foco-filme): Uso de cilindro limitador em contato com os tegumentos.

Resultado: mostra os ossos nasais e a união naso-frontal. Fig. 6.

Indicações: lesões dos ossos na-

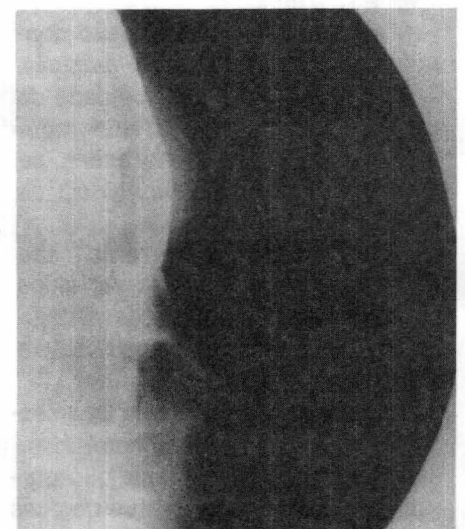


FIG. 6

sais (FON) especialmente as traumáticas.

Variantes: 1. A incidência para os ossos nasais pode ser efetuada

com raios moles a fim de obter-se todo o contorno nasal. A posição da película é a mesma. Varia: o ponto de incidência que deverá ser o centro do dorso do nariz, bem como os fatores elétricos que deverão sofrer uma redução na Kilovoltagem ou na Milamperagem-seg.

2. Pode-se realizar ainda o exame dos ossos nasais em projeção lateral utilizando as películas 3 x 4 usadas nas incidências intra-orais. Apoiando-as ao ângulo interno do olho do lado que se quer radiografar, faz-se o RC incidir perpendicularmente com a ponta do cone apoiada no ângulo externo do olho do lado oposto.

### Perfil Restrito Sub-Malar

Relação Paciente-Película:

- PSM // à película.
- PHF e PVL  $\perp$  à película.
- RC: ponto de incidência na base do processo zigomático. Fig. 7.
- D (foco-filme): uso de cilindro limitador em contato com os tegumentos.

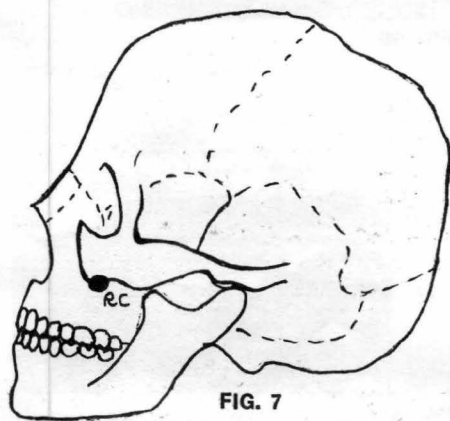


FIG. 7

Objetivo: Seio Maxilar.

Observação de lesões, inclusões e etopias dentárias no seio maxilar.

Observação em casos de fratura em que existe suspeita de traço sub-malar. Figuras 8 e 9.

### Perfil Restrito para Canino

Relação Paciente-Película:

- PSM // à película.
- PHF e PVL à película.
- RC: ponto de incidência na abertura da fossa nasal indicada pela união da comissura nasal e lábio. Fig. 10.

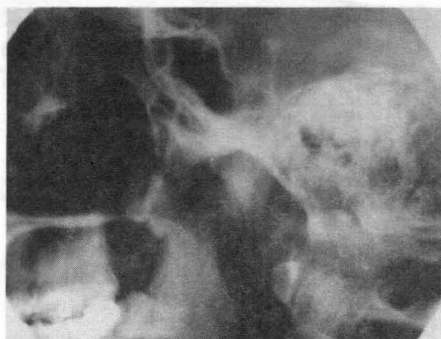

FIG. 8

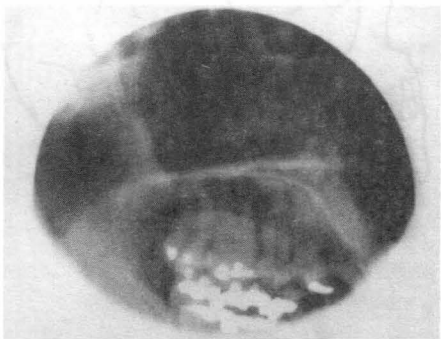


FIG. 9

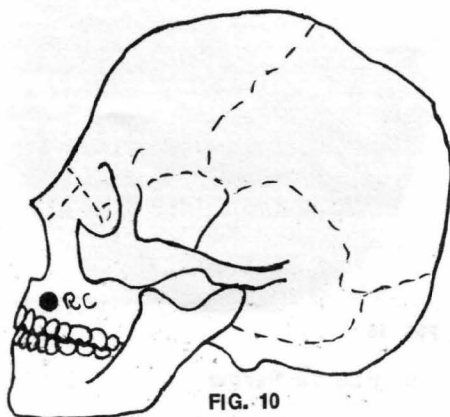


FIG. 10

- D (foco-filme): Uso de cilindro limitador em contato com os tegumentos.

Objetivo: Canino Incluso. Quando existem caninos inclusos bilaterais é necessário que se realize duas incidências oblíquas D e E com a finalidade de dissociá-los. Figs. 11 e 12.

### Perfil Restrito para Mento

Relação Paciente-Película:

- PSM // à película.
- PHF e PVL à película.
- RC: ponto de incidência no centro do mento. Fig. 13.
- D (foco-filme): Uso do cilindro limitador em contato com os tegumentos.

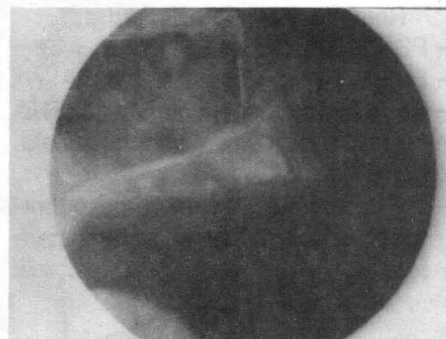


FIG. 11

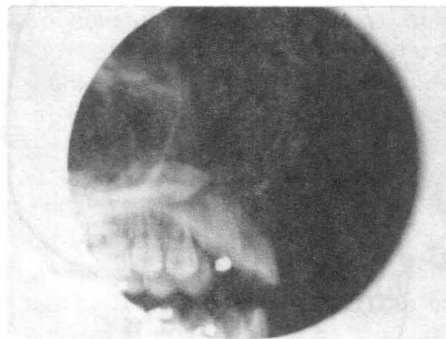

FIG. 12

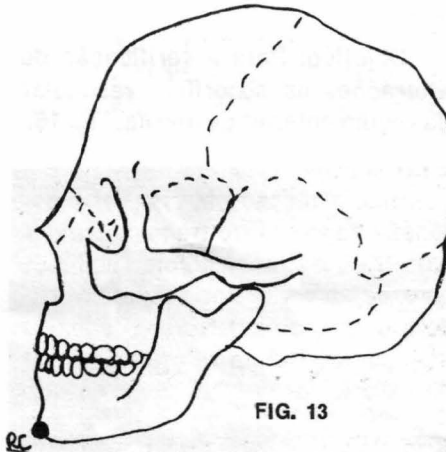


FIG. 13

Objetivo: Lesões de mento e expansão de lesões sinfisárias. Fig. 14.

### Perfil Restrito Tangencial

Perfil Restrito Tangencial Anterior da Maxila.

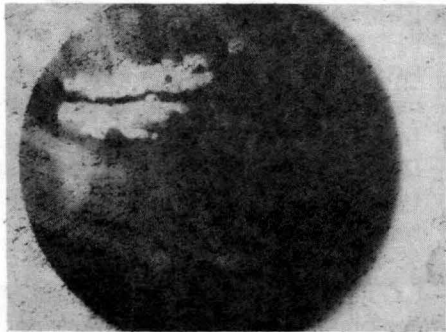


FIG. 14

#### Relação Paciente-Película:

- PSM // à película.
- PHF e PVL à película.
- RC: dirigido tangencialmente à ENA ou união do lábio com a columela. Fig. 15.
- D (foco-filme): Uso de cilindro limitador em contato com os tegumentos.

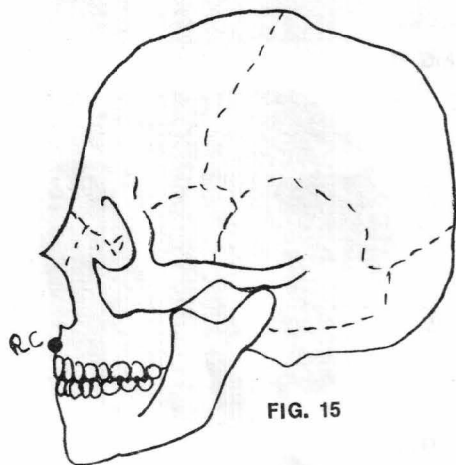


FIG. 15

Objetivo: Para a verificação de alterações na superfície vestibular da região anterior da maxila. Fig. 16.

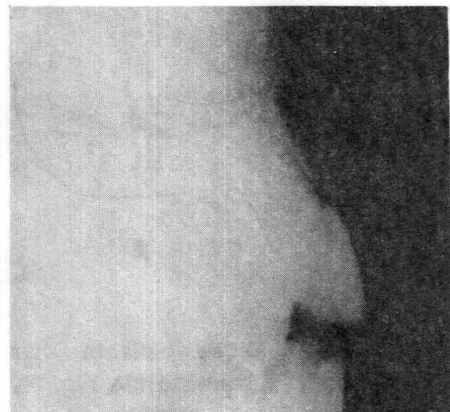


FIG. 16

#### Perfil Restrito Tangencial Sub-Mandibular

##### Relação Paciente-Película:

- PSM // à película.
- PHF e PVL  $\perp$  à película.  $\perp\perp$
- RC: incidência no bordo inferior da mandíbula mais ou menos 4cm a frente do ângulo. Fig. 17.
- D (foco-filme): Uso de cilindro limitador em contato com os tegumentos.

Objetivo: observar a região sub-mandibular, especialmente áreas da glândula sub-mandibular (cálculos) e

da rede ganglionar sub-mandibular (calcificações). Nestas radiografias algumas vezes observam-se reações periostais basilares. Fig. 18.

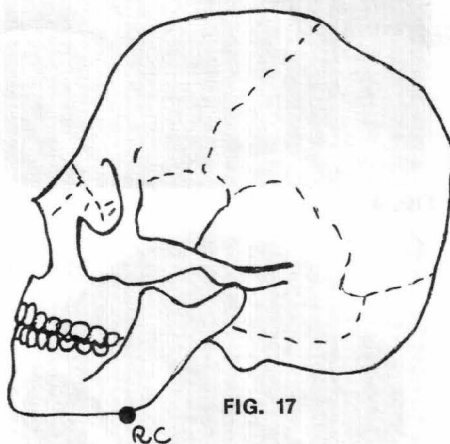


FIG. 17

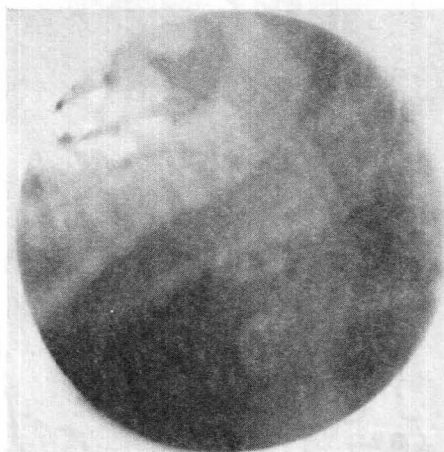


FIG. 18

#### Técnica de Parma

Caracteriza-se pelo emprego de uma distância foco-película mínima, ou seja, igual à espessura da área a ser radiografada. Obtem-se melhores resultados com a utilização de aparelhos de uso odontológico nas quais se removem os cilindros ou cones colocando a abertura do cabeçote encostada na face do paciente.

##### Relação Paciente-Película:

- PSM // à película.
- PHF e PVL  $\perp$  à película.  $\perp\perp$
- RC: bicondilar: ângulos - vertical  $0^\circ$  - horizontal  $90^\circ$  incidência e emergência no CAE. Fig. 19. 2 incidências - boca aberta e boca fechada.
- D (foco-filme): em contato.

Objetivo: Exame de ATM em boca fechada e aberta, fazer com que

o côndilo avance e saia da fossa mandibular para obter-se maior visibilidade do mesmo. Figs. 20 e 21.

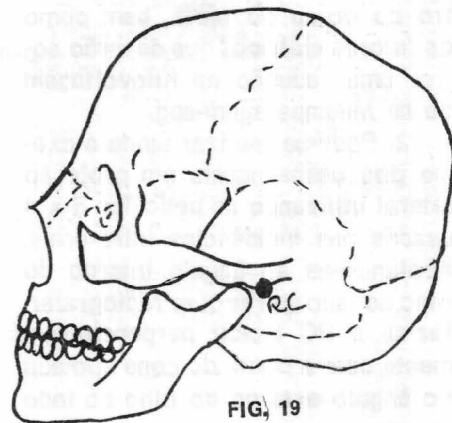


FIG. 19

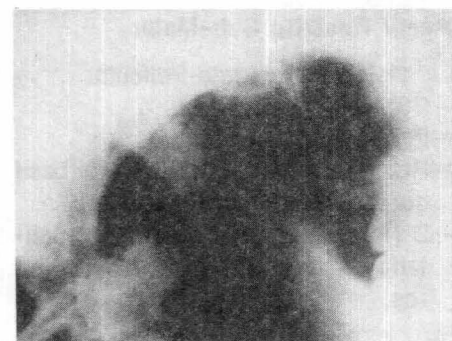

FIG. 20

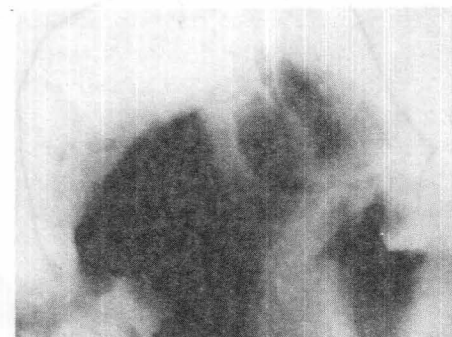

FIG. 21

#### Teleperfil

Telerradiografia é uma técnica radiográfica que se caracteriza basicamente pelo aumento da distância foco-película visando obter imagens com um mínimo de distorção. Em odontologia utiliza-se este recurso técnico nas projeções frontais e laterais ortogonais.

Teleperfil com finalidade cefalométrica é uma incidência lateral ortogonal padronizada, utilizada para o estudo do desenvolvimento crânio facial.

A padronização é feita através de dispositivos chamados cefalosta-

tos, onde se consegue uma relação fixa entre RC-cabeça do paciente-película. Desta forma exposições posteriores podem ser feitas sob as mesmas condições, possibilitando estudos comparativos durante o desenvolvimento crânio-facial.

Esta técnica foi introduzida pelo Dr. B. Holly Broadbent em 1931, sendo desenvolvida e agora universalmente utilizada para análises ortodônticas.

Objetivo da Telerradiografia:

- Estudo do desenvolvimento crânio-facial;
- Diagnóstico da deformidade crânio-facial;
- Planificação do tratamento ortodôntico;
- Planejamento cirúrgico;
- Avaliação dos casos tratados.

#### Técnica

Equipamento Utilizado:

**Cefalostato:** suporte que consta de duas hastes com olivas em suas extremidades, as quais serão introduzidas nos condutos auditivos externos com finalidade de posicionar e fixar a cabeça do paciente. O cefalostato possui um disco móvel para apoio craniano e um indicador metálico para posicionamento no ponto infra-orbitário.

**Fonte de Raio-X:** para obter-se resultados radiográficos satisfatórios é necessário que a kilovoltagem seja suficientemente alta para boa penetração no tecido duro, variando conforme a espessura e densidade da cabeça do paciente. A distância entre a fonte de RX e o Plano Sagital Mediano do paciente é padronizada em 1,53m. Desta maneira o grau de distorção da imagem radiográfica é apenas de 6%.

**Chassi:** o filme radiográfico é utilizado dentro de um chassi, com placas intensificadoras ou ecrans que permitem reduzir o tempo de exposição. O chassi é posicionado encostado à haste esquerda do cefalostato, o mais próximo possível da cabeça do paciente.

Junto ao chassi pode-se utilizar uma grade antidifusora, a qual absorve a radiação secundária, permitindo apenas a passagem dos raios perpendicularmente ao filme.

Para a observação do contorno mole é necessário o uso de máscaras de alumínio.

Relação Paciente-Película:

- PSM // à película.
- PHF e PVL  $\perp$  à película.
- RC: CAE. Fig. 23.
- D (foco-filme): 1,53m

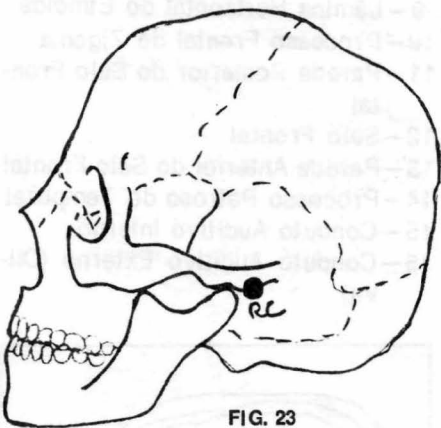


FIG. 23

#### ANATOMIA RADIOGRÁFICA DO TELEPERFIL

##### Acidentes Anatômicos

Na complementação dos objetivos deste trabalho será apresentado esquematicamente o aspecto radiográfico normal do Teleperfil numa seqüência que inclui o registro de elementos anatômicos de base de crânio, contorno craniano, terço médio da face, mandíbula, tecidos moles, vértebras e osso hióide. Figs. 24 a 30.

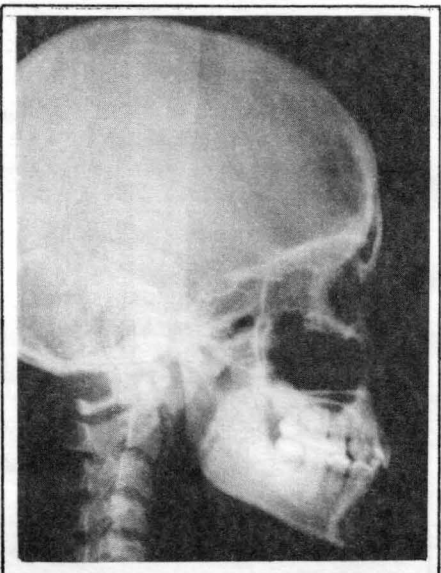


FIG. 24

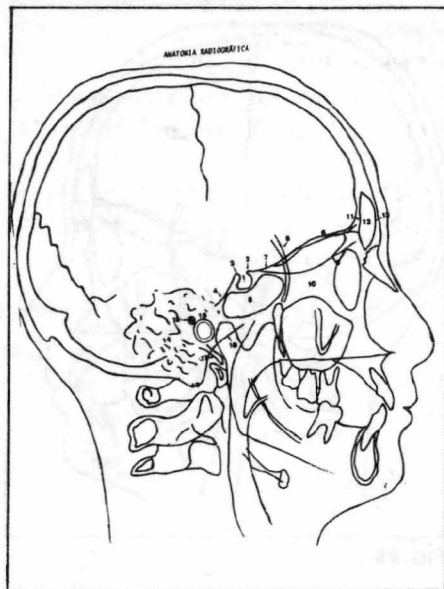


FIG 25

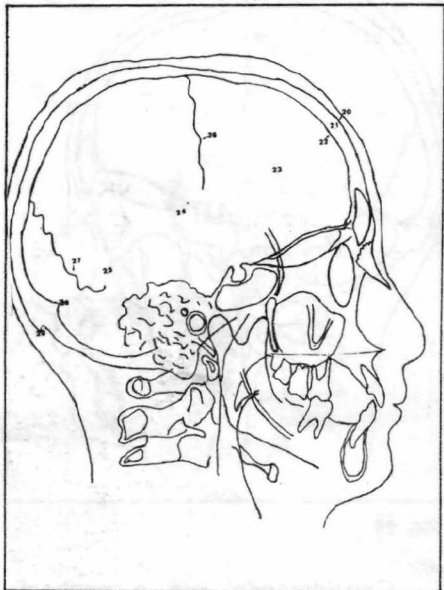


FIG 26

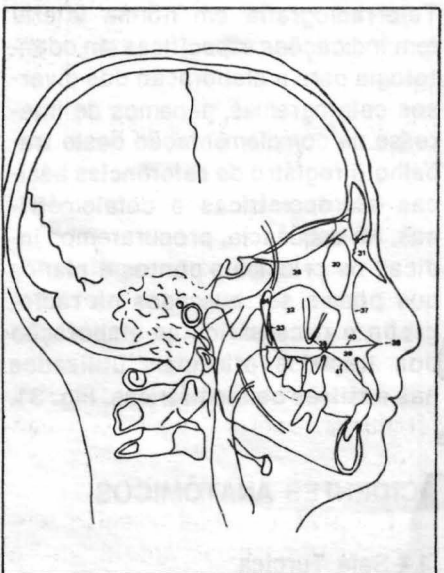


FIG 27

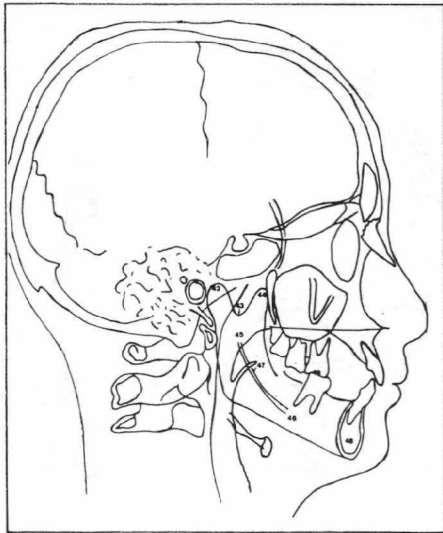


FIG. 28

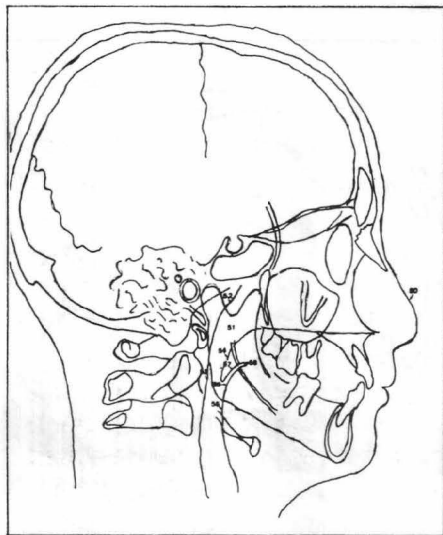


FIG. 29

Considerando que o conhecimento da anatomia radiográfica da Telerradiografia em norma lateral tem indicações específicas em odontologia para a elaboração dos diversos cefalogramas, achamos de interesse na complementação deste trabalho o registro de referências básicas antropométricas e cefalométricas. Na seqüência, procuraremos indicar os principais pontos e planos que podem ser buscados na radiografia e necessários na elaboração dos traçados principais utilizados nas análises cefalométricas. Fig. 31.

#### ACIDENTES ANATÔMICOS

- 1 – Sela Turcica
- 2 – Processos Clinóides Anteriores

- 3 – Processos Clinóides Posteriores
- 4 – Porção Quadrilátera do Esfenóide (Clivus)
- 5 – Grande Asa do Esfenóide
- 6 – Teto da Órbita
- 7 – Jugum Esfenoidal ou Eminência Esfenoidal
- 8 – Seio Esfenoidal
- 9 – Lâmina Horizontal do Etmóide
- 10 – Processo Frontal do Zigoma
- 11 – Parede Posterior do Seio Frontal
- 12 – Seio Frontal
- 13 – Parede Anterior do Seio Frontal
- 14 – Processo Petroso do Temporal
- 15 – Conduto Auditivo Interno
- 16 – Conduto Auditivo Externo (Oli-va)

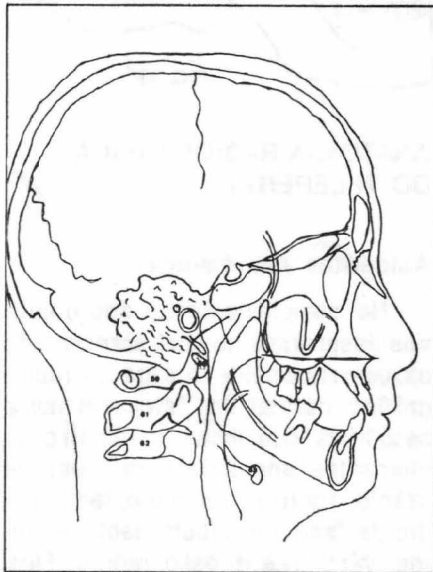


FIG. 30

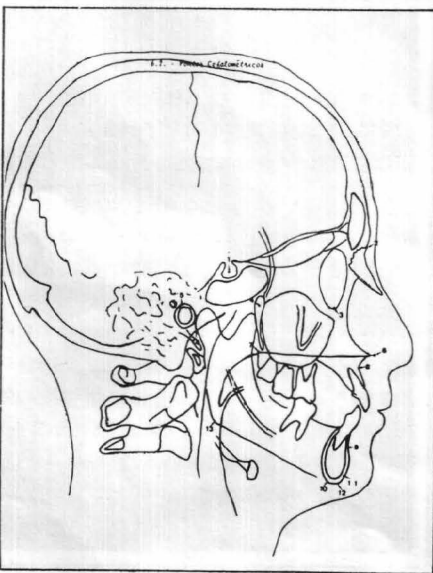


FIG. 31

- 17 – Processo Estilóide
- 18 – Processo Basilar do Occipital
- 19 – Processo Mastóide
- 20 – Cortical Externo
- 21 – Diploe
- 22 – Cortical Interna
- 23 – Fossa Anterior do Crânio
- 24 – Fossa Média do Crânio
- 25 – Fossa Posterior do Crânio
- 26 – Sutura Parietal
- 27 – Sutura Lambdoide
- 28 – Protuberância Occipital Interna
- 29 – Protuberância Occipital Externa
- 30 – Órbita
- 31 – Ossos Próprios do Nariz
- 3 – Seio Maxilar
- 33 – Parede Posterior do Seio Maxilar
- 34 – Fossa Pterigo-Maxilar
- 35 – Processo Zigomático de Maxila
- 36 – Fossa Orbital
- 37 – Abertura Piriforme
- 38 – Espinha Nasal Anterior
- 39 – Pré-Maxila
- 40 – Soalho da Fossa Nasal
- 41 – Palato Duro
- 42 – Processo Condilar
- 43 – Incisura Mandibular
- 44 – Processo Coronóide
- 45 – Ramo Mandibular
- 46 – Corpo Mandibular
- 47 – Canal Mandibular
- 48 – Sínfise
- 49 – Dentes
- 50 – Perfil Mole
- 51 – Cavum
- 52 – Parede Postero-Superior do Faringe
- 53 – Parede Posterior do Faringe
- 54 – Vêu do Palato
- 55 – Parede anterior do Faringe
- 56 – Dorso da Língua
- 57 – Palato Mole
- 58 – Oro-Faringe
- 59 – C1 – Atlas
- 60 – Arco Anterior do C1
- 61 – C2 – Axis
- 62 – C3
- 63 – Hióide

#### Pontos Craniométricos e Cefalométricos

Pontos craniométricos são os que têm sua localização no crânio e têm sido empregados pelos antropólogos para as medições do esqueleto humano. Os cefalométricos, são os que estão localizados, em vivo, nas telerradiografias de frente e per-

fil, em cefalometria. São também utilizados pelos antropólogos. Fig. 31.

Os pontos selecionados são os que seguem:

**Bregma** — situado na parte mais alta do crânio, na união das suturas ósseas coronal e sagital

**Glabela** — ponto situado na linha média na altura dos arcos supra-orbitários; geralmente é uma eminência óssea. Excepcionalmente pode encontrar-se uma depressão.

**Nasion** — união da sutura do frontal e os ossos próprios do nariz no Plano Sagital Mediano.

**Espinha Nasal Anterior** — situado na espinha nasal anterior (ENA) no Plano Sagital Mediano.

**Espinha Nasal Posterior ou Estafilion** — ponto mais posterior da maxila. É o ponto de intersecção do palato duro e uma perpendicularidade desde o Plano Horizontal de Frankfurt através do ponto inferior da fissura pterigomaxilar.

**Ponto A ou Subespinhal** — situado na linha média na parte mais profunda do contorno anterior da maxilar superior, entre o espinhal e o rebordo alveolar.

**Ponto B (Supramental)** — situado na linha média, na parte mais profunda do contorno anterior do maxilar inferior, que vai do rebordo alveolar até o mento.

**Pogônio** — ponto situado na parte mais anterior da mandíbula. É o ponto mais proeminente do mento.

**Mentoniano (Mental)** — ponto mais inferior na metade do osso mentoniano. Radiograficamente é o ponto mais inferior da sínfise.

**Gnatio** — é o ponto mais inferior e mais anterior no contorno do mento. Downs define como o ponto do osso mentoniano pela bissetriz do ângulo formado pelas linhas traçadas desde o ponto infra-dental através do pogônio e do ponto mentoniano.

**Ponto S (Sela Túcica)** — é o centro da concavidade óssea ocupada pela hipófise. Ponto arbitrário que se localiza na Telerradiografia de Perfil no meio da sela túcica.

**Infraorbitário (orbitale)** — ponto mais inferior do bordo inferior da órbita.

**Póron** — ponto médio e mais alto

do conduto auditivo externo. Localiza-se, na Telerradiografia de perfil, por meio da oliva do cefalostato que se introduz na CAE (o bordo superior do anel metálico que suporta as olivas).

**Gonio** — ponto mais saliente e inferior do ângulo da mandíbula. Este ponto é marcado pela bissetriz do ângulo formado pelo plano mandibular com uma tangente à borda posterior do ramo.

**Articular** — na união da linha de projeção do Processo Basilar do Occipital sobre o bordo posterior do ramo mandibular.

**Fissura** — Pterigomaxilar — ponto de intersecção das duas diagonais traçadas nos maiores diâmetros da fissura pterigomaxilar, que é uma área radiolúcida limitada anteriormente pelo bordo posterior do maxilar superior e posteriormente pelo bordo anterior do processo pterigóide do esfênóide.

- 1 — S Sela Túcica
- 2 — N Nasion
- 3 — Orbital
- 4 — F Fissura
- 5 — P Porion
- 6 — ENA Espinha Nasal Anterior
- 7 — ENP Espinha Nasal Posterior
- 8 — Ponto A
- 9 — Ponto B
- 10 — Mentoniano (Mental)
- 11 — Pogônio
- 12 — Gnatio
- 13 — Gônio
- 14 — Articular

### Planos Básicos de Orientação e Referência para o Traçado Cefalométrico

A união dos pontos descritos permite o traçado de planos que servem para a orientação da cabeça na tomada radiográfica e no traçado cefalométrico. Os planos podem formar ângulos cujas medições determinaram a normalidade ou anormalidade das estruturas estudadas e a partir disto, pode-se estabelecer o diagnóstico. Fig. 32.

**Plano Nasion-Centro de Sela (N-S)** — traçado de Centro de Sela a

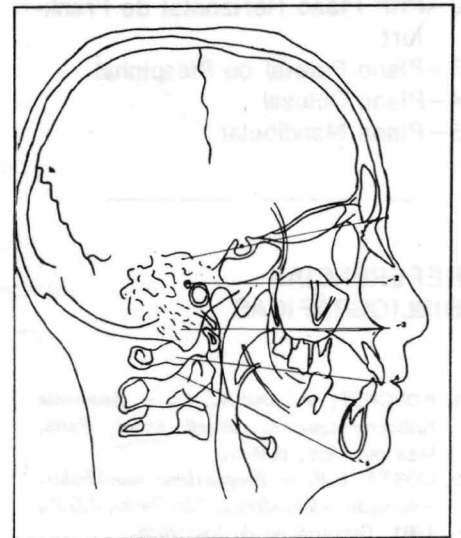


FIG 32

**Nasion** (pode ser traçado de "Boca de Sela" a Nasion), é um plano de referência que relaciona as diversas estruturas faciais à base do crânio.

**Plano Horizontal de Frankfurt** — une o ponto infraorbitário ao póron. Utiliza-se na orientação da cabeça do paciente no cefalostato ao tomar as radiografias de perfil e frontal.

**Plano Bi-Palatal ou Espinhal** — traça-se desde o ponto ENP até o ENA. Pode-se com este plano calcular a inclinação postural da maxila quando relacionado com Frankfurt.

**Plano Oclusal** — divide os incisivos que estão em sobremordida e passa sobre as cúspides distais dos primeiros molares permanentes em oclusão.

**Plano Mandibular** — é o plano que segue o bordo inferior do corpo da mandíbula e constitui o limite inferior da face. Pode ser determinado de três formas:

- 1: — Uma linha tangente ao bordo inferior da mandíbula através do ponto mais inferior da sínfise mentoniana e o ângulo goníaco.
- 2: — Uma linha que une os pontos gnatio e gonio.
- 3: — Uma linha que une os pontos mentoniano e gonio.

### Planos Básicos de Orientação e Referência

- 1 — SN Plano Nasion — Centro de Sela



- 2—PHF Plano Horizontal de Frankfurt
- 3—Plano Palatal ou Biespinhal
- 4—Plano Oclusal
- 5—Plano Mandibular

## REFERÊNCIAS BIBLIOGRÁFICAS

1. BOUCHET, M.; DULAC, G. — *Anatomie radiographique du massif facial*. Paris, Masson, 1958, p.34-5.
2. COSTA, N.P. — *Prognatismo mandibular: Avaliação cefalométrica*. São Paulo, U.S.P., 1981. Dissertação de Mestrado.
3. ENLOW, D. et alii. — *The facial growth process*. Handbook of facial growth. Philadelphia. Saunders, 1975, cap. 9, p.251-89.
4. GARDNER, E. et alii. — *Anatomia*. 2ª ed., Rio de Janeiro, Guanabara Koogan, 1967, p.655-624/96-85.
5. GONZÁLEZ, O.R.D. — *Contribuição ao estudo das alterações produzidas na correção cirúrgica do prognatismo mandibular pela técnica da osteotomia vertical oblíqua do ramo*. Porto Alegre, PUCRGS, 1982. Dissertação de Mestrado.
6. GRABER, T.M. — *Ortodoncia*. Buenos Aires, Mundi, 1965, p.303-291.
7. LEDOUX-LEBARD, R.; GARCIA-CALDERON, J. — *Técnique du radiodiagnostic*. Paris, Masson, 1956, p.388-345.
8. MATTALDI, R.A.G. — *Radiologia Odontológica*. 2ª ed., Buenos Aires, Mundi, 1968, p.149-130.
9. McCALL, J.O.; WALD, S.S. — *Roentgenologia clínica dentária*. 4ª ed., Rio de Janeiro, Atheneu, 1959, p.87-81.
10. MAYORAL, J.; MAYORAL, G. — *Ortodoncia. Principios fundamentales y Practica*. Barcelona, Labor, 1969, p.243-215/213-209.
11. MOYERS, R.E. — *Manual de Ortodoncia*. Buenos Aires, Mundi, 1976, p.287-284.
12. ———. Nomina Anatômica. São Paulo, *Publicação Clínica de Moléstias do Aparelho Digestivo — 17ª Cadeira da Faculdade de Medicina da Universidade de São Paulo, Hospital de Clínicas*, 24(3-4):176-73, maio-agosto 1961.
13. PEREIRA, C.B.; MUNDSTOCK, C.A.; BERTHOLD, T.B. — *Iniciação na Cefalometria Radiográfica*. Porto Alegre, ABORGS — EAP, Setembro 1982.
14. PINTO, J.R. — *Valor de uma rotina radiográfica no pré-operatório das cirurgias dos caninos inclusos*. Porto Alegre, PUCRGS, 1981. Dissertação de Mestrado.
15. POTTER, G.D.; GOLD, R.P. — *Radiographic Analysis of the Skull. Medical Radiography and Photography*, 15(1):15-2, 1975.
16. ROWE, H.L.; KILLEY, H.C. — *Cirurgia y Ortopedia de Cara e Cabeza*. Buenos Aires, Bibliográfica Argentina, 1958, p.35-29.
17. SICHER, H.; DuBRUL, E.L. — *Anatomia Bucal*. 6ª ed., Rio de Janeiro, Guanabara Koogan, 1977, p.125-6.
18. SOUZA, I.F. — *Exame radiográfico nas fraturas da estrutura facial*. Porto Alegre, U.F.R.G.S., 1963. Tese de livre-docência.
19. WAINWRIGHT, W.W. — *Dental Radiology*. New York, McGraw — Hill Book Company, 1965, p.329.
20. WUEHRMANN, A.H.; MANSON-HING, L. R. — *Radiologia Dentária*. 3ª ed. Rio de Janeiro, Guanabara Koogan, 1977, p.263-252/144/127-119.