Cistogênese: desenvolvimento de um modelo *in vitro* derivado de esferoides epiteliais associados a fibroblastos.

Luiza Meurer Brand; Pantelis Varvaki Rados
Faculdade de Odontologia, Universidade Federal do Rio Grande do Sul
luizabrand@hotmail.com

INTRODUÇÃO

Os cistos radiculares representam 60-75% das lesões periapicais dentárias

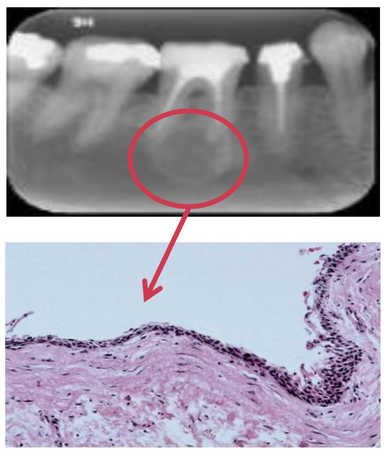

Os eventos para o estabelecimento, crescimento, manutenção e regressão do cisto não são completamente compreendidos

?

O nosso grupo de pesquisa desenvolveu um modelo *in vitro* de cistogênese com estruturas morfologicamente similares a cistos utilizando esferoides de células epiteliais em uma matriz de colágeno 3D. (Laureano, et al., 2019)

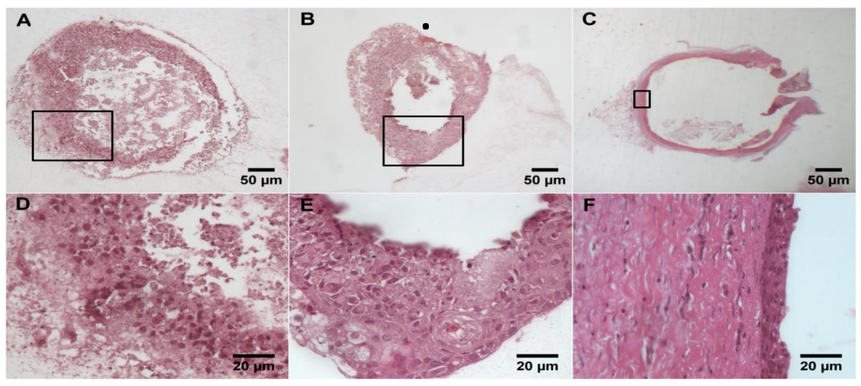

Microambiente dos Cistos

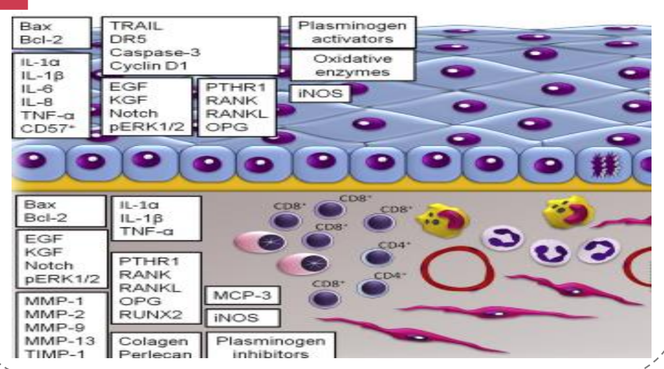

Microambiente com fibroblastos + colágeno estabilizou o *"cyst-like spheroid"*

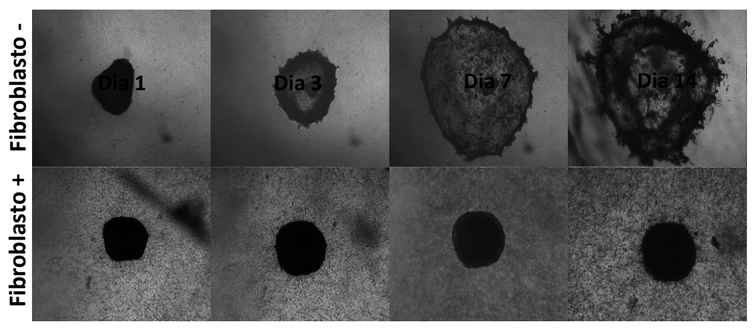

Desenvolver os "*cyst-like spheroids*" associados aos fibroblastos e comparar a morfologia e a proliferação/apoptose das células epiteliais com o modelo sem fibroblasto e com biópsias de cistos humanos.

METODOLOGIA E RESULTADOS

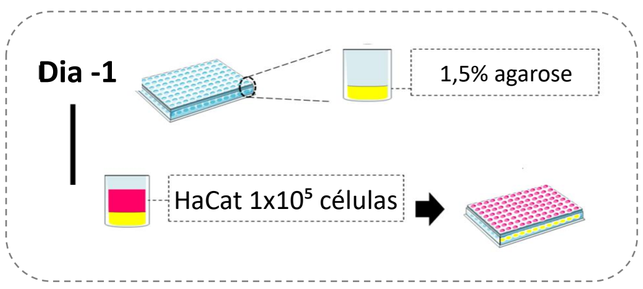

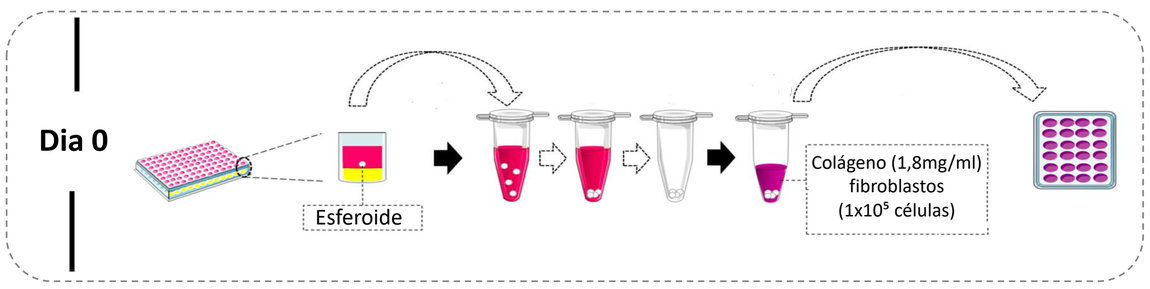

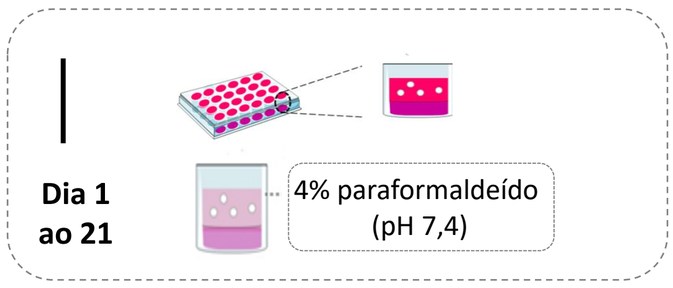

Cistos gerados *in vitro* a partir de esferoides associados a fibroblastos, apresentam características histológicas semelhantes ao cisto periapical humano, quanto a organização estratificada do epitélio de revestimento e a área central necrótica

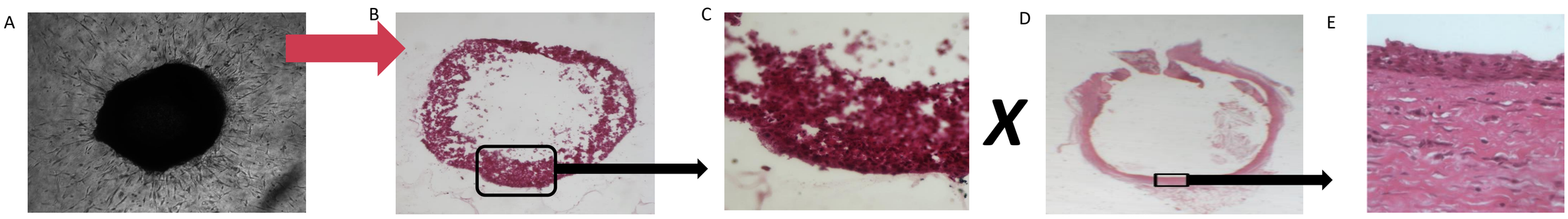

Figura 1. (A) Micrografia do esferoide no dia 1 com a presença de fibroblastos na matriz de colágeno. (B) Corte histológico corado com HE da esfera no dia 1 (10x). (C) Aumento em uma área selecionada do corte histológico B(40x). (D) Corte histológico corado com HE do cisto periapical humano. (E) Aumento em uma área selecionada do corte histológico D.

SUPORTE FINANCEIRO

FACULDADE DE ODONTOLOGIA
pro pesq Pró-Reitoria de Pesquisa - UFRGS
CNPq Conselho Nacional de Desenvolvimento Científico e Tecnológico
CAPES
FAPERGS

CONCLUSÃO

Os "cyst-like spheroids" gerados apresentaram cavidade delimitada por um epitélio estratificado com a camada basal desorganizada e a região mais interna necrótica. Este epitélio está delimitado totalmente ou parcialmente por colágeno. Esses resultados preliminares são positivos, contudo, ainda é necessário a adequação do processamento histológico, para a análise nos outros dias, bem como para a realização da imunoistoquímica.