



Universidade: presente!



XXXI SIC

21. 25. OUTUBRO • CAMPUS DO VALE

BICHECTOMIA

SÉRIE DE CASOS PARA AVALIAÇÃO DA FUNCIONALIDADE DA TÉCNICA OPERATÓRIA E ACOMPANHAMENTO DAS MUDANÇAS FACIAIS



INTRODUÇÃO

Harmonização orofacial

Resolução 176/2.016

§ 1º - A área anatômica de atuação clínico-cirúrgica do cirurgião-dentista é *superiormente ao osso hioide, até o limite do ponto násio (ossos próprios de nariz) e anteriormente ao tragus, abrangendo estruturas anexas e afins.*

REVISÃO DE LITERATURA

1. Contexto Atual

Conceitos de beleza têm se voltado cada vez mais pela busca de um rosto com contornos mais enxutos, com plenitude máxima na região malar formando a base do triângulo invertido da juventude.

2. Definição e anatomia regional da face

A bola de bichat é composta por três zonas: anterior, média e posterior possui extensão para os espaços bucal, pterigoide, pterigopalatino e temporal (BORGONOVO; 2012)

Do ponto de vista histológico, se diferencia do tecido adiposo subcutâneo, sendo similar à gordura do olho, independente do peso e da distribuição de gordura no corpo do indivíduo, o seu tamanho se mantém constante.

Apresenta volume entre 9,6 a 10 ml, por volta de 6 mm de espessura e pesando, em média, 9,3 g e seu volume pode variar de acordo com o sexo e conforme o lado anatômico (direito e esquerdo) em um mesmo paciente (TOSHIHIRO et al., 2013) (MOHAN; KANKARIYA; HARJANI, 2012).

Vascularização: possui uma rica irrigação sanguínea, que consiste de um plexo subcapsular. (HERNANDO et al., 2010).

Atribuições da bola de bichat: Separação dos músculos da mastigação e mobilidade muscular.

3. Técnica Cirúrgica

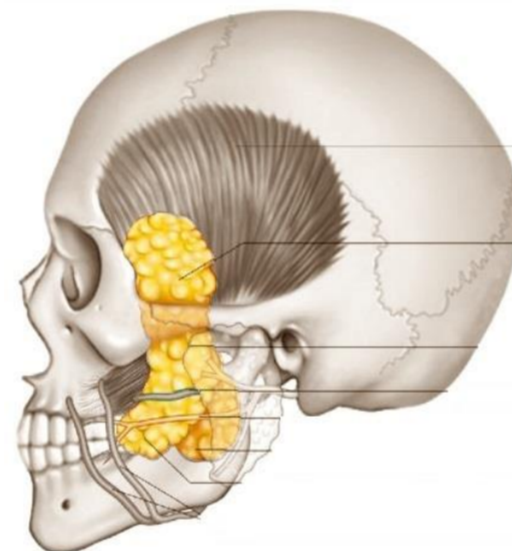
1. Incisão na mucosa vestibular superior - A incisão é realizada entre primeiro e segundo molar, com um comprimento de aproximadamente 1,5 cm, em tecido mole (**Cuidado com o ducto de Stensen)

2. Dissecação sem corte - Realizada com auxílio de uma tesoura fina ou pinça hemostática no corpo de gordura que está localizado sob o arco zigomático (STEVAO, 2015)

Ao realizar divulsão de fibras musculares profundas, encontramos a bola de bichat, cuja cor é **mais clara e se projeta para a boca**.

A **zona central e a extensão bucal** são mobilizadas através de dissecação cuidadosa com o **objetivo de preservar a cápsula e o plexo vascular**.

Após a dissecação, o pedículo é cortado e a bola de bichat fica livre. (CORDERO et al., 2016)



OBJETIVOS

1. Gerais

Avaliar a funcionalidade da técnica cirúrgica de remoção parcial bilateral das bolas de bichat a **curto, médio e longo** prazo.

2. Específicos

Avaliar a satisfação dos pacientes no período pós-operatório de 90 dias através de escala EVA;

Descrever e conhecer possíveis intercorrências transoperatórias e ocorrências de complicações pós-operatórias;

Avaliar a aplicabilidade da técnica para indivíduos com queixa de aumento volumétrico e mordiscamento em mucosa jugal;

Mensurar alterações de perímetro facial com fotografias e medidas faciais;

Correlacionar peso corporal pós-cirúrgico com as variações na estética facial.

METODOLOGIA

1. Aspectos éticos 2. Delineamento do estudo 3. Local do estudo 4. Seleção de pacientes 5. Tamanho da amostra 6. Critérios de inclusão e exclusão 7. Riscos

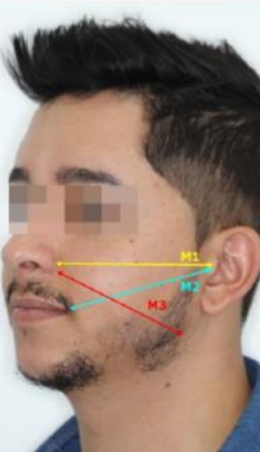8. Intervenções cirúrgicas

Pré-operatório: Mensuração do seu peso corporal; Medidas do perímetro facial (M1 – trágus – asa do nariz, M2 – trágus – comissura e M3 – ângulo da mandíbula – asa do nariz); Fotografias extrabucais.

Transoperatório: Realizada antisepsia extra e intraoral com solução aquosa de digluconato de clorexidina 0,12%.

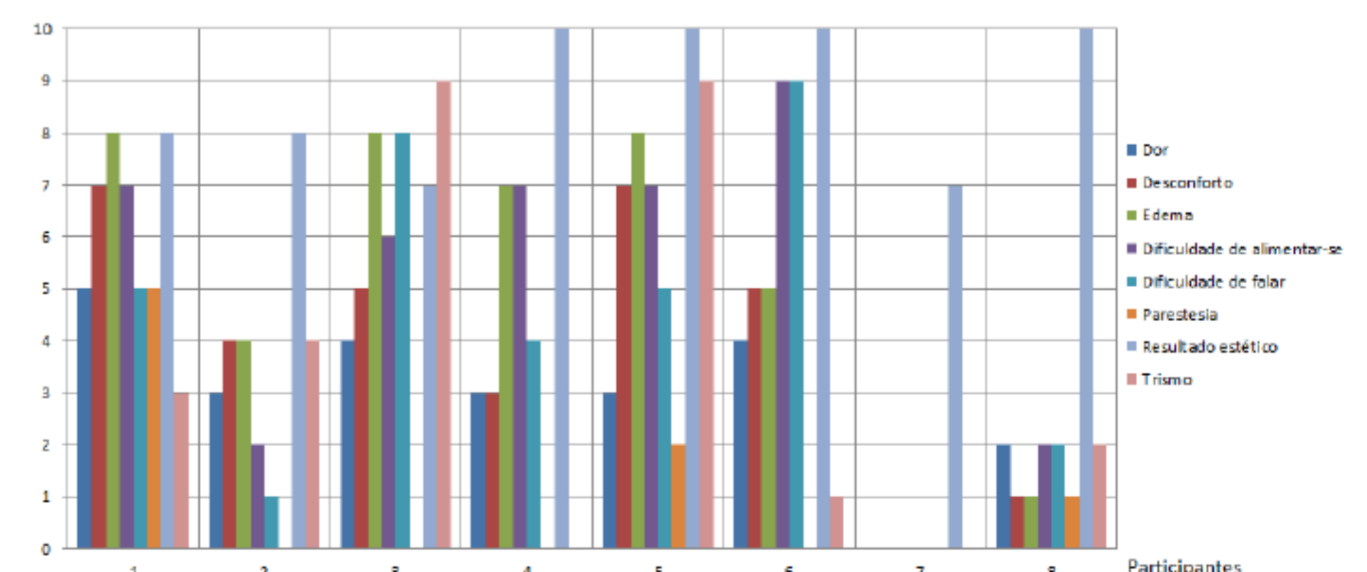
Anestesia local com lidocaína 2% e epinefrina 1:100.000.

O volume retirado foi mensurado para análise comparativa inter e intrapessoal.



RESULTADOS

Compreende os dados obtidos a partir da **mensuração das medidas faciais** e obtenção das **fotografias extrabucais** dos pacientes, nos momentos pré-operatório e pós-operatório de 90 dias.



DISCUSSÃO

Existem dois diferentes tipos de técnicas relacionadas ao procedimento, no presente estudo foi realizada a técnica junto ao fundo de sulco, devido à presença de literatura descrevendo a mesma.

CONCLUSÃO

A bichectomia pode ser considerado um procedimento relativamente seguro e simples, que pode oferecer um ganho estético e funcional para os indivíduos que anseiam por mudanças moderadas nos contornos de sua face

- Resultados a longo prazo devem ser avaliados para uma segura indicação da técnica.