

## CISTO HIDÁTICO PULMONAR GIGANTE – RELATO DE UM CASO\*

Roger Klein Moreira<sup>1</sup>, Daniela Koppe<sup>1</sup>, Marlon Cesar Marconato<sup>2</sup>, Juliana Machado Zignani<sup>3</sup>, Marcelo de Abreu<sup>4</sup>, Letícia H. Pitrez<sup>4</sup>, Carlos Horácio Genro<sup>5</sup>, Álvaro Porto Alegre Furtado<sup>6</sup>

**Resumo** Os autores relatam o caso de um paciente do sexo masculino, com 55 anos de idade, branco, com diagnóstico radiológico e histopatológico pós-cirúrgico de cisto hidático pulmonar gigante. A epidemiologia, fisiopatologia e características radiológicas desta doença são discutidas.

*Unitermos:* Hidatidose. Cisto hidático. Pulmão. Tomografia computadorizada.

**Abstract** *Giant hydatid lung cyst – a case report.*

The authors report a case of a 55-year-old white male patient with radiological and postsurgical histopathological diagnosis of a giant lung hydatid cyst. The epidemiological, physiopathological and radiological findings of this disease are discussed.

*Key words:* Hydatidosis. Hydatid cyst. Lung. Computed tomography.

### INTRODUÇÃO

A hidatidose é uma doença parasitária endêmica em vários países, inclusive na Região Sul do Brasil<sup>(1-3)</sup>. Ela é causada pela forma larval da tênia *Echinococcus granulosus*<sup>(4-6)</sup> e caracteriza-se pelo desenvolvimento de cistos de dimensões variáveis, localizados mais frequentemente no fígado e nos pulmões, embora possa haver acometimento de outros órgãos<sup>(1,7-9)</sup>. Apesar de não haver consenso sobre o que vem a ser um cisto hidático gigante, alguns autores o definem como lesão com mais de 10 cm de diâmetro, ainda que cistos com mais de 6 cm sejam raramente observados<sup>(5,8)</sup>.

Relatamos o caso de um paciente de 55 anos de idade, com um cisto hidático pulmonar gigante.

### RELATO DO CASO

Paciente do sexo masculino, 55 anos de idade, branco, procedente de São Ga-

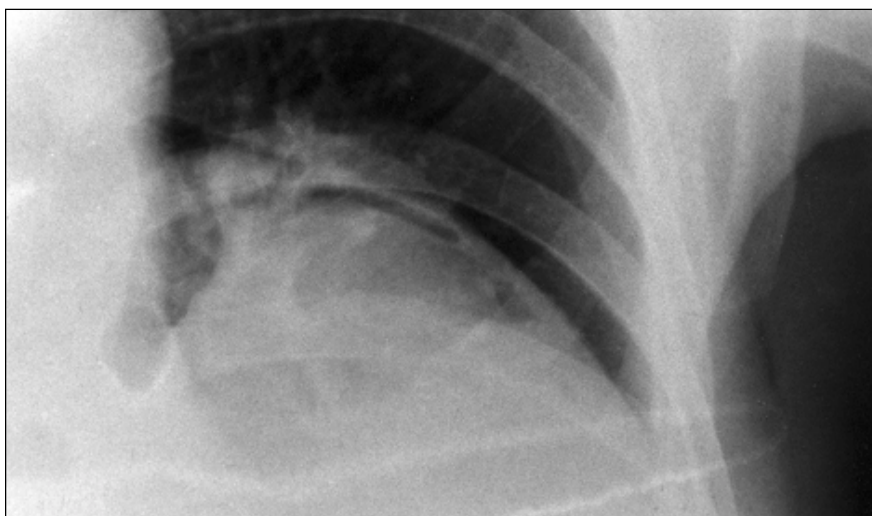bruel, RS, procurou atendimento hospitalar com queixa de tosse seca e emagrecimento de 12 kg, iniciados há cerca de quatro meses. Negava outros sintomas.

Foi realizado raio-X simples de tórax, que mostrou lesão cavitária no lobo inferior do pulmão esquerdo, de paredes moderadamente espessas, com nível hidroaéreo (Figuras 1 e 2). Frente à suspeita de cisto hidático pulmonar, foi feita tomografia computadorizada (TC) de tórax, que evidenciou área cística, de pelo menos 12 × 7 cm, no lobo inferior esquerdo, de paredes predominantemente finas, porém com áreas de espessamento e irregularidade focal.

A lesão apresentou, conforme se observou no estudo evolutivo, comunica-

ção brônquica, com drenagem parcial das secreções, constatando-se formação de nível hidroaéreo com o conteúdo líquido remanescente (Figura 3). A lesão observada na TC de tórax foi considerada compatível com a suspeita clínica de cisto hidático com comunicação brônquica do endocisto e com colapso subtotal da membrana.

O paciente foi, posteriormente, submetido a lobectomia inferior esquerda, tendo apresentado boa evolução clínica. O estudo anatomopatológico demonstrou a presença de membrana hidática com marcada reação inflamatória pericística supurativa, confirmando, dessa maneira, o diagnóstico de cisto hidático pulmonar.



**Figura 1.** Grande opacidade esférica, densa, no lobo inferior. Presença de ar em forma de crescente, externamente à membrana, representando início de fístula entre brônquio e a cavidade que aloja o cisto.

\* Trabalho realizado no Serviço de Radiologia do Hospital de Clínicas de Porto Alegre (HCPA), Porto Alegre, RS.

1. Acadêmicos da Faculdade de Medicina da Universidade Federal do Rio Grande do Sul (UFRGS).

2. Acadêmico da Faculdade de Medicina da Universidade Federal de Santa Maria (UFSM), Santa Maria, RS.

3. Doutoranda da Faculdade de Medicina da UFRGS.

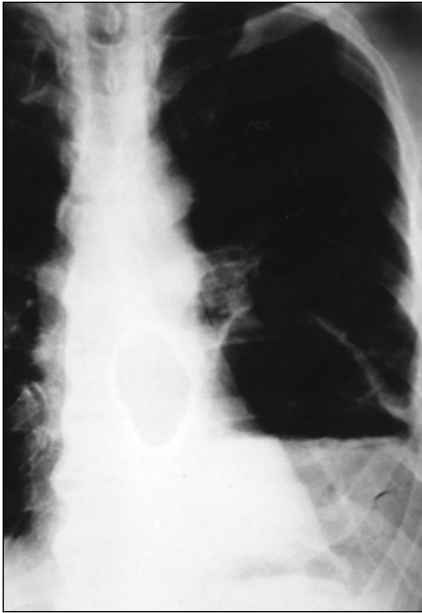
4. Médicos Residentes do Serviço de Radiologia do HCPA.

5. Médico Radiologista do Serviço de Radiologia do HCPA.

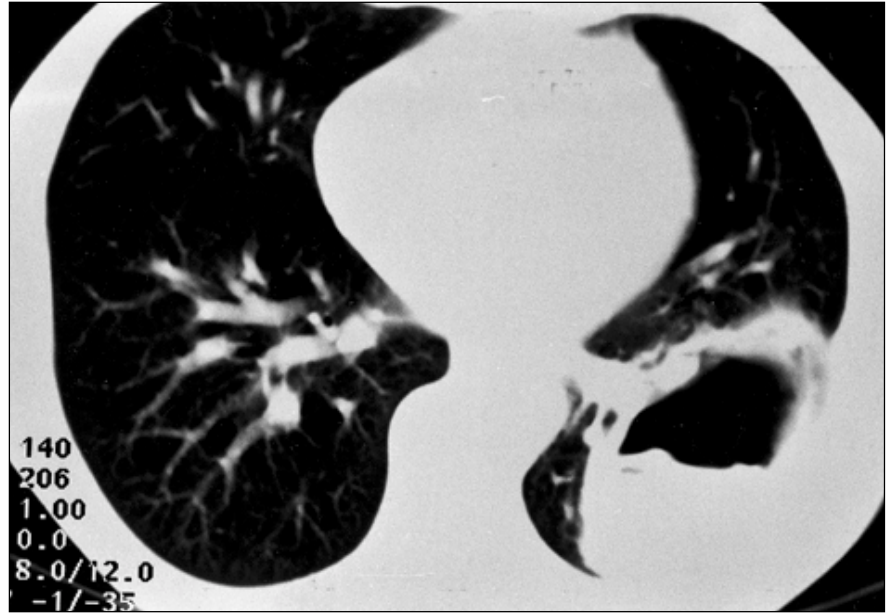
6. Médico Radiologista, Chefe do Serviço de Radiologia do HCPA.

Endereço para correspondência: Roger Klein Moreira, Rua Coronel André Belo, 395, apto. 801, Bairro Menino Deus, Porto Alegre, RS, 90110-020.

Aceito para publicação em 24/7/2000.



**Figura 2.** Presença de lesão cavitária no lobo inferior esquerdo, de paredes moderadamente espessas, e com nível hidroaéreo. Observa-se membrana flutuando sobre o líquido (sinal do camalote).



**Figura 3.** Lesão cavitária, de paredes espessas, com nível hidroaéreo e sinal do camalote.

## DISCUSSÃO

A hidatidose é uma doença parasitária com alta prevalência em várias regiões do mundo, inclusive na Região Sul do Brasil<sup>(1)</sup>. É causada pela forma larval da tênia *Echinococcus granulosus*, que tem como hospedeiro definitivo cães e outros carnívoros. Ovelhas e outros herbívoros constituem os principais hospedeiros intermediários<sup>(4)</sup>. Eventualmente, seres humanos também se tornam hospedeiros intermediários, pela ingestão acidental dos ovos da tênia<sup>(4,5,10)</sup>.

Os órgãos mais freqüentemente acometidos são o fígado e os pulmões. O envolvimento hepático é o mais comumente observado, com freqüência de 60% a 70%, seguido pelos pulmões, envolvidos em 20% a 30% dos casos<sup>(3)</sup>. Acometimento de outros sítios, como fêmur, cérebro, órbita, coluna vertebral, antebraço<sup>(3)</sup>, tireóide, glândulas salivares<sup>(6)</sup>, bolsa escrotal<sup>(7,11)</sup>, mediastino<sup>(1)</sup>, peritônio, baço, parede torácica, pelve e pâncreas<sup>(9)</sup>, é relatado com menor freqüência.

O tamanho atingido pelos cistos tem relação com o sítio acometido. O tecido hepático, por ser mais compacto e deli-

mitado por cápsula, impede que os cistos atinjam grandes dimensões. O parênquima pulmonar, porém, por ser um tecido com baixa resistência, possibilita que os cistos desenvolvam tamanhos maiores. Indivíduos jovens, por possuírem maior elasticidade pulmonar, mais freqüentemente desenvolvem cistos gigantes. De modo geral, cistos maiores que 6 cm são raramente observados<sup>(8)</sup>.

A hidatidose pulmonar, mais freqüentemente, pode apresentar-se, radiologicamente, como lesões densas e esféricas, com contornos regulares. Em alguns casos, pode-se observar uma imagem ondulante na interface hidroaérea, produzida pela membrana hidática flutuando sobre o líquido no interior do cisto, que constitui o sinal do camalote, característico da hidatidose pulmonar. Este sinal, contudo, é visto somente em uma pequena parte dos casos. Burgos *et al.* observaram membrana ondulante em apenas dez dos 331 casos estudados. Outros padrões radiológicos relatados por eles foram derrames pleurais, opacidades difusas e opacificação completa de hemitórax<sup>(9)</sup>. Níveis hidroaéreos ocorrem principalmente em casos de cistos hidáticos complica-

dos, podendo o líquido ter densidade igual ou superior à da água na TC<sup>(8)</sup>.

## REFERÊNCIAS

1. Karnak I, Ciftci AO, Tanyel FC. Hydatid cyst: an unusual etiology for a cystic lesion of the posterior mediastinum. *J Pediatr Surg* 1998;33:759-60.
2. Taisna JA. Surgical treatment of hydatid cysts of the lung in two hundred cases. *J Int Coll Surg* 1957;27:92-100.
3. Wolcott MW, Harris SH, Briggs JN, Dobell ARC, Brown RK. Hydatid disease of the lung. *J Thorac Cardiovasc Surg* 1971;62:465-9.
4. Lamy AL, Cameron BH, LeBlanc JG, *et al.* Giant hydatid lung cysts in the Canadian northwest: outcome of conservative treatment in three children. *J Pediatr Surg* 1993;28:1140-3.
5. Barret NR, Thomas D. Pulmonary hydatid disease. *Br J Surg* 1952;40:222-44.
6. Gürses N, Baysal K, Gürses N. Hydatid cyst in the thyroid and submandibular salivary glands in a child. *Z Kinderchir* 1986;41:362-3.
7. Halim A, Vaezzadeh K. Hydatid disease of the genitourinary tract. *Br J Urol* 1980;52:75-8.
8. Halezeroglu S, Celik M, Uysal A, Senol C, Keles M, Arman B. Giant hydatid cysts of the lung. *J Thorac Cardiovasc Surg* 1997;113:712-7.
9. Burgos L, Baquerizo A, Muñoz W, *et al.* Experience in the surgical treatment of 331 patients with pulmonary hydatidosis. *J Thorac Cardiovasc Surg* 1991;102: 427-30.
10. Hankins J, Dutz W, Kohout E. Surgical treatment of ruptured and unruptured hydatid cysts of the lung. *Ann Surg* 1968;167:336-41.
11. Kizilcan F, Tanyel FC, Büyükpamukçu N, *et al.* Hydatid disease presenting as an intrascrotal mass in a child. *Turk J Pediatr* 1991;33:245-6.