



## Osteossarcoma craniano em um cão

Skull osteosarcoma in a dog

**Elisa Barp Neuwald<sup>1</sup>, Denise de Castro Veiga<sup>2</sup>, Cristiano Gomes<sup>3</sup>,  
Eduardo Conceição de Oliveira<sup>3</sup> & Emerson Antônio Contesini<sup>2</sup>**

### RESUMO

O osteossarcoma é a neoplasia óssea primária mais comum do esqueleto axial, sendo o crânio um local incomum de aparecimento desta neoplasia, ocorrendo em cerca de 12% dos cães com osteossarcoma do esqueleto axial. É um tumor mesenquimal maligno que afeta principalmente animais de meia idade a idosos de raças de médio e grande porte. Relata-se um caso de osteossarcoma craniano em um canino, sem raça definida, macho, não castrado, com 12 anos de idade, pesando 11kg, atendido no Hospital de Clínicas Veterinárias da Universidade Federal do Rio Grande do Sul o qual apresentava um aumento de volume na região craniana. Ao exame clínico constatou-se irritação à palpação da massa a qual era de consistência firme. Foram solicitadas radiografias cranianas e torácicas que revelaram rarefação, destruição e proliferação óssea desordenada com aumento de volume de tecidos moles compatível com neoplasia craniana, e padrão pulmonar misto intersticial e alveolar com presença de nódulos circunscritos radiopacos distribuídos aleatoriamente no campo pulmonar indicativos de metástases. Em função destes achados foi sugerida a eutanásia do animal ao proprietário. Foi realizada a necropsia onde observou-se que se tratava de um osteossarcoma craniano osteoblástico produtivo, caracterizando-se pela presença de osteoblastos e matriz osteóide revestidos por células malignas, e com invasão de musculatura adjacente. Além disso detectou-se metástases pulmonares de osteossarcoma.

**Descritores:** osteossarcoma, crânio, esqueleto axial, cão.

### ABSTRACT

Osteosarcoma is the most common primary tumour of axial skeleton in dogs being the skull a rare site of this tumour, presented in 12% of the dogs with axial osteosarcoma. It's a malignant mesenchymal tumour of primitive bone cells that affect mainly middle-aged to older dogs of medium and large breeds. This work reports a case of skull osteosarcoma in a dog, mixed breed, male, intact, 12 years old, 11kg, presented to Hospital de Clínicas Veterinárias da Universidade Federal do Rio Grande do Sul with a swell at the skull. The dog demonstrated pain at the palpation of the mass. Skull and thoracic radiographies were taken and revealed disorientated bone rarefaction, destruction and proliferation with swell of adjacents structures compatible with a skull tumour, and mixed intersticial and alveolar pulmonary pattern with rounded nodules distributed randomly in pulmonary fields indicative of metastases. The owner opted by the animal euthanasia. The necropsy was realized and was detected a skull osteoblastic produtive osteosarcoma, characterized by the presence of osteoblasts and osteoid matrix, invading the adjacent musculature. Moreover, osteosarcoma pulmonary metastases were detected.

**Key words:** osteosarcoma, skull, axial skeleton, dog.

## INTRODUÇÃO

O osteossarcoma é o tumor ósseo primário mais comumente observado em cães correspondendo a 80-85% de todos os tumores ósseos e 5-6% de todos os tumores observados em cães [4,7,11,12]. O envolvimento do esqueleto axial está presente em aproximadamente 25% dos cães portadores de osteossarcoma [16]. Os locais mais afetados do esqueleto axial são: mandíbula (27%), maxila (22%), coluna vertebral (15%), crânio (14%), costelas (10%), cavidade nasal e seios paranasais (9%) e pelve (6%) [8].

O osteossarcoma do esqueleto axial ocorre principalmente em cães idosos de porte médio [1,4], sendo que a razão entre osteossarcoma apendicular/axial diminui conforme o tamanho do cão diminui [9]. O diagnóstico precoce de animais com osteossarcoma do esqueleto axial é mais difícil, observando-se edema, dor e sangramento nos casos de osteossarcoma craniano [4,9,13]. Os achados radiográficos básicos de osteossarcoma incluem lesões osteolíticas ou osteoblásticas e edema de tecidos moles [7].

Devido à localização das neoplasias envolvendo o crânio, o tratamento cirúrgico se torna complicado, podendo ser difícil a obtenção de margens livres de tumor [16]. Por isso, outras terapias podem ser necessárias para controlar o osteossarcoma, como a radioterapia e a quimioterapia [4,5]. Se nenhum tratamento for realizado, os animais acometidos sofrem dores severas devido a destruição óssea e de tecido subjacentes e a maioria dos animais acaba sendo eutanasiada [4].

Há poucos relatos na literatura de osteossarcoma craniano em cães. O objetivo deste trabalho é relatar um caso clínico de osteossarcoma craniano em um cão e revisar os aspectos mais importantes desta neoplasia no esqueleto axial.

## RELATO DE CASO

Foi atendido no Hospital de Clínicas Veterinárias da UFRGS um canino, sem raça definida, macho, não castrado, com 12 anos de idade, pesando 11kg. O animal apresentava uma massa de aproximadamente 12cm de diâmetro na região craniana mais evidente no lado direito, que havia sido observada inicialmente como um nódulo há três meses. Devido a sua extensão foi observado também protrusão do globo ocular direito com estafiloma e deslocamento da posição anatômica da orelha esquerda (Figura 1).

Ao exame clínico constatou-se temperatura retal de 39,8°C, mucosas normocoradas, normohidratação e linfonodos sem alterações palpáveis. O cão apresentava irritação à palpação da massa a qual era de consistência firme.

Foram solicitadas radiografias cranianas e torácicas. As radiografias cranianas revelaram rarefação, destruição e proliferação óssea desordenada com aumento de volume de tecidos moles compatível com neoplasia (Figura 2). Nas radiografias torácicas observou-se padrão pulmonar misto intersticial e alveolar com presença de nódulos circunscritos radiopacos distribuídos aleatoriamente no campo pulmonar indicativos de metástases. Em função destes achados foi sugerida ao proprietário a eutanásia do animal.

Foi realizada a necropsia onde observou-se que se tratava de um osteossarcoma craniano osteoblástico produtivo, caracterizando-se pela presença de osteoblastos e matriz osteóide revestidos por células malignas, e com invasão de musculatura adjacente. Além disso detectou-se metástases pulmonares de osteossarcoma (Figura 3), uma massa tumoral na boca que correspondeu a um melanoma e o fígado apresentava-se congesto, porém sem sinais de metástases. Os linfonodos também foram analisados, porém não foram detectadas células tumorais.

## DISCUSSÃO

O osteossarcoma é a neoplasia óssea primária mais comum do esqueleto axial, embora seja menos freqüente que os tumores apendiculares [9]. No entanto, o crânio é um local incomum de aparecimento desta neoplasia, ocorrendo em cerca de 12% dos cães com osteossarcoma do esqueleto axial [8]. Em um estudo com 22 animais de raças grandes ou gigantes acometidos com osteossarcoma axial não foi observada qualquer lesão no crânio [5] enquanto outros autores que relataram 32 casos em cães de pequeno porte observaram uma incidência de 6% de osteossarcoma craniano em cães com neoplasias do esqueleto axial [3].

O osteossarcoma, de modo geral, ocorre mais comumente em cães de raças grandes ou gigantes, dentre elas São Bernardo, Dogue Alemão, Setter Irlandês, Doberman e Pastor Alemão [4]. Porém, no presente relato descreve-se o caso de um canino sem raça definida de porte médio o que corrobora com o trabalho que demonstrou que os tumores ósseos primários

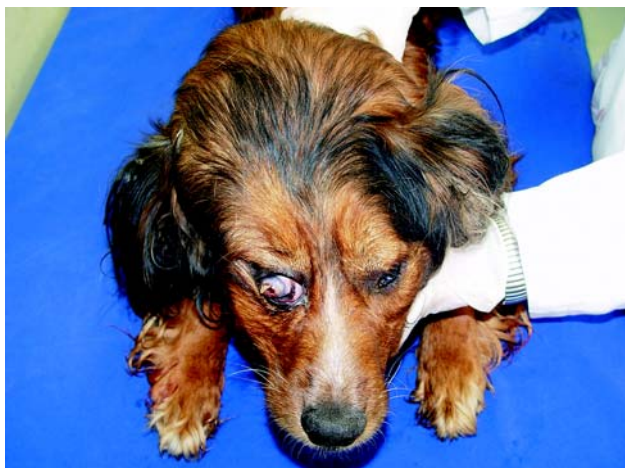do esqueleto axial são mais comuns em cães de médio e grande porte [8]. Por outro lado, alguns autores observaram que os tumores ósseos de cães de pequeno porte (<15kg) são mais prevalentes no esqueleto axial quando comparados aos tumores de cães grandes. 70% das neoplasias ósseas em cães pequenos ocorrem no esqueleto axial enquanto que apenas 28% destas em cães grandes estão localizados no esqueleto axial [3], conforme o observado no caso em questão, onde o peso do animal era 11kg. Além disso, descreve-se o aparecimento de osteossarcoma craniano em um canino sem raça definida, no entanto, estes animais, quando comparados aos de raça, apresentam um risco menor de desenvolver osteossarcoma [15].

Neste relato de caso o animal apresentava 12 anos de idade de acordo com o observado por alguns autores, onde o osteossarcoma craniano acomete cães

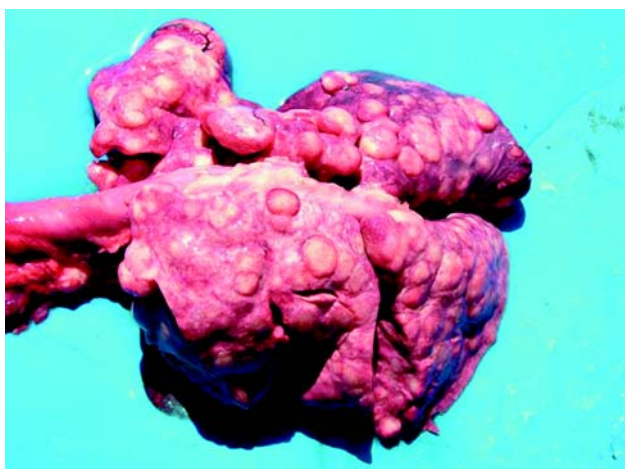
mais idosos [8]. De qualquer forma, o aumento da idade é um fator de risco significativo para o desenvolvimento de osteossarcoma [15].

Os cães machos são diagnosticados com osteossarcoma 1,1 a 2 vezes mais frequentes que as fêmeas [4,7,8,15]. Porém, no caso do esqueleto axial observou-se uma maior ocorrência em fêmeas de até 2 vezes [8]. Há também um risco duplicado de osteossarcoma em animais castrados quando comparados com os inteiros [15]. Estes fatos destonam com o presente relato, já que o canino era macho e inteiro.

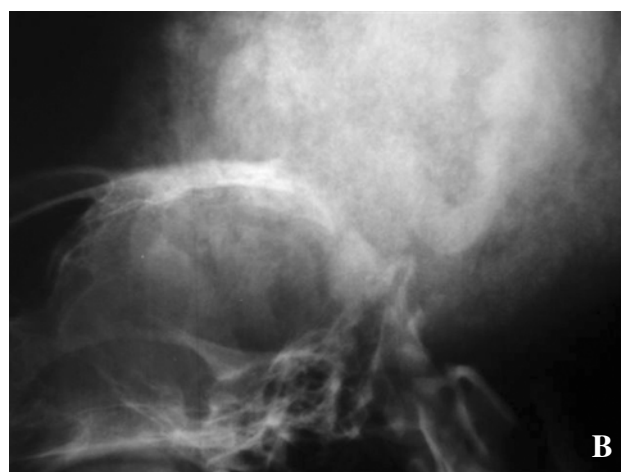
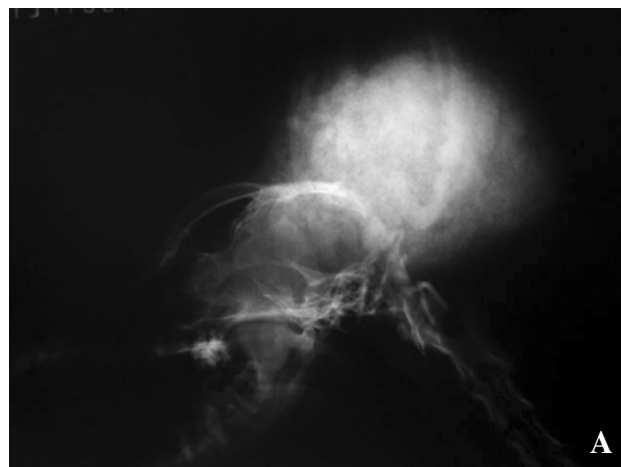
O diagnóstico presuntivo de osteossarcoma pode ser baseado na história clínica, exame físico e achados radiográficos [4], conforme realizado neste trabalho. Na radiografia craniana do caso relatado observou-se um padrão misto, com proliferação óssea desordenada caracterizando a forma osteoblástica, e rarefação e destruição óssea o que caracteriza a forma



**Figura 1.** Canino apresentando aumento de volume na região craniana, protrusão e estafiloma no olho direito e deslocamento da posição anatômica da orelha esquerda.



**Figura 3.** Pulmões com inúmeros nódulos circunscritos compatíveis com metástases de osteossarcoma craniano.



**Figura 2.** A – Radiografia craniana lateral revelando aumento de volume de tecidos moles; B – Ampliação da radiografia evidenciando rarefação, destruição e proliferação óssea desordenada compatíveis com neoplasia.

osteolítica. Além disso, observou-se um aumento de tecidos moles adjacentes, sendo o edema o primeiro sinal clínico observado nos animais com osteossarcoma craniano [13].

No presente relato, observou-se metástases pulmonares nas radiografias torácicas, porém estudos demonstraram que metástases pulmonares foram detectadas em 11 a 17% de cães acometidos com osteossarcoma do esqueleto axial no momento do diagnóstico, sendo que o osteossarcoma craniano apresenta uma alta taxa de aparecimento de metástases (17%) [5,8,12]. Os focos tumorais nos pulmões aparecem como opacidades arredondadas e distintas, conforme observado neste caso, e se menores que 6-8mm podem não ser visíveis radiograficamente [10].

O osteossarcoma raramente metastiza os linfonodos regionais, embora possa ocorrer [8,14]. No caso em questão, apesar de não ser observada qualquer evidência macroscópica de envolvimento de linfonodos regionais, a análise microscópica descartou a possibilidade de metástases.

O osteossarcoma é um tumor mesenquimal maligno das células ósseas primitivas, que se caracterizam

por produzir uma matriz extracelular de osteóide, a qual é a base histológica para sua diferenciação [4,6]. O osteossarcoma pode ser classificado de acordo com o tipo e quantidade de matriz e pelas características celulares em: osteoblástico, condroblástico, fibroblástico, pobremente diferenciado e telangiectático [2,4,6]. Há concordância com a literatura no que tange a classificação histológica, onde os osteossarcomas cranianos tendem a ser osteoblásticos [16]. Em um estudo com 25 cães apresentando osteossarcoma, 70% foram classificados como osteoblásticos [2], o que também foi observado no presente relato.

No caso relatado o proprietário optou pela eutanásia do animal devido à grande extensão local do tumor e à presença de metástases pulmonares. Segundo alguns autores, a maioria dos animais com osteossarcoma do esqueleto axial (79%) morrem ou são eutanaziados por problemas associados ao tumor primário [8]. Na verdade, as altas taxas de recidivas são devido à dificuldade em obter margens cirúrgicas seguras pela proximidade a estruturas vitais e a necessidade de técnicas de reconstituição após uma cirurgia radical [5,8].

#### REFERÊNCIAS

- 1 Brodey R.S., Sauer R.M. & Medway W. 1963. Canine bone neoplasms. *Journal of the American Animal Hospital Association*. 145: 471-495.
- 2 Cavalcanti J.N., Amstalden E.M., Guerra J.L. & Magna L.C. 2004. Osteossarcoma in dogs: clinical-morphological study and prognostic correlation. *Brazilian Journal of Veterinary Research and Animal Science*. 41: 299-305.
- 3 Cooley D.M. & Waters D.J. 1997. Skeletal neoplasms of small dogs: a retrospective study and literature review. *Journal of the American Animal Hospital Association*. 33: 11-23.
- 4 Dernell W.S. 2003. Tumours of the skeletal system. In: Dobson J.M. & Lascelles B.X. (Eds). *Bsava Manual of Canine and Feline Oncology*. 2nd ed. Gloucester: BSAVA. pp.180-191.
- 5 Dickerson M.E., Page R.L., Ladue T.A., Hauck M.L., Thrall D.E., Stebbins M.E. & Price G.S. 2001. Retrospective analysis of axial skeleton osteosarcoma in 22 large-breed dogs. *Journal of Veterinary Internal Medicine*. 15: 120-124.
- 6 Doige C.E. & Weisbrode S.E. 1998. Doenças dos Ossos e Articulações. In: Carlton W.W. & McGavin M.D. (Eds). *Patologia veterinária especial de Thomson*. 2.ed. Porto Alegre: Artmed, pp.448-485.
- 7 Endicott M. 2003. Principles of treatment for osteosarcoma. *Clinical Techniques in Small Animal Practice*. 18: 110-114.
- 8 Heyman S.J., Diefenderfer D.L., Goldschmidt M.H. & Newton C.D. 1992. Canine axial skeletal osteosarcoma: a retrospective study of 116 cases (1986 to 1989). *Veterinary Surgery*. 21: 304-310.
- 9 Hulse D.A. & Johnson A.N. 2002. Outras Doenças Ósseas e Articulares. In: Fossum T.W. (Ed). *Cirurgia de pequenos animais*. São Paulo: Roca, pp.1114-1138.
- 10 Kealy J.K. & Mcallister H. 2005. Ossos e articulações. In: *Radiologia e ultra-sonografia do cão e do gato*. 3.ed. Barueri: Manole, pp.253-338.
- 11 Kleiner J.A. & Silva E.G. 2003. Tumores ósseos em pequenos animais. *Revista Medvet*. 1: 21-33.
- 12 Larue S.M., Withrow S.J. & Wrigley R.H. 1986. Radiographic bone surveys in the evaluation of primary bone tumors in dogs. *Journal of the American Veterinary Medical Association*. 188: 514-516.
- 13 Ling G.V., Morgan J.P. & Poll R.R. 1974. Primary bone tumors in the dog: a combined clinical, radiographic, and histological approach to early diagnosis. *Journal of the American Veterinary Medical Association*. 165: 55-66.

- 14 Schroder J. 1976.** Osteosarcoma of the axial skeleton in a dog. *Journal of South African Veterinary Association*. 47: 293-294.
- 15 Terracini G.R. & Glickman L.T. 1998.** Host related risk factors for canine osteosarcoma. *The Veterinary Journal*. 156: 31-39.
- 16 Waters D.J. 1998.** Sistema músculo-esquelético. In: Slater D. (Ed). *Manual de cirurgia de pequenos animais*. 2.ed. São Paulo: Manole, pp.2607-2627.