

UNIVERSIDADE FEDERAL DO RIO GRANDE DO SUL  
FACULDADE DE MEDICINA  
PROGRAMA DE PÓS-GRADUAÇÃO EM SAÚDE DA CRIANÇA E DO  
ADOLESCENTE (PPGSCA)

**TESTE DO REFLEXO VERMELHO NA  
MATERNIDADE: RESULTADOS DE UM HOSPITAL  
TERCIÁRIO E VARIÁVEIS ASSOCIADAS A UM  
TESTE DUVIDOSO**

DISSERTAÇÃO DE MESTRADO

VINICIUS MAC CORD LANES BALDINO

Porto Alegre, Brasil

2019

UNIVERSIDADE FEDERAL DO RIO GRANDE DO SUL  
FACULDADE DE MEDICINA  
PROGRAMA DE PÓS-GRADUAÇÃO EM SAÚDE DA CRIANÇA E DO  
ADOLESCENTE (PPGSCA)

**TESTE DO REFLEXO VERMELHO NA  
MATERNIDADE: RESULTADOS DE UM HOSPITAL  
TERCIÁRIO E VARIÁVEIS ASSOCIADAS A UM  
TESTE DUVIDOSO**

VINICIUS MAC CORD LANES BALDINO

ORIENTADOR: Prof. Dr. Mário Bernardes Wagner

“A apresentação desta dissertação é exigência do Programa de Pós-Graduação em Saúde da Criança e do Adolescente, da Universidade Federal do Rio Grande do Sul, para obtenção do título de Mestre”

Porto Alegre, Brasil

2019

## CIP - Catalogação na Publicação

Baldino, Vinicius Mac Cord Lanes

Teste do reflexo vermelho na maternidade: resultados de um hospital terciário e variáveis associadas a um teste duvidoso. / Vinicius Mac Cord Lanes Baldino. -- 2019.

64 f.

Orientador: Mário Bernardes Wagner.

Dissertação (Mestrado) -- Universidade Federal do Rio Grande do Sul, Faculdade de Medicina, Programa de Pós-Graduação em Saúde da Criança e do Adolescente, Porto Alegre, BR-RS, 2019.

1. recém-nascido. 2. triagem neonatal. 3. leucocoria. 4. cegueira. 5. teste do reflexo vermelho. I. Wagner, Mário Bernardes, orient. II. Título.

**UNIVERSIDADE FEDERAL DO RIO GRANDE DO SUL**  
**FACULDADE DE MEDICINA**  
**PROGRAMA DE PÓS-GRADUAÇÃO EM SAÚDE DA CRIANÇA E DO**  
**ADOLESCENTE**

ESTA DISSERTAÇÃO FOI DEFENDIDA PUBLICAMENTE EM:

30 de abril de 2019

E, FOI AVALIADA PELA BANCA EXAMINADORA COMPOSTA POR:

Prof. Dr. Clécio Homrich da Silva

Programa de Pós-Graduação em Saúde da Criança e do Adolescente

Universidade Federal do Rio Grande do Sul

Prof<sup>a</sup>. Dra. Luciana Friedrich

Programa de Pós-Graduação em Saúde da Criança e do Adolescente

Universidade Federal do Rio Grande do Sul

Prof. Dr. Marcelo Krieger Maestri

Departamento de Oftalmologia e Otorrinolaringologia

Universidade Federal do Rio Grande do Sul

*Ao amigo Davi Costi (in memoriam).*

## **AGRADECIMENTOS**

*Ao Prof. Dr. Mário Bernardes Wagner, por sua orientação, pelo conhecimento compartilhado, e acima de tudo, pela oportunidade de trabalhar com um profissional que exemplifica a excelência.*

*À Dra. Gabriela Unchalo Eckert, por compartilhar a paixão pela oftalmologia pediátrica e por todo seu auxílio durante a condução deste projeto.*

*À Dra. Juliana Rossatto, por seu apoio incondicional em todos os momentos.*

*A todos os profissionais envolvidos com o Programa de Pós-Graduação em Saúde da Criança e do Adolescente pela oportunidade de realização deste Mestrado.*

## RESUMO

**Introdução:** O Teste do Reflexo Vermelho (TRV) é um exame recomendado para rastreio de alterações oculares na infância, especialmente no período neonatal. **Objetivos:** Descrever os resultados do TRV realizado em recém-nascidos (RN) a termo em maternidade de hospital terciário. Identificar fatores não oculares associados ao resultado do TRV e comparar o tempo de internação hospitalar entre pacientes com TRV duvidoso e normal. **Métodos:** Estudo transversal descritivo dos resultados do TRV realizado por meio de busca em prontuários de pacientes nascidos entre janeiro de 2014 e janeiro de 2018. Foram apresentados os resultados de avaliação oftalmológica realizada nos pacientes com TRV classificado como duvidoso pelo pediatra. Foi incluída ainda uma amostra de pacientes com TRV normal e realizado estudo de caso-controle aninhado para pesquisa de variáveis antropométricas, gestacionais e neonatais associadas ao resultado do TRV. **Resultados:** Foram identificados 121 casos de TRV duvidoso em 11.833 RNs. Em 16 deles foram confirmadas alterações, das quais 4 foram consideradas graves: 2 casos de glaucoma congênito, 1 de catarata e 1 de coloboma. Os pacientes com TRV duvidoso e normal não diferiram significativamente com relação a sexo, adequação de peso, via de parto, idade gestacional e Apgar no 1º e 5º minutos. As médias de peso de nascimento ( $p=0,04$ ), comprimento ( $p=0,03$ ) e perímetro cefálico ( $p=0,02$ ) foram menores nos pacientes com TRV duvidoso, entretanto sem um tamanho de efeito relevante ( $d = -0,21; -0,22$  e  $-0,25$ ; respectivamente). A proporção de pacientes brancos, pardos e negros foi estatisticamente diferente entre os grupos ( $p<0,001$ ), com maior chance de resultado duvidoso no TRV para pardos (OR= 2,22) e negros (OR= 3,37) em comparação a brancos. Por outro lado, todas as alterações graves foram identificadas em pacientes brancos. O TRV duvidoso levou a um aumento no tempo médio de internação hospitalar de 62 horas para 82 horas ( $p<0,001$ ). **Conclusões:** O TRV foi capaz de identificar 4 casos de alteração grave em 11.833 RNs

(0,03%). Nos 121 RNs em que o TRV foi classificado como duvidoso, houve aumento de 20 horas no tempo de internação hospitalar, porém se confirmou alteração grave em apenas 3,33% dos casos. Diferenças no reflexo vermelho entre RNs brancos, pardos e negros devem ser consideradas.

**Palavras-chave:** recém-nascido, triagem neonatal, leucocoria, cegueira, teste do reflexo vermelho.



## ABSTRACT

**Introduction:** The Red Reflex Test (RRT) is a recommended test for screening of ocular changes in childhood, especially in the neonatal period. **Objectives:** To describe the results of RRT performed on full-term newborns in a tertiary hospital maternity ward. To identify nonocular factors associated with RRT and to compare length of hospital stay between patients with doubtful and normal RRT. **Methods:** Descriptive cross-sectional study of RRT results performed by means of a search of medical records of patients born between January 2014 and January 2018. The results of ophthalmologic evaluation performed in patients with RRT classified as doubtful by the pediatrician were presented. A sample of patients with normal RRT was also included and a nested case-control study was conducted to investigate anthropometric, gestational and neonatal variables associated with RRT. **Results:** We have identified 121 cases of doubtful RRT in 11.833 newborns. In 16 of them, alterations were confirmed, of which 4 were considered severe: 2 cases of congenital glaucoma, 1 of cataract and 1 of coloboma. Patients with doubtful and normal RRT did not differ significantly in relation to gender, weight adequacy, mode of delivery, gestational age and Apgar in the 1st and 5th minutes. The mean birth weight ( $p= 0.04$ ), length ( $p= 0.03$ ) and cephalic perimeter ( $p= 0.02$ ) were lower in patients with doubtful RRT, however without a relevant effect size (Cohen's  $d= -0.21, -0.22$  and  $-0.25$ , respectively). The proportion of white, mestizo and black patients was statistically different between the groups ( $p< 0.001$ ), with a higher probability of a doubtful RRT outcome for mestizos (OR= 2.22) and blacks (OR= 3.37) when compared to whites. On the other hand, all severe changes were identified in white patients. Doubtful RRT led to an increase in the mean length of hospital stay from 62 hours to 82 hours ( $p< 0.001$ ). **Conclusions:** RRT was able to identify 4 cases of severe alteration in 11.833 newborns (0.03%). In the 121 newborns in which the RRT was classified as doubtful, there was an increase of 20 hours in the length of hospital

stay, although severe alterations were confirmed in only 3.33% of them. Differences in the red reflex between white, mestizo and black newborns should be considered.

**Keywords:** newborn, newborn screening, leukocoria, blindness, red reflex test

## LISTA DE FIGURAS

<b>Figura 1</b> — Fluxograma com os resultados do programa de triagem. ....	58
---	----

## LISTA DE TABELAS

- Tabela 1** — Características dos indivíduos dos grupos TRV duvidoso e Controle.....59
- Tabela 2** — Diferenças no resultado do TRV segundo a etnia.....60

## **LISTA DE ABREVIATURAS E SIGLAS**

AIG – Adequado para idade gestacional

DV – Deficiência visual

GIG – Grande para idade gestacional

HCPA – Hospital de Clínicas de Porto Alegre

HNO – Hipoplasia do nervo óptico

IC95% – Intervalo de confiança de 95%

OMS – Organização Mundial da Saúde

PIG – Pequeno para idade gestacional

RB – Retinoblastoma

RN – Recém-nascido

ROP – Retinopatia da prematuridade

SBP – Sociedade Brasileira de Pediatria

SPSS – Statistical Package for the Social Sciences

TRV – Teste do reflexo vermelho

UFRGS – Universidade Federal Do Rio Grande do Sul

WHO – World Health Organization

## SUMÁRIO

<b>1 INTRODUÇÃO</b> .....	15
<b>2 REVISÃO DE LITERATURA</b> .....	17
2.1 DEFICIÊNCIA VISUAL NA INFÂNCIA .....	17
2.2 CAUSAS DE DEFICIÊNCIA VISUAL NA INFÂNCIA .....	19
2.2.1 <b>Causas específicas</b> .....	20
2.2.1.1 Opacidade de córnea .....	20
2.2.1.2 Glaucoma .....	20
2.2.1.3 Alterações do nervo óptico .....	21
2.2.1.4 Deficiência visual cerebral .....	21
2.2.1.5 Retinoblastoma .....	22
2.2.1.6 Retinopatia da prematuridade .....	22
2.2.1.7 Outras alterações retinianas .....	23
2.2.1.8 Catarata .....	24
2.3 TESTE DO REFLEXO VERMELHO .....	25
2.4 OUTRAS TRIAGENS OFTALMOLÓGICAS NEONATAIS .....	31
<b>3 JUSTIFICATIVA</b> .....	32
<b>4 OBJETIVOS</b> .....	33
<b>5 METODOLOGIA</b> .....	34
5.1 POPULAÇÃO .....	34
5.2 DELINEAMENTO .....	34
5.3 COLETA DE DADOS .....	35
5.4 TRV E AVALIAÇÃO OFTALMOLÓGICA .....	36
5.5 ANÁLISE ESTATÍSTICA .....	36
5.6 TAMANHO DA AMOSTRA .....	37
5.7 CONSIDERAÇÕES ÉTICAS .....	37
<b>6 REFERÊNCIAS</b> .....	38
<b>7 ARTIGO</b> .....	45
<b>8 CONCLUSÕES</b> .....	63
<b>9 CONSIDERAÇÕES FINAIS</b> .....	64

## 1 INTRODUÇÃO

O teste do reflexo vermelho (TRV), também conhecido como “teste do olhinho”, é um exame indicado para rastreio de alterações oculares na população pediátrica. O TRV é recomendado por diversas entidades, como a Academia Americana de Pediatria (COMMITTEE ON PRACTICE AND AMBULATORY MEDICINE *et al.*, 2016) e a Sociedade Brasileira de Pediatria (SBP) (SBP, 2010), e deve ser realizado na primeira semana de vida de todos os recém-nascidos (RN), preferencialmente antes da alta hospitalar. Além disso, deve fazer parte do exame físico nos atendimentos subsequentes. A avaliação é frequentemente realizada pelo pediatra e o TRV é classificado em normal, duvidoso ou alterado. Todos os testes duvidosos ou alterados são encaminhados para avaliação pelo oftalmologista.

O exame utiliza a projeção de uma luz, usualmente com o uso de um oftalmoscópio direto, que atravessa as diferentes estruturas oculares e é refletida formando o reflexo vermelho. Qualquer fator que interfira na transparência dos meios oculares resultará em anormalidade do reflexo. Além de doenças oculares, é importante observar que outros fatores podem influenciar no seu resultado, tais quais o posicionamento do RN, a idade gestacional, o peso de nascimento e o grau de pigmentação das estruturas do fundo do olho (AGUIAR *et al.*, 2011).

A prevenção da cegueira infantil é fundamental e uma das metas dentro da iniciativa Visão 2020 da Organização Mundial da Saúde (WHO, 1997). O TRV é de extrema importância nesse contexto devido ao fato de possibilitar o diagnóstico precoce e, com isso, permitir o tratamento de doenças oculares em RNs.

A prevalência de baixa visão secundária a doenças congênitas possui diferenças geográficas importantes e está inversamente relacionada a fatores como a assistência pré-natal e a taxa de imunização na população (GILBERT; FOSTER, 2001). A catarata infantil, principal causa de alteração no TRV e principal causa de cegueira pediátrica, possui incidência que varia

de 1 a cada 10.000 nascidos vivos em países desenvolvidos até 15 a cada 10.000 nascidos vivos em países em desenvolvimento (FOSTER; GILBERT; RAHI, 1997).

O TRV tem utilidade não só na detecção precoce de alterações oculares, mas também na identificação de doenças sistêmicas que podem ter manifestações oftalmológicas. Além da catarata, que pode estar associada a doenças infecciosas e erros inatos do metabolismo, o teste é capaz de detectar malformações oculares, doenças e opacidades corneanas, glaucoma congênito e auxiliar no diagnóstico precoce do retinoblastoma (RB) — tumor intraocular mais frequente nos RNs e potencialmente fatal.

São poucos os relatos na literatura sobre os resultados do TRV (EVENTOV-FRIEDMAN *et al.*, 2010; CAGINI *et al.*, 2017). Sabe-se que a acurácia do teste é maior em alterações oculares no segmento anterior do que no posterior (SUN *et al.*, 2016). Em estudo recente com 22.884 pacientes, 4,83% dos RNs tiveram resultado alterado em um primeiro momento e necessitaram passar por avaliação oftalmológica. No total, 0,01% dos pacientes apresentaram doença oftalmológica grave (CAGINI *et al.*, 2017).

É importante observar que, embora o TRV seja comumente realizado por equipe de pediatria, é necessário que haja uma equipe de oftalmologia pronta para avaliar os pacientes com teste alterado e dar continuidade ao tratamento dos que necessitarem. A disponibilidade de uma equipe de oftalmologia com experiência em atendimento pediátrico e de infraestrutura necessária para tratamento de doenças oculares complexas pode representar uma dificuldade no sucesso do programa de triagem.



## 2 REVISÃO DE LITERATURA

### 2.1 DEFICIÊNCIA VISUAL NA INFÂNCIA

A primeira definição internacional de deficiência visual (DV) foi estabelecida em 1972 pela Organização Mundial de Saúde (OMS) (WHO, 1973). Atualmente, a classificação da OMS atualizada em 2006 é a mais utilizada, a qual divide a função visual em 4 níveis: visão normal, DV moderada, DV grave e cegueira (WHO, 2006). Os casos de deficiência moderada ou grave são denominados “baixa visão”. Deve-se ressaltar que a classificação leva em consideração a visão no melhor dos olhos e que, com isso, doenças unilaterais ou assimétricas podem não caracterizar DV.

Com relação aos casos de DV, faz-se uma divisão entre os que podem e os que não podem ser evitados. Os casos evitáveis referem-se tanto às causas de DV que podem ser prevenidas, quanto às que podem ser tratadas.

Estima-se que 19 milhões de crianças tenham DV no mundo e que 1,4 milhão sejam cegas (GILBERT; FOSTER, 2001). Deve-se salientar que os casos de baixa visão e cegueira na infância são infrequentes e causados por um grupo heterogêneo de doenças. Além disso, registros nacionais de deficientes visuais são escassos e, em sua maioria, de preenchimento voluntário, o que leva a escassez de informações (GILBERT; FOSTER, 2001). Com isso, informações sobre incidência e prevalência de DV na infância são raras.

Em países desenvolvidos, encontra-se 0,3 a 0,4 caso de cegueira a cada 1000 crianças. Por outro lado, até 1,2 caso é detectado a cada 1000 crianças nos países menos desenvolvidos (GILBERT, 2007; KONG *et al.*, 2012). Nesses, mais de 50% das causas de cegueira são evitáveis, pois predominam casos relacionados a doenças infecciosas e deficiências nutricionais. Já nos países desenvolvidos, alterações genéticas são preponderantes (GILBERT

*et al.*, 1999; GILBERT; FOSTER, 2001) e os casos evitáveis correspondem a menos de 25%, segundo avaliação realizada no Reino Unido (RAHI; CABLE, 2003).

Embora a DV na infância corresponda apenas a aproximadamente 6% dos casos de DV no mundo (PASCOLINI; MARIOTTI, 2012), sua importância não deve ser subestimada. O número de “anos de cegueira” de crianças com DV se equipara ao de adultos com catarata (GILBERT; FOSTER, 2001). A visão é um sentido fundamental na infância, de modo que a DV afeta o desenvolvimento neuropsicomotor e as necessidades educacionais do paciente (RAHI; CABLE, 2003). O número e a duração das internações hospitalares são maiores nas crianças com DV (CREWE *et al.*, 2013). A mortalidade em crianças com DV é maior do que nas com função visual preservada e a DV já foi implicada como preditor de morte (RAHI; CABLE, 2003).

O diagnóstico precoce da DV na infância é de suma importância. A maturação visual ocorre, em grande parte, até os 5 anos, concomitantemente com o desenvolvimento ocular e cerebral (SALOMÃO; VENTURA, 1995). Embora existam evidências que suportem o tratamento tardio da ambliopia (SCHEIMAN *et al.*, 2005), sabe-se que gradualmente o sistema visual se torna menos responsivo a tratamentos e o benefício de intervenções é progressivamente reduzido pelo estabelecimento da mesma, que classicamente é tratável até aproximadamente 8 anos e que, após, gera limitação permanente da função visual (CHENG *et al.*, 1991; HOLMES *et al.*, 2011). Existe, assim, um período crítico no qual o sistema visual deve estar íntegro e, durante o qual, intervenções têm maior probabilidade de resultar em melhora visual (HOLMES *et al.*, 2011).

Em 1999, a OMS lançou uma iniciativa com o objetivo de eliminar a cegueira evitável no mundo até 2020, intitulada Visão 2020: O Direito à Visão (WHO, 1997). O programa leva em consideração as importantes diferenças territoriais com relação à epidemiologia da cegueira e propõe objetivos regionais, que envolvem desde ações no âmbito comunitário até a

estruturação de centros de atendimento terciário e treinamento de pessoal capacitado. A importância da DV na infância pode ser observada pelo fato de a prevenção da cegueira infantil ser uma das ações prioritizadas no programa na África, Mediterrâneo Oriental, América do Sul, Sudeste da Ásia e Pacífico Ocidental.

## 2.2 CAUSAS DE DEFICIÊNCIA VISUAL NA INFÂNCIA

O *International Center for Eye Health*, de Londres, em conjunto com a OMS, estabeleceu uma forma preferencial para classificação e relato dos casos de DV na infância (GILBERT; FOSTER, 1993). As causas de DV são classificadas etiológica e morfológicamente, o que leva em consideração o momento do dano ao sistema visual, assim como a estrutura do globo ocular lesada. Há grande variação com relação à importância de cada uma das causas quando se compara locais com diferentes níveis de desenvolvimento socioeconômico (GILBERT; FOSTER, 2001).

No Brasil, são escassos os relatos com relação à DV na infância. Estudo com dados da década de 1990 demonstrou que, dentre as causas evitáveis, as mais prevalentes são o glaucoma e a retinopatia da prematuridade (BRITO; VEITZMAN, 2000). Em outra avaliação com pacientes atendidos em centro de referência para DV, o glaucoma manteve-se como principal causa de baixa visão (HADDAD *et al.*, 2006). Considerando-se a classificação morfológica, os 2 estudos apontaram a retina e o globo ocular como os principais sítios de lesão.

## 2.2.1 Causas específicas

### 2.2.1.1 Opacidade de córnea

A DV secundária à opacidade corneana é considerada a principal causa de DV evitável na infância em locais de menor desenvolvimento socioeconômico, principalmente na África Subsaariana (SOLEBO; TEOH; RAHI, 2017). Esse fato ganha mais importância quando se considera que as principais condições implicadas nos casos de opacidade de córnea, ou seja, deficiência de vitamina A, sarampo e uso cultural de colírios nocivos (conhecidos como “*traditional eye medication*”, de uso frequente na África Subsaariana), são altamente susceptíveis a medidas de prevenção primária. Programas de imunização contra o sarampo, esforços para o controle da deficiência vitamínica, assim como melhorias de higiene, saneamento básico e educação em saúde têm contribuído para redução desses casos, embora eles ainda representem importante desafio (AGHAJI; OKOYE; BOWMAN, 2015).

### 2.2.1.2 Glaucoma

O glaucoma congênito é uma doença grave, com potencial de levar à cegueira em pouco tempo caso o tratamento, geralmente cirúrgico nos casos primários, não seja instituído precocemente (RICHARDSON; FERGUSON; SHAFFER, 1967). Embora seja uma doença rara, o atraso no diagnóstico, a dificuldade no manejo — especialmente em países em desenvolvimento — e a consequente seqüela irreparável ao nervo óptico tornam o glaucoma uma causa proporcionalmente muito importante de cegueira na infância. A doença é responsável por 10% dos casos de DV na infância no continente africano e por 4% deles no continente europeu. (KONG *et al.*, 2012).

É interessante observar que, em estudo prospectivo durante o qual foram identificados 47 casos novos de glaucoma congênito primário no Reino Unido e Irlanda, 73% deles foram diagnosticados após percepção pelos pais de alteração nos olhos dos pacientes e apenas 40% dos casos chegaram ao oftalmologista até os 3 meses de idade (PAPADOPOULOS *et al.*, 2007).

#### 2.2.1.3 Alterações do nervo óptico

Doenças do nervo óptico assumem maior importância dentre as causas de baixa visão em países desenvolvidos. A hipoplasia do nervo óptico (HNO) é a alteração mais frequente e é a principal causa isolada de DV na infância em alguns países com alto índice de desenvolvimento humano (TORNQVIST; ERICSSON; KÄLLÉN, 2002; DE VERDIER *et al.*, 2018). Pacientes com HNO, principalmente nos casos bilaterais (TEÄR FAHNEHJELM *et al.*, 2014), possuem frequentemente outras alterações neurológicas e comportamentais, como atraso no desenvolvimento neuropsicomotor e autismo (GARCIA-FILION *et al.*, 2008; PARR *et al.*, 2010).

#### 2.2.1.4 Deficiência visual cerebral

Nos países desenvolvidos, muitos dos casos de DV grave e cegueira ocorrem em pacientes com alterações neurológicas concomitantes — dentre as quais a encefalopatia hipóxico-isquêmica se destaca — e que possuem, além do comprometimento visual, outras deficiências que levam, em última análise, a impacto global do desenvolvimento (RAHI; CABLE, 2003). A cada 10 dos pacientes com cegueira acompanhada de alterações sistêmicas graves, um morre durante o primeiro ano de vida (RAHI; CABLE, 2003). Fatores de risco já estabelecidos para a DV cerebral são o peso de nascimento abaixo de 2.500g, pertencer a família

de baixa renda ou a minorias étnicas (RAHI; CABLE, 2003; CUMBERLAND *et al.*, 2010; PAI *et al.*, 2011).

#### 2.2.1.5 Retinoblastoma

Embora o RB não seja uma causa frequente de DV na infância, sua importância reside no fato de ser a neoplasia intraocular mais frequente nas crianças, com incidência aproximada de 1 a cada 18.000 nascidos vivos (KIVELA, 2009). A sobrevida em 5 anos de pacientes acometidos de retinoblastoma varia de forma importante com relação ao local avaliado, principalmente devido à idade no diagnóstico e às modalidades terapêuticas disponíveis, com taxas na Grã-Bretranha de 97% e 100% para os casos unilaterais e bilaterais, respectivamente (MACCARTHY *et al.*, 2009), e de 20 a 46% em locais da África (WESSELS; HESSELING, 1996; BOWMAN *et al.*, 2008;). No Brasil, uma avaliação retrospectiva de 140 pacientes encontrou sobrevida de 86% (SELISTRE *et al.*, 2016).

#### 2.2.1.6 Retinopatia da prematuridade (ROP)

A existência de programas de triagem de ROP e a qualidade do cuidado neonatal estão intimamente ligados às variações na prevalência de pacientes cegos pela doença nas diferentes regiões (GILBERT *et al.*, 2005). Em 2010, estima-se que 20.000 crianças tenham ficado cegas ou com DV grave devido à ROP e outras 12.300 tenham desenvolvido DV leve ou moderada (GILBERT; FOSTER, 2001). Dos pacientes com DV secundária à ROP, 65% são provenientes de países de média renda (BLENCOWE *et al.*, 2013). No programa Visão 2020, a prevenção da ROP é uma prioridade nos países de média e alta renda (GILBERT; FOSTER, 2001; PIZZARELLO *et al.*, 2004). Devido às altas taxas de mortalidade dos prematuros, os países de

baixa renda historicamente não têm prevalência considerável de ROP, embora exista tendência de mudança desse panorama com a melhora do cuidado neonatal nesses locais (FAJOLU *et al.*, 2015; ONYANGO *et al.*, 2018).

No Brasil, a importância da triagem neonatal para a ROP vem sendo alertada há mais de duas décadas (PROCIANOY, 1997; GRAZIANO, 2002; GRAZIANO; LEONE, 2005). Atualmente, há indicação para que seja realizada triagem de todos os RNs com idade gestacional  $\leq 32$  semanas e/ou peso de nascimento  $\leq 1.500$ g entre a quarta e a sexta semanas de vida, e que o acompanhamento prossiga conforme os critérios de risco de cada paciente até vascularização completa da retina. Embora a eficiência desses critérios já tenha sido comprovada em maternidades brasileiras (FORTES FILHO *et al.*, 2007), é importante observar que esses números podem ser diferentes quando se compara locais com diferentes recursos e perfis de pacientes neonatais (ZIN *et al.*, 2010).

#### 2.2.1.7 Outras alterações retinianas

Em pacientes menores de 15 anos, as alterações retinianas foram responsáveis por apenas 3,6% dos casos de cegueira em avaliação na Nigéria (AGHAJI; OKOYE; BOWMAN, 2015). Por outro lado, avaliação das causas de cegueira no Reino Unido apontou a retina como causa em 29% dos casos, com as distrofias maculares hereditárias correspondendo a 14% do total (RAHI; CABLE, 2003). No Brasil, os casos de distrofias hereditárias foram responsáveis por 11,6% das causas de DV. Já os casos de retinocoroidite por toxoplasmose corresponderam a quase 17% (HADDAD *et al.*, 2006). Isso demonstra a tendência de que as distrofias retinianas assumam maior importância à medida que as causas evitáveis sejam combatidas.

### 2.2.1.8 Catarata

Acredita-se que existam 200 mil crianças cegas por catarata no mundo (MEDSINGE; NISCHAL, 2015), embora as estimativas sejam dificultadas pela extrema variabilidade entre os estudos com relação a forma de diagnóstico da mesma (SHEELADEVI *et al.*, 2016). Em avaliação realizada por Sheeladevi *et al.* (2016), 50% dos casos foram bilaterais e 90%, congênitos.

Ainda há dúvidas com relação às diferenças regionais de prevalência da doença: avaliação da década de 1990 encontrou prevalência 10 vezes maior em países pouco desenvolvidos, em comparação com os mais desenvolvidos, e tal diferença seria explicada por maiores taxas de desnutrição e infecções, como a rubéola (FOSTER; GILBERT; RAHI, 1997). No entanto, avaliação mais recente não encontrou disparidade tão acentuada e levantou a hipótese de que o diagnóstico de catarata poderia ser feito com mais frequência em países mais desenvolvidos, devido ao fato de utilizarem critérios mais abrangentes. Além disso, haveria a possibilidade de redução da identificação dos casos nos países menos desenvolvidos devido a maior mortalidade infantil (SHEELADEVI *et al.*, 2016).

No Brasil, a catarata congênita assume papel importante dentre as causas de DV na infância e avaliações demonstram que a doença é responsável por 7,1 a 14% dos casos (HADDAD *et al.*, 2006, 2007; DE PAULA *et al.*, 2015). Por ser uma causa tratável, são fundamentais não só o diagnóstico precoce, mas também o correto tratamento dos casos, que envolvem estruturação de um serviço terciário com pessoal capacitado para manejo cirúrgico e pós-operatório (GILBERT; FOSTER, 2001). Outros fatores ainda devem ser levados em consideração, como os custos envolvidos com o tratamento e a facilidade de acesso ao serviço de saúde. Nesse sentido, já foi demonstrado que morar longe do hospital é um fator de mau prognóstico no pós-operatório de cirurgia de catarata congênita (ERIKSEN *et al.*, 2006).



### 2.3 TESTE DO REFLEXO VERMELHO

O TRV, popularmente conhecido como “teste do olhinho”, é um exame que utiliza a projeção de uma luz para dentro do olho de um paciente e avalia a luz refletida. O teste é frequentemente realizado com um oftalmoscópio — que é um instrumento composto por um grupo de lentes, um bulbo de luz e um espelho, que reflete a mesma em um ângulo reto e projeta no olho do examinado (SINGH *et al.*, 2011) — , embora qualquer pequena fonte de luz, desde que colocada próxima aos olhos do examinador e dirigida aos olhos do examinado, possa ser empregada (ROE, 1984).

O TRV deve ser realizado em um ambiente escuro, enquanto o examinador segura o oftalmoscópio próximo de seu olho. A dioptria da lente do oftalmoscópio deve ser ajustada no “0” e a luz projetada simultaneamente em ambos os olhos do examinado a uma distância de aproximadamente 45cm — o teste do reflexo vermelho, quando realizado em ambos os olhos simultaneamente, é também conhecido como teste de Brückner (BRÜCKNER, 1962). Os reflexos de cada olho devem ser comparados e avaliados com relação ao brilho, ao tamanho e à coloração, que geralmente é laranja-amarelado em olhos claros e vermelho escuro em olhos com mais pigmento (DONAHUE *et al.*, 2016). Deve-se considerar que, qualitativamente, existe variação entre os reflexos de indivíduos normais, como pode ser observado em avaliação realizada em maternidade brasileira, que encontrou 4 diferentes gradientes de cor do reflexo (AGUIAR *et al.*, 2011).

A ausência de reflexo, um reflexo branco ou amarelo, assim como a observação de substancial diferença entre os olhos, são indicativos de que pode haver alguma alteração ocular e são critérios para encaminhamento para um oftalmologista (DONAHUE *et al.*, 2016). O TRV é classificado em normal, duvidoso ou alterado e os 2 últimos devem passar por avaliação

subsequente. Os autores desconhecem que exista na literatura uma definição com relação ao procedimento que deva ser adotado pelo pediatra para manejo de um RN com TRV alterado, principalmente com relação ao tempo que se pode aguardar até a avaliação pelo oftalmologista, uma vez que profissionais habilitados no manejo de alterações oculares pediátricas são escassos. Estudo italiano relatou experiência com 3 níveis de atendimento, sendo o primeiro a maternidade, na qual os pacientes são submetidos ao TRV até os 3 dias de vida, sendo posteriormente encaminhados, quando necessário, para um departamento de oftalmologia do hospital mais próximo (nível 2) e, finalmente, para um centro universitário (nível 3), dentro de 10 dias, caso alterações sejam realmente confirmadas (CAGINI *et al.*, 2017).

Diversos órgãos, como o Conselho Brasileiro de Oftalmologia, a SBP (SBP, 2010), a Academia Americana de Pediatria, a Academia Americana de Oftalmologia e a Academia Americana de Oftalmologia Pediátrica e Estrabismo (COMMITTEE ON PRACTICE AND AMBULATORY MEDICINE *et al.*, 2016) indicam o TRV na triagem de alterações oculares na infância. No Brasil, existe lei em tramitação para obrigar a realização do TRV em todas os RNs ainda na maternidade, preferencialmente pelo pediatra, ou por um médico que tenha recebido treinamento adequado (BRASIL, 2015). Há indicação ainda de que o teste seja sempre repetido nas consultas ambulatoriais subsequentes.

Embora não exista uma recomendação formal para seu uso no TRV, a midríase farmacológica pode auxiliar na realização do exame (AMERICAN ACADEMY OF PEDIATRICS *et al.*, 2008) e existe sugestão de realização da mesma nos casos duvidosos (SHAFIQ, 2015). A dilatação pupilar é rotineiramente realizada na triagem da ROP e há estudos que comprovam a sua segurança, inclusive em prematuros (BOLT *et al.*, 1992; NEFFENDORF *et al.*, 2015).

É importante ressaltar que pacientes com fatores de risco para doença ocular, como historia familiar positiva e doença metabólica ou sistêmica que possa estar associada a

alterações oculares, devem ser sempre examinados por oftalmologista habilitado, mesmo que o TRV seja normal (COMMITTEE ON PRACTICE AND AMBULATORY MEDICINE *et al.*, 2016). Deve-se considerar ainda que a ROP possui critérios de triagem bem estabelecidos, que a mesma deve ser realizada com oftalmoscópio binocular indireto por oftalmologista e que o TRV não pode, de forma alguma, substituir essa avaliação (ZIN *et al.*, 2007; FIERSON *et al.*, 2013).

No Brasil, são escassos os relatos sobre resultados do TRV nas maternidades e alguns estudos referem alterações em olhos com ROP (AGUIAR; CARDOSO; LÚCIO, 2007; LÚCIO; CARDOSO; ALMEIDA, 2007; AGUIAR *et al.*, 2011), situação para a qual o TRV não é adequado. A implantação de um programa de triagem com uso do TRV foi relatada por Rodrigues *et al.* (2012) e alterações foram encontradas em 16 de 29 pacientes encaminhados para avaliação, dentre eles 13 casos de catarata. As crianças tinham média de idade de 10 meses e eram provenientes de ambulatórios de pediatria. Wasilewski *et al.* (2002) realizaram estudo prospectivo em maternidade hospitalar, no qual oftalmologistas avaliaram 667 RNs, independentemente do pedido do pediatra, e encontraram alguma alteração ocular em 25 (3,75%) deles. Importante observar que apenas 44% dessas alterações foram percebidas pelo pediatra. Dentre elas, foram observados 1 caso de coloboma de íris e coroide e 2 de catarata congênita, alterações graves e que podem levar à cegueira.

Em 11.500 pacientes que passaram pelo TRV em maternidade de hospital universitário de Israel durante 2 anos (EVENTOV-FRIEDMAN *et al.*, 2010), foram identificados 12 casos suspeitos. Os mesmos passaram por avaliação oftalmológica, que diagnosticou catarata congênita em 5 deles. Outra avaliação (CAGINI *et al.*, 2017), realizada na Itália, aplicou em 22.272 RNs o TRV e encontrou 461 casos suspeitos ou alterados. Destes, 3 tiveram confirmação de alterações oculares graves, que consistiram em 2 casos de catarata e 1 de retinoblastoma.

Os resultados do TRV já foram comparados com os de outros métodos de avaliação oftalmológica. Em 7.641 RNs realizou-se comparação das alterações oftalmológicas identificadas com o TRV e com a RetCam (Massie Research Laboratories, Inc., Dublin, California), uma câmara digital capaz de fotodocumentar os segmentos anterior e posterior do olho (SUN *et al.*, 2016). Considerando-se o exame oftalmológico com a RetCam (seguido de oftalmoscopia binocular indireta caso houvesse alterações) o padrão-ouro, a sensibilidade do TRV para alterações de segmento anterior foi de 99,6%, enquanto para as de segmento posterior, de 4,1%. Deve-se levar em consideração que, embora mais de 80% das anormalidades não detectadas pelo TRV no segmento posterior tenham sido hemorragias retinianas, as quais têm um excelente prognóstico em sua grande maioria (WATTS *et al.*, 2013), algumas alterações com indicação de tratamento não foram identificadas pelo TRV, inclusive 1 caso de retinoblastoma, que pode ser fatal. Em outra comparação entre o TRV e a RetCam, 194 RNs foram avaliados e, enquanto o TRV foi normal em todos, a RetCam identificou alterações em 49, que consistiram em hemorragias retinianas em 36 (LUDWIG *et al.*, 2018).

Com relação ao uso do TRV na detecção do retinoblastoma, o exame foi realizado em 10 olhos de 7 pacientes sabidamente com RB, com idade de 2 dias a 20 meses e lesões de 2 a 10mm, e conseguiu detectar leucocoria em 3 deles antes da dilatação pupilar e em 10 após a realização da mesma (CANZANO; HANDA, 1999). Por outro lado, avaliação em que o TRV foi realizado com dilatação pupilar e seguido de exame oftalmológico em pacientes com suspeita ou diagnóstico de RB demonstrou incapacidade do TRV em detectar alteração nos 13 olhos que possuíam lesões e o teste foi classificado como alterado em 3 olhos que não possuíam anormalidade (KHAN; AL-MESFER, 2005). Para testar a capacidade do TRV em detectar leucocoria em olhos com RB, discos que simulavam lesões de diferentes dimensões foram colocados em diversas localizações em modelos de olhos com pupilas de 3 e 8mm (para imitar situação de miose e midríase, respectivamente) e os examinadores realizavam o TRV com

visualização direta e oblíqua (LI *et al.*, 2010). Os resultados foram melhores nas situações de pupila de 8mm, com lesões grandes e nas quais a visualização oblíqua foi empregada. Interessante ressaltar que, independentemente do tamanho pupilar, a visualização direta — que é a preconizada no TRV — foi pior do que a oblíqua, com taxas menores do que 50% de detecção das lesões, mesmo para os tumores de maiores dimensões.

Hemorragias retinianas nos RNs são um achado muito frequente, presentes em 1 a cada 3 ou 4 pacientes examinados no período neonatal (HUGHES *et al.*, 2006; EMERSON *et al.*, 2001; ZHAO *et al.*, 2015; CALLAWAY *et al.*, 2016). Sabe-se que elas são mais frequentes após partos vaginais em comparação com cesáreas, principalmente quando associados à extração a vácuo (EMERSON *et al.*, 2001; HUGHES *et al.*, 2006; WATTS *et al.*, 2013; ZHAO *et al.*, 2015; CALLAWAY *et al.*, 2016). Sugeriu-se que as hemorragias possam estar associadas ao aumento da pressão intracraniana durante o parto com repercussão vascular intraocular (CHOI; JUNG; KIM, 2011), assim como à compressão direta do globo ocular durante o canal de parto (EMERSON *et al.*, 2001). Estudos prospectivos demonstram que a grande maioria das hemorragias desaparecem nas primeiras 2 semanas de vida do RN, embora existam relatos de persistência até a sexta semana (EMERSON *et al.*, 2001). É frequente que as hemorragias envolvam o polo posterior, em muitos casos acometendo a macula (EMERSON *et al.*, 2001; HUGHES *et al.*, 2006; WATTS *et al.*, 2013). Embora seja consenso na literatura que as hemorragias desapareçam rapidamente, ainda não se sabe se existe alguma repercussão anatômica ou funcional a longo prazo secundária às mesmas, principalmente às que acometem a mácula (CALLAWAY *et al.*, 2016).

Quando se considera a boa sensibilidade do TRV para alterações de segmento anterior (SUN *et al.*, 2016), associada à precocidade com que se deve diagnosticar os casos de catarata congênita a fim de um bom resultado visual (BELLER *et al.*, 1981; BIRCH; STAGER, 1996), compreende-se o papel central que esse teste possui no manejo da doença. Avaliação

retrospectiva comparou não realizar o TRV com a realização do mesmo na maternidade ou no ambulatório (com aproximadamente 6 semanas de vida) e demonstrou que a triagem na maternidade foi capaz de detectar mais casos com necessidade cirúrgica e que os mesmos foram operados mais precocemente do que com as outras estratégias (MAGNUSSON *et al.*, 2003). Com a aplicação do TRV em 90% das maternidades suecas, a detecção dos casos de catarata congênita que foram operados até o primeiro ano de vida foi realizada até a sexta semana do nascimento em 75% dos pacientes (MAGNUSSON *et al.*, 2013).

Em um estudo comparativo entre os 2 anos que sucederam a implementação do TRV em uma maternidade com os 2 anos anteriores, os autores encontraram aumento da incidência de conjuntivite naquele período (ULANOVSKY *et al.*, 2015). Além disso, a conjuntivite foi independentemente associada ao sexo masculino e a uma maior permanência hospitalar. Os autores sugerem que se realize o TRV sem abertura manual das pálpebras para redução do risco de conjuntivite.

Não há evidências de que a realização do TRV cause desconforto nos RNs. No entanto, a avaliação oftalmológica realizada na triagem da ROP — que é basicamente a mesma à qual um RN é submetido caso possua alteração no TRV — é associada a dor (ANAND; INTERNATIONAL EVIDENCE-BASED GROUP FOR NEONATAL PAIN, 2001). Durante o exame dos prematuros com risco de ROP, existe indicação de medidas que devem ser tomadas com a finalidade de redução do desconforto (COSTA *et al.*, 2013; DISHER *et al.*, 2018). O exame ao qual os RNs são submetidos após um TRV duvidoso e o seu possível desconforto devem ser lembrados e medidas para reduzi-lo, adotadas.

## 2.4 OUTRAS TRIAGENS OFTALMOLÓGICAS NEONATAIS

Avaliação oftalmológica neonatal com câmara digital de alta resolução (RetCam) realizada em 3.573 RNs a termo, saudáveis, encontrou alteração em 871 (24,4%) casos (LI *et al.*, 2013). A hemorragia retiniana foi responsável por 88% das anormalidades. Os autores classificaram 107 alterações como visualmente ameaçadoras, dentre esses 28 casos de hemorragia retiniana (3,6% das hemorragias). Deve-se ressaltar que, dentre as alterações, foram identificados 2 casos de catarata congênita, duas lesões suspeitas de retinoblastoma e uma suspeita de Síndrome de Morning Glory, que pode estar associada a e levar a diagnóstico de alterações no sistema nervoso central (TRABOULSI, 2009).

Outro estudo, que relatou resultados de avaliação oftalmológica neonatal em 15.284 RNs, novamente com uso da RetCam, encontrou anormalidade em 21% dos casos (LI *et al.*, 2017). Noventa e um por cento das alterações encontradas foram hemorragias retinianas, 14% delas na região macular. Excluindo-se os casos de hemorragia, alterações oculares foram identificadas em 2% dos pacientes, dentre as quais foram diagnosticadas doenças retinianas tratáveis, 20 casos de catarata congênita, 9 de retinoblastoma e alterações oculares que podem estar associadas a alterações sistêmicas, como microftalmia e anomalias congênitas de nervo óptico.

Em avaliação prospectiva, 1.021 RNs a termo foram examinados com auxílio da RetCam em maternidade de hospital público indiano (VINEKAR *et al.*, 2015). Com uma taxa incomum de cesarianas de 96,9%, apenas 2,4% dos exames evidenciaram hemorragias retinianas. Alguma intervenção clínica ou cirúrgica foi realizada secundariamente à identificação de alterações oculares em 0,9% dos pacientes, dentre os quais foram observados 1 caso de retinoblastoma e 1 de catarata congênita.

### 3 JUSTIFICATIVA

O Hospital de Clínicas de Porto Alegre (HCPA) é um hospital universitário terciário, que realiza o TRV em todos os RNs antes da alta hospitalar. O conhecimento dos resultados do programa de rastreio é fundamental para organizar medidas preventivas e terapêuticas no âmbito das doenças oculares congênitas.

As doenças oculares, principalmente as que tem necessidade de algum tipo de intervenção, têm baixa incidência no período neonatal (CAGINI *et al.*, 2017), o que faz com que um grande número de indivíduos precise ser examinado para identificação de um caso alterado. Apesar dos potenciais benefícios, o TRV não é isento de riscos (ULANOVSKY *et al.*, 2015). A avaliação oftalmológica pela qual os pacientes com teste duvidoso são submetidos é mais invasiva do que o TRV. Além de necessitar de colírios midriáticos, ela envolve desconforto pela manipulação ocular e fotofobia por tempo mais prolongado do que o necessário para o TRV. Ainda, a informação de um teste supostamente alterado no RN e o tempo de espera pela avaliação oftalmológica podem levar a estresse emocional e, inclusive, aumento do tempo de internação hospitalar, o que, por sua vez, gera aumento no risco de infecções hospitalares e nos custos (EMORI *et al.*, 1991). A identificação, portanto, de fatores que possam estar associados a um aumento no número de falsos positivos do TRV é pertinente.



#### **4 OBJETIVOS**

Descrever os resultados do programa de triagem TRV realizado no Hospital de Clínicas de Porto Alegre entre janeiro de 2014 e janeiro de 2018.

Comparar o grupo de pacientes com TRV duvidoso com o grupo de pacientes com TRV normal com relação a variáveis não oculares que possam estar relacionadas ao resultado do teste.

Comparar o tempo de internação entre o grupo com TRV duvidoso com o grupo com TRV normal.

## 5 METODOLOGIA

### 5.1 POPULAÇÃO

Foi realizada avaliação retrospectiva dos pacientes nascidos no HCPA entre 01 de janeiro de 2014 e 31 de janeiro de 2018. Todos os RNs passam pelo TRV antes da alta hospitalar e casos duvidosos ou alterados são avaliados por oftalmologista ainda durante a internação.

Foram incluídos RNs nascidos no período do estudo que tiveram internação no alojamento conjunto. Os pacientes foram divididos em 2 grupos:

Grupo “TRV duvidoso” – todos os pacientes com TRV duvidoso.

Grupo “Controle” – amostragem aleatória de RNs com TRV normal.

Pacientes que necessitaram de internação em unidade de terapia intensiva ou semi-intensiva, assim como os que possuíam informações incompletas no prontuário, foram excluídos.

### 5.2 DELINEAMENTO

Estudo transversal descritivo dos resultados do TRV e da avaliação oftalmológica realizada subsequentemente.

Foi realizado ainda estudo de caso-controle aninhado. O resultado do TRV foi considerado desfecho e as variáveis antropométricas, neonatais e gestacionais, consideradas preditoras.

### 5.3 COLETA DE DADOS

O número de nascidos vivos no HCPA no período de janeiro de 2014 a janeiro de 2018 foi obtido através de uma *query* elaborada pela Coordenadoria de Gestão de Tecnologia da Informação e Comunicação do Aplicativo para Gestão de Hospitais Universitários. A identificação dos pacientes que tiveram TRV duvidoso foi realizada com base na pesquisa dos pedidos de consultoria de pacientes da equipe de pediatria para a equipe de oftalmologia. Os pacientes para os quais foi solicitada consultoria foram igualmente conhecidos por meio de uma *query*.

As variáveis foram coletadas do prontuário dos RNs conforme constam nas fichas de “Atendimento ao RN em Sala de Parto”, “Exame Físico do RN” e “Alta Hospitalar”.

As seguintes informações foram coletadas do prontuário:

- Sexo
- Peso de nascimento
- Adequação do peso pela idade gestacional
- Comprimento
- Perímetro cefálico
- Cor
- Tipo de parto
- Idade gestacional
- Apgar no primeiro minuto
- Apgar no quinto minuto
- Tempo de internação até a alta

#### 5.4 TRV E AVALIAÇÃO OFTALMOLÓGICA

O TRV foi efetuado por médicos residentes de pediatria, sob a supervisão de professores. O protocolo é de realização do mesmo em ambiente escuro, com a dioptria da lente do oftalmoscópio ajustada no “0” e a luz projetada simultaneamente em ambos os olhos do examinado a uma distância de aproximadamente 45cm. São critérios para encaminhamento para o oftalmologista a ausência de reflexo em um ou ambos os olhos, a observação de um reflexo branco ou amarelado, de manchas escuras no reflexo, assim como a existência de assimetria entre os olhos.

O exame oftalmológico foi realizado após midríase farmacológica com tropicamida 0.5%. Os pacientes foram submetidos a avaliação com oftalmoscópio binocular indireto, em busca de opacidades dos meios oculares (córnea, humor aquoso, cristalino e humor vítreo), além de avaliação das estruturas do fundo de olho.

#### 5.5 ANÁLISE ESTATÍSTICA

A normalidade das amostras foi avaliada com o teste de Shapiro-Wilk. As variáveis contínuas foram apresentadas como médias e desvio padrão e as categóricas como contagens e porcentagens. Foram apresentadas as porcentagens com seus respectivos intervalos de confiança de 95% para os resultados descritivos. O teste  $t$  de Student foi utilizado para a comparação das médias das variáveis contínuas entre os grupos e o teste de qui-quadrado ou exato de Fisher para comparação das variáveis categóricas. Foram calculadas medidas de associação entre as variáveis e os grupos, apresentadas como *odds ratio* (OR) com intervalo de confiança de 95% (IC95%) para as variáveis categóricas e estatística  $d$  de Cohen para as contínuas. O nível de significância de 5% foi adotado em todas as análises. Os dados foram

analisados com o auxílio do programa estatístico IBM-SPSS (*Statistical Package for the Social Sciences*), versão 22.0.

## 5.6 TAMANHO DA AMOSTRA

O período a ser estudado foi definido pela disponibilidade das informações a respeito das consultorias oftalmológicas em prontuários informatizados no HCPA. Para o estudo de caso-controle foi estabelecida a inclusão de 4 controles para cada caso.

Foram incluídos 564 RNs (121 pacientes com TRV duvidoso e uma amostra de 443 indivíduos com TRV normal), o que forneceu ao estudo um poder estatístico de 83% para detectar uma diferença de 0,3 desvios padrão entre as médias das variáveis epidemiológicas e antropométricas analisadas entre os grupos. Estabeleceu-se um nível de significância de 0,05.

## 5.7 CONSIDERAÇÕES ÉTICAS

Este estudo foi aprovado pelo Comitê de Ética em Pesquisa do HCPA. Todos os pesquisadores assinaram Termo de Compromisso para Uso de Dados. Não houve identificação dos pacientes por nome ou número de prontuário no banco de dados do projeto. Esta pesquisa não recebeu nenhum financiamento específico de agências de financiamento dos setores público, comercial ou sem fins lucrativos.

## 6 REFERÊNCIAS

- AGHAJI, A.; OKOYE, O.; BOWMAN, R. Causes and emerging trends of childhood blindness: findings from schools for the blind in Southeast Nigeria. **British Journal of Ophthalmology**, v. 99, n. 6, p. 727–731, Jun. 2015.
- AGUIAR, A. S. C. DE *et al.* Association of the red reflex in newborns with neonatal variables. **Revista Latino-Americana de Enfermagem**, v. 19, n. 2, p. 309–316, Abr. 2011.
- AGUIAR, A. S. C. DE; CARDOSO, M. V. L. M. L.; LÚCIO, I. M. L. Teste do reflexo vermelho: forma de prevenção à cegueira na infância. **Revista Brasileira de Enfermagem**, v. 60, n. 5, p. 541–545, Out. 2007.
- AMERICAN ACADEMY OF PEDIATRICS *et al.* Red reflex examination in neonates, infants, and children. **Pediatrics**, v. 122, n. 6, p. 1401–1404, 1, Dez. 2008.
- ANAND, K. J.; INTERNATIONAL EVIDENCE-BASED GROUP FOR NEONATAL PAIN. Consensus statement for the prevention and management of pain in the newborn. **Archives of Pediatrics & Adolescent Medicine**, v. 155, n. 2, p. 173–180, Fev. 2001.
- BELLER, R. *et al.* Good visual function after neonatal surgery for congenital monocular cataracts. **American Journal of Ophthalmology**, v. 91, n. 5, p. 559–565, Maio 1981.
- BIRCH, E. E.; STAGER, D. R. The critical period for surgical treatment of dense congenital unilateral cataract. **Investigative Ophthalmology & Visual Science**, v. 37, n. 8, p. 1532–1538, Jul. 1996.
- BLENCOWE, H. *et al.* Preterm-associated visual impairment and estimates of retinopathy of prematurity at regional and global levels for 2010. **Pediatric Research**, v. 74, n. S1, p. 35–49, Dez. 2013.
- BOLT, B. *et al.* A mydriatic eye-drop combination without systemic effects for premature infants: a prospective double-blind study. **Journal of Pediatric Ophthalmology and Strabismus**, v. 29, n. 3, p. 157–162, Jun. 1992.
- BOWMAN, R. J. C. *et al.* Outcome of retinoblastoma in east Africa. **Pediatric Blood & Cancer**, v. 50, n. 1, p. 160–162, Jan. 2008.
- BRASIL. **Projeto de Lei nº 4090, de 16 de dezembro de 2015**. Disponível em: <<http://www.camara.gov.br/proposicoesWeb/fichadetramitacao?idProposicao=2075594>>. Acesso em: 7 jan. 2019.
- BRITO, P. R.; VEITZMAN, S. Causas de cegueira e baixa visão em crianças. **Arquivos Brasileiros de Oftalmologia**, v. 63, n. 1, p. 49–54, Fev. 2000.
- BRÜCKNER, R. Exakte Strabismusdiagnostik bei 1/2–3jährigen Kindern mit einem einfachen Verfahren, dem «Durchleuchtungstest». **Ophthalmologica**, v. 144, n. 3, p. 184–198, 1962.
- CAGINI, C. *et al.* Red reflex examination in neonates: evaluation of 3 years of screening.

**International Ophthalmology**, v. 37, n. 5, p. 1199–1204, Out. 2017.

CALLAWAY, N. F. *et al.* Retinal and optic nerve hemorrhages in the newborn infant. **Ophthalmology**, v. 123, n. 5, p. 1043–1052, May 2016.

CANZANO, J. C.; HANDA, J. T. Utility of pupillary dilation for detecting leukocoria in patients with retinoblastoma. **Pediatrics**, v. 104, n. 4, p. e44–e44, 1 Out. 1999.

CHENG, K. P. *et al.* Visual results after early surgical treatment of unilateral congenital cataracts. **Ophthalmology**, v. 98, n. 6, p. 903–910, Jun. 1991.

CHOI, Y. J.; JUNG, M. S.; KIM, S. Y. Retinal hemorrhage associated with perinatal distress in newborns. **Korean Journal of Ophthalmology: KJO**, v. 25, n. 5, p. 311–316, Out. 2011.

COMMITTEE ON PRACTICE AND AMBULATORY MEDICINE *et al.* Visual system assessment in infants, children, and young adults by pediatricians. **Pediatrics**, v. 137, n. 1, p. e20153596, Jan 2016.

COSTA, M. C. DA *et al.* Oral glucose for pain relief during examination for retinopathy of prematurity: a masked randomized clinical trial. **Clinics**, v. 68, n. 2, p. 199–204, 2013.

CREWE, J. M. *et al.* Hospitalization rates of children who are blind: Hospitalization rates of blind children. **Clinical & Experimental Ophthalmology**, v. 41, n. 8, p. 773–778, Nov 2013.

CUMBERLAND, P. M. *et al.* Prevalence of eye disease in early childhood and associated factors: findings from the millennium cohort study. **Ophthalmology**, v. 117, n. 11, p. 2184–2190.e1–3, Nov. 2010.

DE PAULA, C. H. T. *et al.* Causes of visual impairment in children seen at a university-based hospital low vision service in Brazil. **Journal of AAPOS: the official publication of the American Association for Pediatric Ophthalmology and Strabismus**, v. 19, n. 3, p. 252–256, Jun. 2015.

DE VERDIER, K. *et al.* Children with blindness - major causes, developmental outcomes and implications for habilitation and educational support: a two-decade, Swedish population-based study. **Acta Ophthalmologica**, v. 96, n. 3, p. 295–300, Maio 2018.

DISHER, T. *et al.* Pain-relieving interventions for retinopathy of prematurity: a meta-analysis. **Pediatrics**, v. 142, n. 1, Jul. 2018.

DONAHUE, S. P. *et al.* Procedures for the evaluation of the visual system by pediatricians. **Pediatrics**, v. 137, n. 1, p. e20153597, Jan. 2016.

EMERSON, M. V. *et al.* Incidence and rate of disappearance of retinal hemorrhage in newborns. **Ophthalmology**, v. 108, n. 1, p. 36–39, Jan. 2001.

EMORI, T. G. *et al.* National nosocomial infections surveillance system (NNIS): description of surveillance methods. **American Journal of Infection Control**, v. 19, n. 1, p. 19–35, Fev. 1991.

ERIKSEN, J. R. *et al.* Predictors of poor follow-up in children that had cataract surgery. **Ophthalmic Epidemiology**, v. 13, n. 4, p. 237–243, Ago. 2006.

EVENTOV-FRIEDMAN, S. *et al.* The red reflex examination in neonates: an efficient tool for early diagnosis of congenital ocular diseases. v. 12, p. 3, 2010. *Revista??????*

FAJOLU, I. B. *et al.* Retinopathy of prematurity and associated factors in Lagos, Nigeria. **Paediatrics and International Child Health**, v. 35, n. 4, p. 324–328, 2015.

FIERSON, W. M. *et al.* Screening examination of premature infants for retinopathy of prematurity. **Pediatrics**, v. 131, n. 1, p. 189–195, Jan. 2013.

FORTES FILHO, J. B. *et al.* Results of a program for the prevention of blindness caused by retinopathy of prematurity in southern Brazil. **Jornal de Pediatria (Rio de Janeiro)**, v. 83, n. 3, p. 209–216, 1 Jun. 2007.

FOSTER, A.; GILBERT, C.; RAHI, J. Epidemiology of cataract in childhood: a global perspective. **Journal of Cataract and Refractive Surgery**, v. 23 Suppl 1, p. 601–604, 1997.

GARCIA-FILION, P. *et al.* Neuroradiographic, endocrinologic, and ophthalmic correlates of adverse developmental outcomes in children with optic nerve hypoplasia: a prospective study. **Pediatrics**, v. 121, n. 3, p. e653-659, Mar. 2008.

GILBERT, C. *et al.* Characteristics of infants with severe retinopathy of prematurity in countries with low, moderate, and high levels of development: implications for screening programs. **Pediatrics**, v. 115, n. 5, p. e518-525, Maio 2005.

GILBERT, C. Changing challenges in the control of blindness in children. **Eye**, v. 21, n. 10, p. 1338–1343, Out. 2007.

GILBERT, C. E. *et al.* Prevalence of visual impairment in children: a review of available data. **Ophthalmic Epidemiology**, v. 6, n. 1, p. 73–82, Mar. 1999.

GILBERT, C.; FOSTER, A. Childhood blindness: a new form for recording causes of visual loss in children. v. 71, p. 5, 1993.

GILBERT, C.; FOSTER, A. Childhood blindness in the context of VISION 2020 — The Right to Sight. **Bulletin of the World Health Organization**, p. 6, 2001.

GRAZIANO, R. M. [Ophthalmological examination in newborns: a necessary routine]. **Jornal de Pediatria (Rio de Janeiro)**, v. 78, n. 3, p. 187–188, Jun. 2002.

GRAZIANO, R. M.; LEONE, C. R. Problemas oftalmológicos mais frequentes e desenvolvimento visual do pré-termo extremo. **Jornal de Pediatria (Rio de Janeiro)**, v. 81, n. 1, Mar. 2005.

HADDAD, M. A. O. *et al.* Pediatric and adolescent population with visual impairment: study of 385 cases. **Clinics**, v. 61, n. 3, p. 239–246, Jun. 2006.

HADDAD, M. A. O. *et al.* Causes of visual impairment in children: a study of 3,210 cases. **Journal of Pediatric Ophthalmology and Strabismus**, v. 44, n. 4, p. 232–240, Ago. 2007.

HOLMES, J. M. *et al.* Effect of age on response to amblyopia treatment in children. **Archives of Ophthalmology**, v. 129, n. 11, p. 1451–1457, Nov. 2011.



HUGHES, L. A. *et al.* Incidence, distribution, and duration of birth-related retinal hemorrhages: a prospective study. **Journal of American Association for Pediatric Ophthalmology and Strabismus**, v. 10, n. 2, p. 102–106, Abr. 2006.

KHAN, A. O.; AL-MESFER, S. Lack of efficacy of dilated screening for retinoblastoma. **Journal of Pediatric Ophthalmology and Strabismus**, v. 42, n. 4, p. 205–210; quiz 233–234, Ago. 2005.

KIVELA, T. The epidemiological challenge of the most frequent eye cancer: retinoblastoma, an issue of birth and death. **British Journal of Ophthalmology**, v. 93, n. 9, p. 1129–1131, 1 Set. 2009.

KONG, L. *et al.* An update on progress and the changing epidemiology of causes of childhood blindness worldwide. **Journal of American Association for Pediatric Ophthalmology and Strabismus**, v. 16, n. 6, p. 501–507, Dez. 2012.

LI, J. *et al.* The detection of simulated retinoblastoma by using red-reflex testing. **Pediatrics**, v. 126, n. 1, p. e202–e207, 1 Jul. 2010.

LI, L.-H. *et al.* Findings of perinatal ocular examination performed on 3573, healthy full-term newborns. **The British Journal of Ophthalmology**, v. 97, n. 5, p. 588–591, May 2013.

LI, L.-H. *et al.* Full-term neonatal ophthalmic screening in China: a review of 4-year outcomes. **Ophthalmic Surgery, Lasers and Imaging Retina**, v. 48, n. 12, p. 983–992, 1 Dez. 2017.

LÚCIO, I. M. L.; CARDOSO, M. V. L. M. L.; ALMEIDA, P. C. DE. Investigação do reflexo vermelho em recém-nascidos e sua relação com fatores da história neonatal. **Revista da Escola de Enfermagem da USP**, v. 41, n. 2, p. 222–228, Jun. 2007.

LUDWIG, C. A. *et al.* Validity of the red reflex exam in the Newborn Eye Screening Test Cohort. **Ophthalmic Surgery, Lasers and Imaging Retina**, v. 49, n. 2, p. 103–110, 1 Fev. 2018.

MACCARTHY, A. *et al.* Retinoblastoma: treatment and survival in Great Britain 1963 to 2002. **The British Journal of Ophthalmology**, v. 93, n. 1, p. 38–39, Jan. 2009.

MAGNUSSON, G. *et al.* Evaluation of screening procedures for congenital cataracts. **Acta Paediatrica**, v. 92, n. 12, p. 1468–1473, 1 Jan. 2003.

MAGNUSSON, G. *et al.* Congenital cataract screening in maternity wards is effective: evaluation of the Paediatric Cataract Register of Sweden. **Acta Paediatrica**, v. 102, n. 3, p. 263–267, Mar. 2013.

MEDSINGE, A.; NISCHAL, K. K. Pediatric cataract: challenges and future directions. **Clinical Ophthalmology (Auckland, N.Z.)**, v. 9, p. 77–90, 2015.

NEFFENDORF, J. E. *et al.* Efficacy and safety of phenylephrine 2.5% with cyclopentolate 0.5% for retinopathy of prematurity screening in 1246 eye examinations. **European Journal of Ophthalmology**, v. 25, n. 3, p. 249–253, Maio 2015.

ONYANGO, O. *et al.* Retinopathy of prematurity in Kenya: prevalence and risk factors in a

hospital with advanced neonatal care. **The Pan African Medical Journal**, v. 29, p. 152, 2018.

PAI, A. S.-I. *et al.* Prevalence and risk factors for visual impairment in preschool children the sydney paediatric eye disease study. **Ophthalmology**, v. 118, n. 8, p. 1495–1500, Ago. 2011.

PAPADOPOULOS, M. *et al.* The British Infantile and Childhood Glaucoma (BIG) Eye Study. **Investigative Ophthalmology & Visual Science**, v. 48, n. 9, p. 4100, 1 set. 2007.

PARR, J. R. *et al.* Social communication difficulties and autism spectrum disorder in young children with optic nerve hypoplasia and/or septo-optic dysplasia. **Developmental Medicine and Child Neurology**, v. 52, n. 10, p. 917–921, Out. 2010.

PASCOLINI, D.; MARIOTTI, S. P. Global estimates of visual impairment: 2010. **British Journal of Ophthalmology**, v. 96, n. 5, p. 614–618, Maio 2012.

PIZZARELLO, L. *et al.* VISION 2020: the right to sight. **Archives of Ophthalmology**, v. 122, p. 6, 2004.

PROCIANOY, R. S. Retinopathy of prematurity: a disease demanding attention from the neonatologist. **Jornal de Pediatria (Rio de Janeiro)**, v. 73, n. 6, 15 nov. 1997.

RAHI, J. S.; CABLE, N. Severe visual impairment and blindness in children in the UK. **The Lancet**, v. 362, n. 9393, p. 1359–1365, Out. 2003.

RICHARDSON, K. T.; FERGUSON, W. J.; SHAFFER, R. N. Long-term functional results in infantile glaucoma. **Transactions - American Academy of Ophthalmology and Otolaryngology. American Academy of Ophthalmology and Otolaryngology**, v. 71, n. 5, p. 833–837, Out. 1967.

RODRIGUES, A. C. L.; PRADO, R. B.; MIGUEL, L. Implantação do exame do reflexo vermelho em crianças da região do Hospital das Clínicas da Faculdade de Medicina de Botucatu - SP - Brasil. **Arquivos Brasileiros de Oftalmologia**, v. 75, n. 5, p. 337–340, Out. 2012.

ROE, D. The light thatLeaks: briickner and the red reflex. **Survey of Ophthalmology**, p. 6, 1984.

SALOMÃO, S. R.; VENTURA, D. F. Large sample population age norms for visual acuities obtained with Vistech-Teller Acuity Cards. **Investigative Ophthalmology & Visual Science**, v. 36, n. 3, p. 657–670, Mar. 1995.

SCHEIMAN, M. M. *et al.* Randomized trial of treatment of amblyopia in children aged 7 to 17 years. **Archives of Ophthalmology (Chicago, Ill.: 1960)**, v. 123, n. 4, p. 437–447, Abr. 2005.

SELISTRE, S. G. A. *et al.* Retinoblastoma in a pediatric oncology reference center in Southern Brazil. **BMC pediatrics**, v. 16, p. 48, 3 Abr. 2016.

SHAFIQ, A. Seeing red in young children: the importance of the red reflex. **British Journal of General Practice**, v. 65, n. 633, p. 209–210, Abr. 2015.

SHEELADEVI, S. *et al.* Global prevalence of childhood cataract: a systematic review. **Eye (London, England)**, v. 30, n. 9, p. 1160–1169, Set. 2016.

SINGH, D. *et al.* Understanding your direct ophthalmoscope. **Delhi Journal of Ophthalmology**, v. 21, n. 3, p. 5, 2011.

SBP. Sociedade Brasileira de Pediatria. **Teste do olho**. Disponível em: <<http://www.sbp.com.br/campanhas/campanha/cid/teste-do-olho/>>. Acesso em: 7 jan. 2019.

SOLEBO, A. L.; TEOH, L.; RAHI, J. Epidemiology of blindness in children. **Archives of Disease in Childhood**, v. 102, n. 9, p. 853–857, Set. 2017.

SUN, M. *et al.* Sensitivity and Specificity of Red Reflex Test in Newborn Eye Screening. **The Journal of Pediatrics**, v. 179, p. 192- 196.e4, Dez. 2016.

TEÄR FAHNEHJELM, K. *et al.* Optic nerve hypoplasia in children and adolescents; prevalence, ocular characteristics and behavioural problems. **Acta Ophthalmologica**, v. 92, n. 6, p. 563–570, Set. 2014.

TORNQVIST, K.; ERICSSON, A.; KÄLLÉN, B. Optic nerve hypoplasia: Risk factors and epidemiology. **Acta Ophthalmologica Scandinavica**, v. 80, n. 3, p. 300–304, Jun. 2002.

TRABOULSI, E. I. Morning glory disk anomaly--more than meets the eye. **Journal of AAPOS: the official publication of the American Association for Pediatric Ophthalmology and Strabismus**, v. 13, n. 4, p. 333–334, Ago. 2009.

ULANOVSKY, I. *et al.* Performing red reflex eye examinations increases the rate of neonatal conjunctivitis. **Acta Paediatrica**, v. 104, n. 12, p. e541–e545, Dez. 2015.

VINEKAR, A. *et al.* Universal ocular screening of 1021 term infants using wide-field digital imaging in a single public hospital in India - a pilot study. **Acta Ophthalmologica**, v. 93, n. 5, p. e372–e376, Ago. 2015.

WASILEWSKI, D. *et al.* Importância da avaliação oftalmológica em recém-natos. **Jornal de Pediatria**, v. 78, n. 3, p. 209-212, Maio 2002.

WATTS, P. *et al.* Newborn retinal hemorrhages: a systematic review. **Journal of American Association for Pediatric Ophthalmology and Strabismus**, v. 17, n. 1, p. 70–78, Fev. 2013.

WESSELS, G.; HESSELING, P. B. Outcome of children treated for cancer in the Republic of Namibia. **Medical and Pediatric Oncology**, v. 27, n. 3, p. 160–164, Set. 1996.

WHO. The prevention of blindness. Report of a WHO Study Group. **World Health Organization Technical Report Series**, v. 518, p. 1–18, 1973.

WHO. **Global initiative for the Elimination of Avoidable Blindness**. Geneva: WHO, 1997.

WHO. **List of Official ICD-10 Updates**. Disponível em: <<http://www.who.int/classifications/icd/icd10updates/en/>>. Acesso em: 11 jan. 2019.

ZHAO, Q. *et al.* Birth-related retinal hemorrhages in healthy full-term newborns and their

relationship to maternal, obstetric, and neonatal risk factors. **Graefe's Archive for Clinical and Experimental Ophthalmology = Albrecht Von Graefes Archiv Fur Klinische Und Experimentelle Ophthalmologie**, v. 253, n. 7, p. 1021–1025, Jul. 2015.

ZIN, A. *et al.* [Brazilian guidelines proposal for screening and treatment of retinopathy of prematurity (ROP)]. **Arquivos Brasileiros De Oftalmologia**, v. 70, n. 5, p. 875–883, Out. 2007.

ZIN, A. A. *et al.* Retinopathy of prematurity in 7 neonatal units in Rio de Janeiro: screening criteria and workload implications. **Pediatrics**, v. 126, n. 2, p. e410-417, Ago. 2010.

## 7 ARTIGO

Artigo submetido à publicação no Jornal de Pediatria (Rio de Janeiro)

### **Teste do reflexo vermelho na maternidade: resultados de um hospital terciário e variáveis associadas a um teste duvidoso.**

#### **Título Resumido — Teste do reflexo vermelho na maternidade**

Vinicius M. C. L. Baldino<sup>1</sup>, Gabriela U. Eckert<sup>2</sup>, Juliana Rossatto<sup>3</sup>, Mário B. Wagner<sup>4</sup>

<sup>1</sup> Aluno de Mestrado. Programa de Pós-Graduação em Saúde da Criança e do Adolescente. Faculdade de Medicina. Universidade Federal do Rio Grande do Sul (UFRGS), Porto Alegre, RS, Brasil. Email: vmclbaldino@gmail.com.

<sup>2</sup> Doutora, Departamento de Oftalmologia e Otorrinolaringologia. Hospital de Clínicas de Porto Alegre (HCPA), Porto Alegre, RS, Brasil. Email: gueckert@gmail.com.

<sup>3</sup> Médica Residente em Oftalmologia, Departamento de Oftalmologia e Otorrinolaringologia. Hospital de Clínicas de Porto Alegre (HCPA), Porto Alegre, RS, Brasil. Email: jurossatto@homail.com.

<sup>4</sup> Doutor, Professor Titular. Programa de Pós-Graduação em Saúde da Criança e do Adolescente. Departamento de Medicina Social. Faculdade de Medicina. Universidade Federal do Rio Grande do Sul (UFRGS), Porto Alegre, RS, Brasil. Email: mariobwagner@gmail.com.

**CONTRIBUIÇÃO ESPECÍFICA DE CADA AUTOR PARA O ESTUDO:** Eu, Vinicius Mac Cord Lanes Baldino, gostaria de salientar que todos os autores deste artigo participaram diretamente no planejamento, execução e análises, além de lerem e aprovarem a versão final enviada.

**DECLARAÇÃO DE CONFLITO DE INTERESSE:** nada a declarar.

**DEFINIÇÃO DE INSTITUIÇÃO:** Programa de Pós-Graduação em Saúde da Criança e do Adolescente. Faculdade de Medicina. Universidade Federal do Rio Grande do Sul (UFRGS), Porto Alegre, RS, Brasil.

**ENDEREÇO PARA CORRESPONDÊNCIA E REPONSÁVEL PELA PRÉ-PUBLICAÇÃO:**

Vinicius Mac Cord Lanes Baldino

Endereço: Avenida General Barreto Viana, 701

Bairro: Chácara das Pedras

CEP 91330-630 Porto Alegre

Email: [vmclbaldino@gmail.com](mailto:vmclbaldino@gmail.com)

Telefone: (51) 999857987

**CONTAGEM TOTAL DAS PALAVRAS DO TEXTO:** 2195.

**CONTAGEM TOTAL DAS PALAVRAS DO RESUMO:** 248.

**NÚMERO DE FIGURAS:** 1.

**NÚMERO DE TABELAS:** 2.

## RESUMO

**Objetivos:** Descrever os resultados do teste do reflexo vermelho (TRV) em recém-nascidos (RN) a termo. Identificar fatores associados ao resultado do TRV e comparar o tempo de internação entre pacientes com TRV duvidoso e normal. **Métodos:** Estudo transversal descritivo dos resultados do TRV realizado em maternidade de hospital terciário entre 2014 e 2018. Foi ainda realizado estudo de caso-controle aninhado para pesquisa de variáveis antropométricas, gestacionais e neonatais associadas ao resultado do TRV. **Resultados:** Foram identificados 121 casos de TRV duvidoso em 11.833 RNs. Foram confirmadas 16 alterações, 4 delas consideradas graves: 2 casos de glaucoma congênito, 1 de catarata e 1 de coloboma. As médias de peso de nascimento ( $p=0,04$ ), comprimento ( $p=0,03$ ) e perímetro cefálico ( $p=0,02$ ) foram menores nos pacientes com TRV duvidoso, entretanto sem um tamanho de efeito relevante ( $d = -0,21; -0,22$  e  $-0,25$ ; respectivamente). A proporção de pacientes brancos, pardos e negros foi estatisticamente diferente entre os grupos ( $p<0,001$ ), com maior chance de resultado duvidoso para pardos (OR= 2,22) e negros (OR= 3,37) em comparação a brancos. O TRV duvidoso levou a um aumento no tempo de internação de 62 para 82 horas ( $p<0,001$ ). **Conclusões:** O TRV foi capaz de identificar 4 alterações graves em 11.833 RNs (0,03%). Nos 121 RNs em que o TRV foi classificado como duvidoso, houve aumento de 20 horas no tempo de internação hospitalar, porém se confirmou alteração grave em apenas 3,3% deles. Diferenças no reflexo vermelho entre brancos, pardos e negros devem ser consideradas.

**Palavras-chave:** recém-nascido, triagem neonatal, leucocoria, cegueira, teste do reflexo vermelho.

## ABSTRACT

**Objectives:** To describe the results of the red reflex test (RRT) in full-term newborns. To identify factors associated with RRT and to compare length of hospital stay between patients with doubtful and normal RRT. **Methods:** Descriptive cross-sectional study of RRT results performed in a tertiary hospital maternity ward between 2014 and 2018. A nested case-control study was also conducted to investigate anthropometric, gestational and neonatal variables associated with RRT. **Results:** Among 11.833 newborns, 121 cases of doubtful TRV were identified. Sixteen alterations were confirmed, including 4 severe cases of congenital glaucoma (2), cataract and coloboma. The mean birth weight ( $p = 0.04$ ), length ( $p = 0.03$ ), and cephalic perimeter ( $p = 0.02$ ) were lower in patients with doubtful RRT, however without a relevant effect size ( $d = -0.21, -0.22$  and  $-0.25$ , respectively). The proportion of white, mestizo and black patients was statistically different between groups ( $p < 0.001$ ), with a higher probability of a doubtful RRT for mestizos (OR= 2.22) and blacks (OR= 3.37) when compared to whites. Doubtful RRT led to an increase in length of stay from 62 to 82 hours ( $p < 0.001$ ). **Conclusions:** RRT was able to identify 4 severe alterations in 11.833 newborns (0.03%). In newborns with doubtful RRT, there was an increase of 20 hours in length of hospital stay, although severe alterations were confirmed in only 3.33% of them. Differences in the red reflex between whites, mestizos and blacks should be considered.

**Keywords:** newborn, newborn screening, leukocoria, blindness, red reflex test



## INTRODUÇÃO

Embora a deficiência visual (DV) na infância corresponda apenas a aproximadamente 6% dos casos de DV no mundo,<sup>1</sup> sua importância não deve ser subestimada. O número de “anos de cegueira” de crianças com DV se equipara ao de adultos com catarata.<sup>2</sup> A visão é um sentido fundamental na infância, de modo que a DV afeta o desenvolvimento neuropsicomotor e as necessidades educacionais do paciente.<sup>3</sup> O número e a duração das internações hospitalares são maiores nas crianças com DV.<sup>4</sup> A mortalidade em crianças com DV é maior do que nas com função visual preservada e a DV, mesmo na ausência de outras comorbidades, já foi implicada como preditora de morte.<sup>3</sup>

O diagnóstico precoce da DV na infância é de suma importância. A maturação visual ocorre, em grande parte, até os 5 anos, concomitantemente com o desenvolvimento ocular e cerebral.<sup>5</sup> Existe, dessa forma, um período crítico no qual o sistema visual deve estar íntegro e, durante o qual, intervenções têm maior probabilidade de resultar em melhora visual.<sup>6</sup> Embora existam evidências que suportem o tratamento tardio da ambliopia (redução de acuidade visual secundária a deprivação visual durante o período crítico),<sup>7</sup> sabe-se que gradualmente o sistema visual se torna menos responsivo e o benefício de intervenções é progressivamente reduzido.<sup>6,8</sup>

O teste do reflexo vermelho (TRV), também conhecido como “teste do olhinho” é recomendado para rastreio de alterações oculares na infância por diversas entidades, entre elas a Academia Americana de Pediatria e a Sociedade Brasileira de Pediatria.<sup>9,10</sup> No Brasil, o TRV é de realização obrigatória ainda na maternidade em alguns estados e existe lei em tramitação para obrigar a realização do TRV em todos os recém-nascidos (RN) nacionalmente.<sup>11</sup>

O teste é frequentemente realizado com um oftalmoscópio, embora qualquer pequena fonte de luz, desde que colocada próxima aos olhos do examinador e dirigida aos olhos do examinado, possa ser empregada.<sup>12</sup> O TRV deve ser realizado em um ambiente escuro e a luz

deve ser projetada simultaneamente em ambos os olhos do paciente. Os reflexos de cada olho devem ser comparados e avaliados com relação ao brilho, ao tamanho e à coloração. O TRV é classificado em normal, duvidoso ou alterado e os 2 últimos devem passar por avaliação subsequente. A ausência de reflexo, um reflexo branco ou amarelo, assim como a observação de substancial diferença entre os olhos, são indicativos de que pode haver alguma alteração ocular e são critérios para encaminhamento para um oftalmologista.<sup>13</sup>

O TRV é descrito como um teste rápido e indolor. No entanto, pacientes com suspeita de alteração devem passar por uma avaliação oftalmológica detalhada, que é mais invasiva e associada à dor.<sup>14</sup> Além disso, a informação de um teste supostamente alterado no RN e o tempo de espera pela avaliação oftalmológica podem levar a estresse emocional e, inclusive, aumento do tempo de internação hospitalar, o que, por sua vez, gera aumento no risco de infecções hospitalares e nos custos.<sup>15</sup> A identificação, portanto, de fatores que possam estar associados a um aumento no número de falsos positivos do TRV é pertinente.

Apesar de sua importância e ampla recomendação, são escassos os resultados do TRV na literatura.<sup>16-18</sup> O Hospital de Clínicas de Porto Alegre (HCPA) é um hospital universitário terciário, que realiza o TRV em todos os RNs antes da alta hospitalar. O presente estudo foi realizado com o objetivo de conhecer os resultados do programa de rastreio do HCPA, além de identificar fatores não oculares que possam estar relacionados a um TRV duvidoso.

## PACIENTES E MÉTODOS

### **População**

Foi realizada avaliação retrospectiva dos pacientes nascidos no HCPA entre 01 de janeiro de 2014 e 31 de janeiro de 2018. Todos os RNs passaram pelo TRV antes da alta hospitalar e casos duvidosos ou alterados foram avaliados por oftalmologista ainda durante a internação.

Foram incluídos RNs nascidos no período do estudo que tiveram internação no alojamento conjunto. Os pacientes foram divididos em 2 grupos:

Grupo “TRV duvidoso” – todos os pacientes com TRV duvidoso.

Grupo “Controle” – amostragem probabilística aleatória de RNs com TRV normal.

Pacientes que necessitaram de internação em unidade de terapia intensiva ou semi-intensiva, assim como os que possuíam informações incompletas no prontuário, foram excluídos.

### **Delineamento**

Estudo transversal descritivo dos resultados do TRV e da avaliação oftalmológica realizada subsequentemente. Foi realizado ainda estudo de caso-controle aninhado. O resultado do TRV foi considerado desfecho e as variáveis antropométricas, neonatais e gestacionais, consideradas preditoras.

### **TRV e avaliação oftalmológica**

O TRV foi efetuado por médicos residentes de pediatria, sob a supervisão de professores. O protocolo indica realização do mesmo em ambiente escuro, com a dioptria da lente do oftalmoscópio ajustada no “0” e a luz projetada simultaneamente em ambos os olhos do examinado a uma distância de aproximadamente 45cm. Foram critérios para encaminhamento para o oftalmologista a ausência de reflexo em um ou ambos os olhos, a observação de um reflexo branco ou amarelado, de manchas escuras no reflexo, assim como a existência de assimetria entre os olhos.

O exame oftalmológico foi realizado após midríase farmacológica com tropicamida 0.5%. Os pacientes foram submetidos a avaliação com oftalmoscópio binocular indireto, em busca de opacidades dos meios oculares (córnea, humor aquoso, cristalino e humor vítreo), além de avaliação das estruturas do fundo de olho.

As alterações oftalmológicas foram consideradas graves quando demandaram intervenção cirúrgica ou seguimento ambulatorial.

### **Considerações éticas**

Este estudo foi aprovado pelo Comitê de Ética em Pesquisa da instituição. Todos os pesquisadores assinaram Termo de Compromisso para Uso de Dados. Esta pesquisa não recebeu nenhum financiamento específico de agências de financiamento dos setores público, comercial ou sem fins lucrativos.

## **Análise estatística**

A normalidade das amostras foi avaliada com o teste de Shapiro-Wilk. As variáveis contínuas foram apresentadas como médias e desvio padrão e as categóricas como contagens e porcentagens. Foram apresentadas as porcentagens com seus respectivos intervalos de confiança de 95% para os resultados descritivos. O teste *t* de Student foi utilizado para a comparação das médias das variáveis contínuas entre os grupos e o teste de qui-quadrado ou exato de Fisher para comparação das variáveis categóricas. Foram calculadas medidas de associação entre as variáveis e os grupos, apresentadas como *odds ratio* (OR) com intervalo de confiança de 95% (IC95%) para as variáveis categóricas e estatística *d* de Cohen para as contínuas. O nível de significância de 5% foi adotado em todas as análises. Os dados foram analisados com o auxílio do programa estatístico IBM-SPSS (*Statistical Package for the Social Sciences*), versão 22.0 (IBM).

## **RESULTADOS**

O fluxograma do estudo encontra-se na figura 1. Foram identificados 121 casos de TRV duvidoso em 11.833 RNs no período estudado, o que corresponde a 1,0% (IC 95%: 0,8 – 1,2). Após avaliação oftalmológica, 16 casos de alteração foram confirmados (13,2% [IC95%: 7,7 - 20,6] dos casos suspeitos e 0,14% [IC95%: 0,09 - 0,23] do total de pacientes). A hemorragia retiniana foi a alteração mais frequentemente observada, esteve presente em 12 dos pacientes e não necessitou seguimento em nenhum deles. Foram identificados 4 casos de alterações oftalmológicas graves (3,3% [IC95%: 0,9 - 8,2] dos casos suspeitos e 0,03% [IC95%: 0,01 - 0,09] do total de pacientes). Os 2 pacientes com glaucoma congênito foram operados antes da alta hospitalar e o paciente com catarata congênita recebeu alta e foi operado na quarta semana

de vida. O caso de coloboma de íris e coroide foi encaminhado para acompanhamento ambulatorial.

As variáveis antropométricas, gestacionais e neonatais dos grupos TRV duvidoso e controle encontram-se na Tabela 1. Os pacientes dos 2 grupos não diferiram significativamente com relação a sexo ( $p=0,53$ ), adequação de peso ( $p=0,32$ ), modo de parto ( $p = 0,38$ ), idade gestacional ( $p=0,31$ ) e Apgar no 1º ( $p= 0,11$ ) e 5º ( $p=0,45$ ) minutos. As médias de peso de nascimento ( $p= 0,04$ ), comprimento ( $p=0,03$ ) e perímetro cefálico ( $p=0,02$ ) foram menores no grupo TRV duvidoso em relação aos controles, entretanto sem um tamanho de efeito relevante ( $d= -0,21$ ;  $-0,22$  e  $-0,25$ ; respectivamente). Pacientes pardos e negros tiveram o TRV classificado em duvidoso mais frequentemente do que os brancos (Tabela 2), com um OR = 2,22 (IC95%: 1,35 – 3,65) para pardos *vs.* brancos e 3,35 (IC95%: 1,99 – 5,64) para negros *vs.* brancos ( $p$  de tendência  $<0,001$ ). Apesar de os não brancos terem apresentado proporcionalmente mais TRVs duvidosos, todas as alterações graves foram identificadas em pacientes brancos e houve diferença estatisticamente significativa entre eles (0/66 *vs.* 4/55,  $p = 0,03$ ).

O TRV duvidoso levou a um aumento de 20 horas no tempo médio de internação hospitalar (61h *vs.* 81h,  $p < 0,001$ ).

## **DISCUSSÃO**

A avaliação oftalmológica neonatal em todos os RNs já foi realizada. Vinekar e cols.<sup>19</sup> examinaram 1.021 RNs a termo e encontraram alteração grave (que necessitou de cuidados médicos ou intervenção cirúrgica) em 0,9% dos casos, entre eles 1 paciente com retinoblastoma. Li e cols.<sup>20</sup> realizaram avaliação oftalmológica no período neonatal em 14.786 indivíduos, com identificação de alterações oculares em 2% deles (excluindo-se os casos de hemorragia retiniana), dentre as quais doenças retinianas tratáveis, 11 casos de catarata congênita, 3 de

retinoblastoma, além de anormalidades oculares que podem estar associadas a doenças sistêmicas, como microftalmia e anomalias congênitas de nervo óptico. Wasilewski e cols.<sup>21</sup>, em estudo prospectivo em maternidade hospitalar no qual oftalmologistas avaliaram 667 RNs independentemente do pedido do pediatra, encontraram alterações oculares em 25 (3,75%) deles. Importante observar que, em 56% dos pacientes com exame oftalmológico alterado, o pediatra não identificou anormalidade no exame de rotina e que havia 1 caso de coloboma de íris e coroide e 2 de catarata congênita entre eles, alterações graves e que podem levar à cegueira.

Em 7.641 RNs em que foi realizada comparação das alterações oftalmológicas identificadas com o TRV ou com a RetCam (Massie Research Laboratories, Inc., Dublin, California), uma câmera digital capaz de fotodocumentar as estruturas oculares, a sensibilidade do TRV para alterações de segmento anterior e posterior foi de 99,6% e 4,1%, respectivamente.<sup>22</sup> Deve-se levar em consideração que, embora mais de 80% das anormalidades não detectadas pelo TRV no segmento posterior fossem hemorragias retinianas, as quais têm um excelente prognóstico em sua grande maioria,<sup>23</sup> algumas alterações com indicação de tratamento não foram identificadas, inclusive 1 caso de retinoblastoma, que pode ser fatal. Com relação especificamente à detecção de retinoblastoma com o TRV, o teste foi incapaz de detectar anormalidade em todos os 13 olhos com lesões em estudo de Khan e Al-Mesfer<sup>24</sup> e, sem midríase farmacológica, identificou leucocoria em apenas 3 de 10 olhos com tumor na avaliação de Canzano e Handa<sup>25</sup>.

Em 11.500 pacientes que passaram pelo TRV em maternidade de hospital universitário de Israel durante 2 anos,<sup>17</sup> foram identificados 12 (0,1%) casos suspeitos. Os mesmos passaram por avaliação oftalmológica, que diagnosticou catarata congênita em 5 deles. Outra avaliação,<sup>16</sup> realizada na Itália, aplicou em 22.272 RNs o TRV e encontrou 461 (2,1%) casos suspeitos ou

alterados. Desses, 3 tiveram confirmação de alterações oculares graves, que consistiram em 2 casos de catarata e 1 de retinoblastoma.

Nosso estudo, realizado em uma maternidade de hospital terciário universitário, identificou 121 (1,0%) casos de TRV suspeito em 11.833 RNs. Desses, houve confirmação de alteração grave em 4 (3,33% dos casos suspeitos e 0,03% do total de RNs), resultado próximo do encontrado no estudo italiano,<sup>16</sup> mas com identificação de consideravelmente menos casos graves em comparação aos relatos de avaliação oftalmológica universal.<sup>19-21</sup> Tendo em vista as implicações de um diagnóstico precoce de alterações oculares, dentre elas a possibilidade de reabilitação visual e a identificação tanto de comorbidades sistêmicas quanto de doenças potencialmente fatais como o retinoblastoma, estudos prospectivos que definam a sensibilidade do TRV são necessários.

Por outro lado, os pacientes submetidos à avaliação oftalmológica por TRV duvidoso tiveram um aumento de 30% no tempo de internação hospitalar. Considerando que 97% deles não apresentaram alteração grave, medidas para redução do número de falso positivos devem ser avaliadas. As médias de peso de nascimento, comprimento e perímetro cefálico foram estatisticamente menores no grupo TRV duvidoso em comparação com os controles, sem, contudo, apresentar um bom poder discriminatório entre os grupos. Houve, no entanto, diferença estatística e clinicamente significativa na distribuição das etnias entre os grupos, com maior proporção de pacientes pardos e negros entre os RNs com TRV duvidoso. Esses pacientes corresponderam a 55% dos casos suspeitos e não houve nenhuma confirmação de alteração ocular grave.

Atenção deve ser dada para as diferenças no reflexo vermelho entre indivíduos brancos e os com maior pigmentação cutânea, que é também associada a maior pigmentação das estruturas intraoculares e, conseqüentemente, escurecimento ou atenuação do reflexo vermelho.



Uma possibilidade a ser considerada nos casos de dúvida é a repetição do TRV após midríase farmacológica, que pode facilitar a observação do reflexo vermelho.

Nosso estudo possui algumas limitações. Não foi realizada refração de rotina nos RNs avaliados pela oftalmologia, o que poderia ter justificado alguns casos de TRV duvidoso, já que erros refracionais elevados podem causar alteração no reflexo vermelho. Além disso, o fato de apenas os RNs com TRV duvidoso terem sido avaliados pela oftalmologia impossibilita que sua acurácia seja adequadamente estimada.

Estratégias de rastreamento neonatal universal por oftalmologista têm diagnosticado doenças oftalmológicas em um número consideravelmente maior de RNs em comparação com o TRV e sua custo-efetividade deve ser estabelecida. Com relação ao uso do TRV no rastreamento de alterações oftalmológicas neonatais, sugere-se que novas pesquisas sejam direcionadas à definição da acurácia do exame realizado por pediatra em maternidade hospitalar, com especial preocupação para sua sensibilidade.

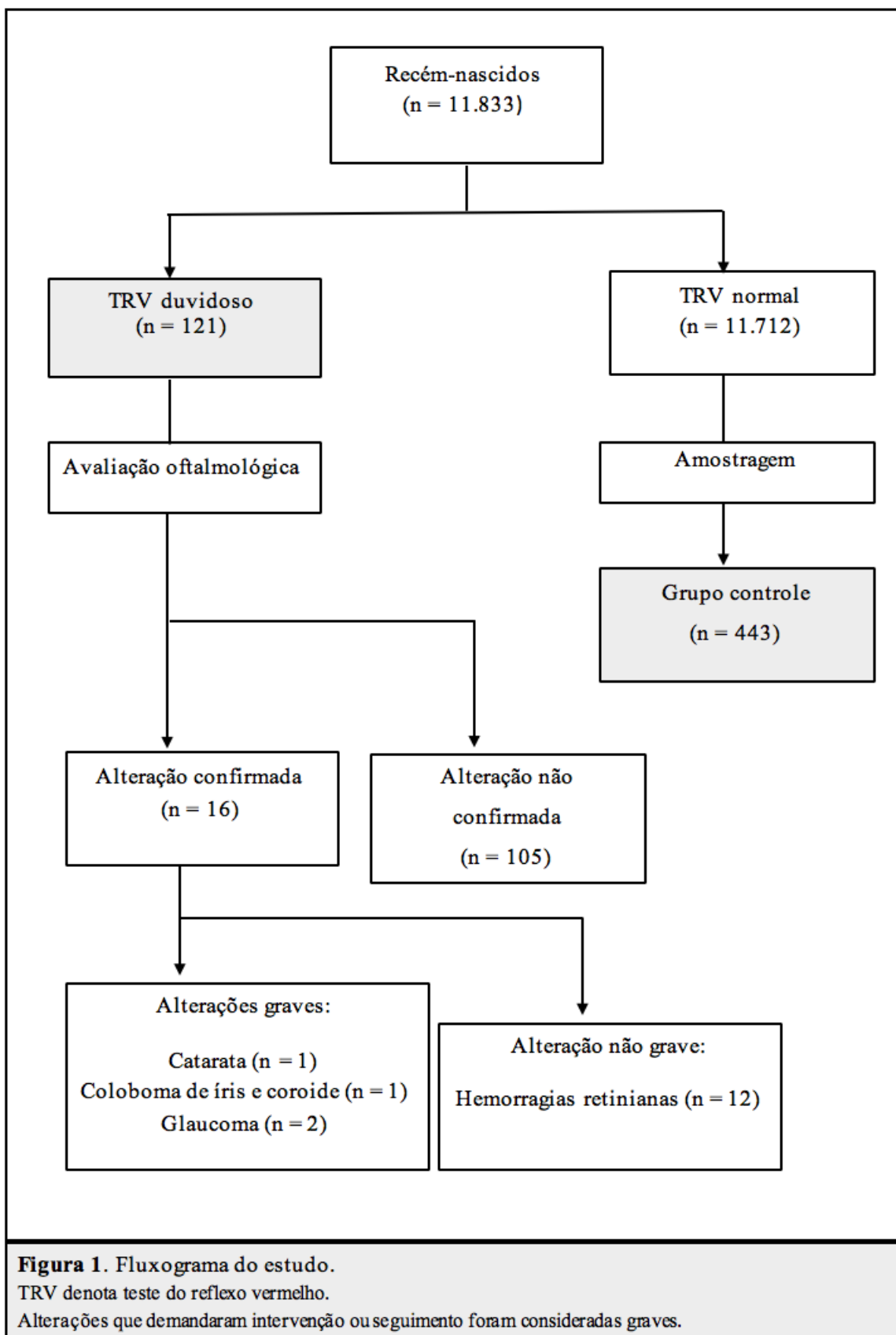
**Tabela 1.** Características dos indivíduos dos grupos TRV duvidoso e Controle\*

<b>Característica</b>	<b>TRV duvidoso n = 121</b>	<b>Controle n = 443</b>	<b>p†</b>
Sexo masculino, n (%)	64 (52,9)	218 (49,2)	0,53
Peso de nascimento, g	3190±450	3290±480	0,04
Adequação de peso, n (%)			0,32
PIG	18 (14,9)	47 (10,7)	
AIG	97 (80,1)	360 (81,8)	
GIG	6 (5,0)	33 (7,5)	
Comprimento, cm	48,2±2,1	48,7±2,3	0,03
Perímetro cefálico, cm	33,6±1,5	34,0±1,6	0,02
Etnia, n (%)			<0,001
Branços	55 (45,4)	305 (68,8)	
Pardos	33 (27,3)	83 (18,7)	
Negros	33 (27,3)	55 (12,4)	
Parto vaginal, n (%)	78 (64,5)	305 (68,2)	0,38
Idade gestacional, sem	39,4±1,6	39,2±1,5	0,31
Apgar 1 min, n (%)			0,11
<4	1 (0,8)	4 (0,9)	
4-6	9 (7,4)	14 (3,2)	
≥7	111 (91,7)	425 (95,9)	
Apgar 5 min, n (%)			0,45
<4	0 (0,0)	0 (0,0)	
4-6	0 (0,0)	2 (0,5)	
≥7	121 (100,0)	441 (99,5)	
Horas de permanência, h	81,8±37,4	61,7±29,1	<0,001

\*Valores ± apresentados correspondem a média ±desvio padrão.

† Valores p calculados com teste de Fisher e teste t de Student para variáveis categóricas e contínuas, respectivamente.

%, frequência de observações; n, número de observações; PIG, pequeno para idade gestacional; AIG, adequado para idade gestacional; GIG, grande para idade gestacional;



**Tabela 2.** Diferenças no resultado do TRV segundo a etnia

	<b>Etnia, n (%)</b>			<b>Odds Ratio (IC95%)</b>		<b>P de tendência</b>
	<b>Branços n=356</b>	<b>Pardos n=116</b>	<b>Negros n=88</b>	<b>Pardos vs. brancos</b>	<b>Negros vs. brancos</b>	
TRV duvidoso	55 (15,4)	33 (28,4)	33 (37,5)	2,22 (1,35 – 3,65)	3,35 (1,99 – 5,64)	< 0,001

## REFERÊNCIAS BIBLIOGRÁFICAS

1. Pascolini D, Mariotti SP. Global estimates of visual impairment: 2010. *British Journal of Ophthalmology*. 2012;96(5):614–8.
2. Gilbert C, Foster A. Childhood blindness in the context of VISION 2020 — The Right to Sight. *Bulletin of the World Health Organization*. 2001;6.
3. Rahi JS, Cable N. Severe visual impairment and blindness in children in the UK. *The Lancet*. 2003;362(9393):1359–65.
4. Crewe JM, Lam G, Clark A, Spilsbury K, Mukhtar AS, Morlet N, *et al*. Hospitalization rates of children who are blind: Hospitalization rates of blind children. *Clinical & Experimental Ophthalmology*. 2013;41(8):773–8.
5. Salomão SR, Ventura DF. Large sample population age norms for visual acuities obtained with Vistech-Teller Acuity Cards. *Invest Ophthalmol Vis Sci*. 1995;36(3):657–70.
6. Holmes JM, Lazar EL, Melia BM, Astle WF, Dagi LR, Donahue SP, *et al*. Effect of age on response to amblyopia treatment in children. *Arch Ophthalmol*. 2011;129(11):1451–7.
7. Scheiman MM, Hertle RW, Beck RW, Edwards AR, Birch E, Cotter SA, *et al*. Randomized trial of treatment of amblyopia in children aged 7 to 17 years. *Arch Ophthalmol*. 2005;123(4):437–47.
8. Cheng KP, Hiles DA, Biglan AW, Pettapiece MC. Visual results after early surgical treatment of unilateral congenital cataracts. *Ophthalmology*. 1991;98(6):903–10.
9. Donahue SP, Nixon CN Section on Ophthalmology, American Academy of Pediatrics; Committee on Practice and Ambulatory Medicine, American Academy of Pediatrics; American Academy of Ophthalmology; American Association for Pediatric Ophthalmology and Strabismus; American Association of Certified Orthoptists. Visual System Assessment in Infants, Children, and Young Adults by Pediatricians. *Pediatrics*. 2016;137:28–30.
10. Sociedade Brasileira de Pediatria. Teste do olhinho. Disponível em: <http://www.sbp.com.br/campanhas/campanha/cid/teste-do-olhinho/> [acesso 07/01/19].
11. Brasil. Seguridade aprova teste do olhinho obrigatório em todas as maternidades. Disponível em: <http://www2.camara.leg.br/camaranoticias/noticias/SAUDE/549282-SEGURIDADE-APROVA-TESTE-DO-OLHINHO-OBRIGATORIO-EM-TODAS-AS-MATERNIDADES.html> [acesso 07/01/19].
12. ROE D. The Light That Leaks: Brückner and the Red Reflex. *Surv Ophthalmol*. 1984;6.
13. Donahue SP, Baker CN Committee on Practice and Ambulatory Medicine, American Academy of Pediatrics; Section on Ophthalmology, American Academy of Pediatrics; American Association of Certified Orthoptists; American Association for Pediatric Ophthalmology and Strabismus; American Academy of Ophthalmology. Procedures for the evaluation of the visual system by pediatricians. *Pediatrics*. 2016;137(1).

14. Anand KJ, International Evidence-Based Group for Neonatal Pain. Consensus statement for the prevention and management of pain in the newborn. *Arch Pediatr Adolesc Med.* 2001;155(2):173–80.
15. Emori TG, Culver DH, Horan TC, Jarvis WR, White JW, Olson DR, *et al.* National nosocomial infections surveillance system (NNIS): description of surveillance methods. *Am J Infect Control.* fevereiro de 1991;19(1):19–35.
16. Cagini C, Tosi G, Stracci F, Rinaldi VE, Verrotti A. Red reflex examination in neonates: evaluation of 3 years of screening. *International Ophthalmology.* 2017;37(5):1199–204.
17. Eventov-Friedman S, Leiba H, Flidel-Rimon O, Juster-Reicher A, Shinwell ES. The red reflex examination in neonates: an efficient tool for early diagnosis of congenital ocular diseases. *Isr Med Assoc J.* 2010;12(5):259–61.
18. Rodrigues ACL, Prado RB, Miguel L. Implantação do exame do reflexo vermelho em crianças da região do Hospital das Clínicas da Faculdade de Medicina de Botucatu - SP - Brasil. *Arquivos Brasileiros de Oftalmologia.* 2012;75(5):337–40.
19. Vinekar A, Govindaraj I, Jayadev C, Kumar AK, Sharma P, Mangalesh S, *et al.* Universal ocular screening of 1021 term infants using wide-field digital imaging in a single public hospital in India - a pilot study. *Acta Ophthalmologica.* 2015;93(5):e372–6.
20. Li L-H, Wu W-C, Li N, Lu J, Zhang G-M, Zhao J-Y, *et al.* Full-term neonatal ophthalmic screening in China: a review of 4-year outcomes. *Ophthalmic Surgery, Lasers and Imaging Retina.* 2017;48(12):983–92.
21. Wasilewski D, Zago RJ, Bardal AMC, Heusi TM, Carvalho FP, Maciel LF, *et al.* Importância da avaliação oftalmológica em recém-natos. *J Pediatr (Rio J).* 2002;78(3):209-12.
22. Sun M, Ma A, Li F, Cheng K, Zhang M, Yang H, *et al.* Sensitivity and specificity of red reflex test in newborn eye screening. *The Journal of Pediatrics.* 2016;179:192-196.e4.
23. Watts P, Maguire S, Kwok T, Talabani B, Mann M, Wiener J, *et al.* Newborn retinal hemorrhages: A systematic review. *Journal of American Association for Pediatric Ophthalmology and Strabismus.* 2013;17(1):70–8.
24. Khan AO, Al-Mesfer S. Lack of efficacy of dilated screening for retinoblastoma. *J Pediatr Ophthalmol Strabismus.* 2005;42(4):205–10.
25. Canzano JC, Handa JT. Utility of pupillary dilation for detecting leukocoria in patients with retinoblastoma. *Pediatrics.* 1999;104(4):e44–e44.

## 8 CONCLUSÕES

O rastreio oftalmológico neonatal na maternidade do HCPA realizado com o TRV identificou 121 casos duvidosos em 11.833 RNs e possibilitou o diagnóstico de 4 alterações oftalmológicas graves.

A etnia foi identificada como um fator associado ao resultado do TRV. Pacientes pardos e negros tiveram uma chance estatisticamente maior de o TRV ser classificado em duvidoso em comparação aos brancos.

RNs com TRV duvidoso tiveram um tempo de internação hospitalar 20 horas maior do que os com TRV normal.

## 9 CONSIDERAÇÕES FINAIS

O rastreio oftalmológico neonatal se justifica devido à importância da identificação precoce de alterações oculares, não só pelo desenvolvimento visual, mas também pela possibilidade de diagnósticos com repercussões sistêmicas. Nesse sentido, a acurácia do TRV ainda carece de confirmação na literatura.

O resultado deste estudo aproxima-se do encontrado por outros autores com relação ao desempenho do TRV na maternidade. Estudos em que todos os RNs são examinados por oftalmologista, no entanto, sugerem que o TRV possa não ter uma sensibilidade adequada — embora se saiba que um rastreio universal por oftalmologistas no Brasil, por exemplo, seja impraticável.

Com relação ao presente estudo, identificou-se 97% de RNs com TRV duvidoso nos quais o exame oftalmológico não demonstrou alteração grave. Considerando-se o aumento do tempo de internação hospitalar destes casos, medidas que reduzam os falso-positivos do teste são pertinentes. A diferença observada no reflexo vermelho entre indivíduos brancos e não brancos deve ser lembrada e a midríase farmacológica pode ser testada como uma forma de minimizar tal diferença.

Sugere-se que novas pesquisas sejam direcionadas à definição da acurácia do TRV realizado por pediatra em maternidade hospitalar, com especial preocupação para sua sensibilidade.