

Olho seco: conceitos, história natural e classificações

Dry eye: concepts, natural history and classifications

Daniel Fridman¹
 Michele Magagnin Freitag²
 Fabíola Kleinert³
 Jacó Lavinsky⁴

RESUMO

A síndrome do olho seco constitui freqüentemente, grande fonte de frustração, tanto para os pacientes, como para os oftalmologistas que, não raramente, são vencidos pela persistência dos sintomas, apesar dos esforços para sua abordagem diagnóstica e terapêutica. O tema adquire sua real importância quando nos defrontamos com o fato do “olho seco” ser uma das queixas mais comuns na prática oftalmológica. Os autores apresentam uma revisão de aspectos essenciais para a compreensão da moderna abordagem desta síndrome.

Descritores: Síndromes do olho seco; Lágrimas/secção; Soluções oftálmicas/uso terapêutico; Síndrome de Sjögren; Glândulas meibomianas

INTRODUÇÃO

A disfunção do filme lacrimal, mais conhecida como “olho seco” é, segundo vários autores, uma das condições mais freqüentes na prática oftalmológica⁽¹⁻³⁾. Parece acometer de 15 a 40% da população em geral⁽⁴⁾, sendo as mulheres e os idosos os grupos mais atingidos por esta síndrome⁽⁵⁾.

O olho seco costuma provocar queixas que, geralmente, variam de um leve desconforto ocular a uma dor severa e incapacidade em manter os olhos abertos⁽⁶⁻¹⁰⁾. A morbidade associada à síndrome se relaciona a mudanças na superfície ocular, que dão origem a um espectro de anormalidades que abrangem: erosões superficiais puntiformes, filamentos corneanos, placas mucosas e defeitos epiteliais. Nos casos mais severos, a ocorrência de complicações como as úlceras de córnea pode trazer sérios riscos à integridade ocular⁽⁹⁾.

Apesar do grande avanço do conhecimento sobre essa condição nos últimos 25 anos⁽¹¹⁾, ainda há pouco consenso entre os principais pesquisadores a respeito de muitos de seus aspectos essenciais. Assim, as manifestações persistentes da síndrome do olho seco, freqüentemente refratárias a tratamentos paliativos, não raramente, se constituem numa grande fonte de frustração, tanto para os pacientes como para seus médicos⁽¹²⁾, que têm dificuldades justificadas para a abordagem do problema.

CONCEITOS E DEFINIÇÕES EM OLHO SECO

As dificuldades na avaliação do olho seco se iniciam pelas divergências existentes entre as diversas definições encontradas na literatura.

Scarpi sugere que a síndrome está associada a anormalidades na relação entre a produção da lágrima e a manutenção da superfície córneo-conjuntival⁽¹³⁾.

Lemp et al propõem que o olho seco, ou ceratoconjuntivite “sicca”, é um distúrbio associado a uma deficiência na produção lacrimal e/ou a um excesso em sua evaporação, causando desconforto ocular e danos especial-

Hospital de Clínicas de Porto Alegre - RS
 FIPE (Fundo de Incentivo à Pesquisa e Eventos) do
 Hospital de Clínicas de Porto Alegre.

¹ Oftalmologista, Mestre em Ciências Médicas pela Universidade Federal do Rio Grande do Sul – UFRGS.

² Acadêmica do 5º ano da Faculdade de Medicina da Pontifícia Universidade Católica do Rio Grande do Sul.

³ Médica, graduada pela Universidade Federal do Rio Grande do Sul.

⁴ Professor Titular do Departamento de Oftalmologia e Otorrinolaringologia da Universidade Federal do Rio Grande do Sul. Docente do Curso de Pós-graduação em Ciências Médicas / Endocrinologia, Nutrição e Metabolologia da Universidade Federal do Rio Grande do Sul.

Endereço para correspondência: Daniel Fridman
 Av. Neusa Goulart Brizola, 500/203, Porto Alegre (RS)
 CEP 90460-230
 E-mail: albria@brturbo.com

Recebido para publicação em 15.10.2003
 Versão revisada recebida em 02.11.2003
 Aprovação em 10.02.2004

mente à superfície interpalpebral. Os autores acrescentam as seguintes considerações: (a) os danos oculares podem se estender para além da região interpalpebral, em direção à zona superior do globo; (b) a ausência de sintomas não exclui o diagnóstico de olho seco, desde que ocorram evidências de instabilidade lacrimal e de dano na superfície ocular e (c) o olho seco pode existir, mesmo não havendo danos na superfície ocular, desde que ocorram sintomas inequívocos da condição acompanhados de evidências de instabilidade lacrimal⁽⁸⁾.

Gomes et al definem a síndrome como uma diminuição da quantidade, modificação da qualidade e/ou diminuição da estabilidade da lágrima⁽⁴⁾.

Naranjo conceitua olho seco como uma síndrome, com sinais e sintomas diretamente relacionados com a ausência ou baixa qualidade de um ou mais componentes do filme lacrimal, do que resulta uma disfunção visual e desordens do olho em si⁽¹⁴⁾.

Stern et al ressaltam que a superfície ocular, as glândulas lacrimais principais e acessórias, as glândulas meibomianas e as conexões neurais que as interconectam constituem-se numa unidade funcional que atua em conjunto. Disfunções em qualquer dessas estruturas se refletem, assim, na inadequação do volume e/ou da composição lacrimal necessária à reparação de danos provocados pelas múltiplas agressões a que o olho é constantemente submetido, que incluem a ação de microorganismos e, mesmo, o simples ato de piscar⁽¹⁵⁾.

Segundo Murube, a definição mais precisa para a síndrome é: “um desajuste entre a qualidade ou composição da lágrima e as necessidades da superfície ocular”. O autor sugere, inclusive, a substituição do termo “olho seco” por “disfunção lacrimal⁽¹⁾”.

HISTÓRIA NATURAL DOS ACHADOS EM OLHO SECO

Enquanto as pesquisas em humanos demonstraram as alterações do olho seco na superfície ocular de um modo abrangente⁽¹⁶⁻¹⁸⁾, estudos recentes em modelos pré-clínicos de ceratoconjuntivite “sicca” permitiram que pudéssemos delinear sua história natural em quatro eventos-chave: inicialmente, a redução na produção lacrimal ou o aumento em sua evaporação se associa a uma hiperosmolaridade lacrimal, elevando o teor de sódio e de outros eletrólitos na lágrima. Nesta fase inicial, o olho seco só pode ser detectado pela história clínica e por uma medida da osmolaridade lacrimal. Na segunda fase, evidenciam-se os danos conjuntivais, o que pode ser identificado pelo tingimento da conjuntiva com corantes pela queda na densidade de suas células caliciformes, o que pode ser observado em exames como a citologia de impressão conjuntival. A hiperosmolaridade parece atingir, também, as glândulas meibomianas, separadas do “mar lacrimal” apenas pela fina parede tarso-conjuntival⁽²⁾. No terceiro momento, com a ruptura das fortes ligações (*tigh-junctions*) que ligam as células do epitélio corneano entre si, passa a ocorrer sua descamação, o que é evidenciado pelo tingimento corneano com corantes. Na quarta e última fase, a perda de glicoproteínas da superfície

corneana se associa à desestabilização da interface córnea-lágrima, o que é demonstrado pela redução do tempo de ruptura do filme lacrimal⁽¹⁹⁻²³⁾.

O fechamento noturno dos olhos constitui-se numa excelente barreira à evaporação, permitindo que, com o sono, o olho possa se recuperar. Com a abertura dos olhos ao despertar, a evaporação se reinicia e a osmolaridade lacrimal aumenta com o passar das horas, o que se associa com a freqüente tendência de piora dos sintomas do olho seco ao final do dia⁽²⁴⁾.

Inflamações palpebrais, muitas vezes coexistentes, podem interferir no padrão dos achados. Portadores de blefarite tendem a apresentar maior irritação ao despertar, o que pode ser explicado pelo fato que, durante o sono, as margens palpebrais inflamadas estão próximas às regiões mais sensíveis do olho por mais tempo. A constante liberação de mediadores inflamatórios e a menor produção lacrimal⁽²⁵⁾, que é característica do período noturno, em conjunto, irritam a córnea. Ao abrir os olhos ao despertar, as pálpebras se afastam da córnea e o fluxo lacrimal aumenta, de modo que os sintomas tendem a melhorar ao longo do dia. A meibomite crônica, detectada por Shimazaki et al em 64,6% de 147 indivíduos estudados com história de desconforto ocular⁽²⁶⁾, associa-se à ocorrência de uma obstrução dos orifícios meibomianos e/ou a alterações na estrutura das respectivas glândulas. Nesses casos, além da inflamação nas margens palpebrais, há uma disfunção das glândulas meibomianas, levando a um segundo pico de sintomas ao final do dia, causado pelo excesso de evaporação e ao resultante aumento de osmolaridade lacrimal. Na fase final do quadro, em que a inflamação se reduz com a fibrose e obliteração das glândulas de meibômio, os sintomas matinais resolvem-se, restando, apenas, aqueles decorrentes do excesso de evaporação, que tendem a se intensificar com o passar do dia⁽²⁷⁾ (Figura 1)⁽²⁸⁾.

CLASSIFICAÇÕES MAIS UTILIZADAS EM OLHO SECO

Segundo Murube, um diagnóstico de olho seco ou disfunção lacrimal deve ser complementado por três notas classificatórias referentes a: etiologia, subsistema afetado e gravidade⁽¹⁾. Exemplificando, um indivíduo portador de síndrome de Sjögren primária, com deficiência aquosa e mucínica, e com

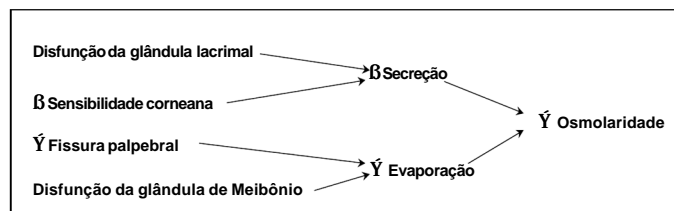


Figura 1 - Mecanismos para o aumento da osmolaridade lacrimal. O diagrama acima demonstra os principais mecanismos de diminuição da secreção lacrimal e do aumento de sua evaporação, que se relacionam ao aumento da osmolaridade lacrimal. Adaptado de Gilbard JP: In: Albert DM, Jakobiek FA (eds): Principles and practice of ophthalmology. Philadelphia: W.B. Saunders Co; 1994.⁽²⁸⁾

gravidade média pode ser classificado como: SS1, AMLEI, ++ (a notação utilizada será discutida a seguir). Uma outra classificação, sugerida no "Report of the National Eye Institute / Industry Workshop on Clinical Trials in Dry Eyes"⁽⁸⁾ vem, também, ganhando atenção nos últimos anos.

Classificação por subsistemas ou classificação AMLEI

Há mais de duas décadas, propôs-se que a síndrome do olho seco fosse classificada em deficiência aquosa, deficiência mucínica, anormalidades lipídicas, anormalidades na função palpebral e epitelopatia⁽²⁹⁾ – a proposição corresponde ao que é, ainda hoje, sugerido pela Academia Americana de Oftalmologia⁽³⁰⁾. Uma das formas sugeridas para sua aplicação é pelo uso da sigla AMLEI (A=aquodeficiência, M=mucodeficiência, L=Lipodeficiência, E=epitelopatia, I=incongruência olho-pálpebra)⁽¹⁾. Segundo Murube, após descrever a etiologia, deve-se acrescentar a palavra AMLEI completa, sublinhando as letras pertinentes, com uma ou mais linhas, segundo a intensidade do efeito (ou colocando um ponto de interrogação, em caso de dúvida)⁽¹⁾. O autor ressalta que, com a evolução do quadro, todos os subsistemas tendem a se danificar, pois a disfunção de um grupo glandular tende a produzir danos sobre os demais. Uma aquodeficiência, por exemplo, produz um déficit de citocinas estimulantes, associando-se a perdas nas células mucoprodutoras e a danos na superfície ocular. Por outro lado, nas blefarites, a alteração da camada lipídica lacrimal pode levar a uma evaporação excessiva da lágrima, danificando a superfície ocular e as células produtoras de muco.

Classificação por gravidade do quadro

Segundo Murube, a gravidade do olho seco pode ser expressa numa escala de 0 (leve) a 3+ (grave). No olho seco de grau leve e oculto (0+), os sintomas ocorrem quando o paciente expõe-se a situações que, num indivíduo normal, não provocariam desconforto ocular, tais como: uso de certas medicações, uso de lentes de contato e a exposição a fatores ambientais adversos. Já o olho seco de grau leve e manifesto (1+) ocorre quando há a presença habitual de sintomas (ardência, prurido, sensação de areia, propensão a conjuntivites alérgicas) na ausência de sinais objetivos ao exame na lâmpada de fenda. O olho seco de grau moderado (2+) ocorre na presença de sintomas e sinais característicos reversíveis ("punctata", redução no tempo de ruptura do filme lacrimal, detritos no filme lacrimal). Nos casos de apresentação grave (3+), além dos sinais anteriores, há achados irreversíveis (leucomas, neovasos corneanos, úlceras persistentes, retração das bordas conjuntivais lacunares e forniciais), o que pode se associar a uma diminuição permanente da visão⁽¹⁾.

Classificação etiológica - Report of the National Eye Institute / Industry Workshop on Clinical Trials in Dry Eyes

Em 1995, um grupo que reuniu alguns dos mais importantes pesquisadores mundiais na área de olho seco produziu,

sob a coordenação de Lemp, uma classificação, publicada no artigo "Report of the National Eye Institute / Industry Workshop on Clinical Trials in Dry Eyes", que dividiu os indivíduos com a síndrome em portadores de insuficiência lacrimal e de olho seco do tipo evaporativo, com suas diferentes subcategorias⁽⁸⁾ (Quadro 1).

Na insuficiência lacrimal, DAFL (deficiência aquosa do filme lacrimal) ou aquodeficiência, referida por muitos como a causa mais comum de olho seco, os resultados dos testes de produção lacrimal estão alterados⁽⁴⁾. Além da idade avançada e do sexo feminino, a insuficiência lacrimal pode estar presente em diversas condições, cuja investigação, sempre mandatária⁽⁵⁾, requer, comumente, o auxílio de uma equipe multidisciplinar.

Alguns autores têm chamado atenção para a hipótese de que o olho seco por aquodeficiência pode resultar da ocorrência de complexos processos inflamatórios na superfície ocular^(15,31), possivelmente associados a quedas na taxa de androgênios circulantes, supostamente indutores do acúmulo de citocinas antiinflamatórias nas glândulas lacrimais, como o TGF- β ⁽¹⁵⁾. Entre as condições associadas à indução de olho seco no sexo feminino estão: menopausa, aleitamento e gestação⁽¹⁾. De acordo com a classificação de Lemp e colaboradores, o olho seco por déficit androgênico poderia ser incluído entre as deficiências lacrimais não-Sjögren com doença lacrimal secundária⁽⁸⁾.

Em portadores de diabete, a grande prevalência de achados típicos de olho seco tem sido atribuída, principalmente, a uma neuropatia específica⁽³²⁻³⁷⁾, classificada de deficiência lacrimal não-Sjögren do tipo disfunção reflexa.

O uso de benzodiazepínicos⁽¹⁾, anticoncepcionais orais, beta-bloqueadores, hidroclortiazida, antiarrítmicos, anti-colinérgicos, anti-histamínicos, descongestionantes, antidepressivos tricíclicos, inibidores da monoamino-oxidase, anti-neoplásicos, anti-parkinsonianos, antidiarréicos, tiabendazol, retinóides, e de muitos outros medicamentos de administração corrente é, aparentemente, associado à indução de deficiência lacrimal⁽¹²⁾. Um estudo recente estima em 62% a proporção de idosos com sintomas de olho seco e boca seca relacionáveis ao uso de certas classes de medicamentos⁽³⁸⁾. Conforme a classificação de 1995⁽⁸⁾, o olho seco associado ao uso de fármacos de administração sistêmica e com pouca influência no metabolismo dos lipídios poderia ser incluído entre as deficiências lacrimais não-Sjögren com doença lacrimal secundária.

O olho seco por mucodeficiência, classificado por Lemp et al como "olho seco não-Sjögren com obstrução lacrimal", ocorre em muitos tipos de disfunção lacrimal e associa-se a alterações nas células caliciformes, sendo causado principalmente por: administração de medicamentos de uso ocular, queimaduras químicas, tracoma, síndrome de Stevens-Johnson, penfigóide⁽⁸⁾ e deficiências de vitamina A⁽⁵⁾. Pode-se acrescentar a estes: as alterações conjuntivais associadas a quadros crônicos de conjuntivite e blefarite, a destruição de células caliciformes pelo uso de lentes de contato, e as síndromes de Lyell e de Reiter⁽¹⁾. O cloreto de benzalcônio, usado como conser-

Quadro 1. Classificação da síndrome do olho seco (Adaptada pelos autores a partir da classificação do "Report of the National Eye Institute/Industry Workshop on clinical trials in Dry Eyes"⁽⁶⁾)**I. Deficiência lacrimal**

1. Síndrome de Sjögren
 - A) Síndrome de Sjögren Primária
 - B) Síndrome de Sjögren Secundária:
 - Artrite reumatóide
 - Lupus eritematoso sistêmico
 - Granulomatose de Wegener
 - Esclerose sistêmica
 - Cirrose biliar primária
2. Deficiência lacrimal não-Sjögren
 - A) Doença lacrimal
 - 1) Primária
 - Hipoplasia congênita da glândula lacrimal
 - Disfunção lacrimal primária adquirida
 - 2) Secundária
 - Dacrioadenite
 - Doenças da tireóide
 - Uso de fármacos para hipertensão arterial, arritmias cardíacas, depressão e outros
 - Déficits de androgênios (com redução de seu efeito anti-inflamatório nas glândulas lacrimais) (Stern ME e cols.⁽¹⁵⁾)
 - SIDA
 - Sarcoidose, Linfoma (infiltração das glândulas lacrimais)
 - Doença enxerto x hospedeiro (GHD)
 - Deficiência de vitamina A (Xeroftalmia)
 - Ablação, Trauma da glândula lacrimal
 - Exposição à radiação ionizante
 - B) Obstrução lacrimal
 - Tracoma
 - Penfigóide cicatricial
 - Eritema multiforme
 - Queimaduras
 - C) Disfunção Reflexa (redução do reflexo sensorial ou motor)
 - Ceratite neuro-paralítica
 - LC (Lentes de contato) (ver II.Evaporativo/ 3.LC)
 - Paralisia do VII nervo craniano
 - Diabetes
 - D) Etiologia Incerta
 - Neuromatose múltipla
 - Síndrome de *Cri-du-Chat*

II. Olho seco Evaporativo

1. Deficiência da camada lipídica
 - A) Primária
 - Ausência de glândulas
 - Distiquíase
 - B) Secundária
 - Blefarite posterior / Doença obstrutiva das glândulas de Meibômio
 - Blefarite anterior
2. Relacionada às pálpebras
 - Alterações do piscamento
 - Alterações na abertura palpebral
 - Incongruência pálpebra-superfície ocular
3. LC (Lentes de contato)
4. Alterações da superfície
 - Deficiência de vitamina A (Xeroftalmia)

vante em muitos colírios, foi associado ao olho seco por destruição da camada lipídica do filme lacrimal. Outros conservantes, também associados à indução de alterações lacrimais e epiteliais são: timerosal, clorobutanol e clorexidina⁽³⁹⁾.

O olho seco do tipo evaporativo relaciona-se a alterações na camada lipídica lacrimal, associadas a uma disfunção das glândulas meibomianas e, comumente, à obstrução de seus óstios⁽⁴⁰⁾. Pode ocorrer isoladamente ou associar-se a afecções cutâneas como a acne rosácea ou a dermatite seborréica⁽⁵⁾. Outras condições oculares são, também, associadas ao olho seco evaporativo, tais como: ectrópio, entrópio, irregularidades na margem palpebral, exoftalmia⁽⁵⁾, retração palpebral e lagoftalmo.

Excessos na evaporação lacrimal são, também, frequentemente associados a certas condições ambientais como: exposição ao vento, ar condicionado e baixa umidade⁽¹⁾. Atividades como leitura e trabalho no computador, em que a taxa de piscamento pode cair à metade, também foram relacionadas a uma demasiada evaporação lacrimal⁽³⁹⁾.

CONCLUSÕES

Apesar da síndrome do olho seco ser uma condição extremamente freqüente na prática oftalmológica, a falta de concordância entre seus diferentes conceitos e classificações tem produzido grandes dificuldades para sua detecção e manejo. Constituído-se em um dos eventos iniciais do olho seco de qualquer etiologia, a hiperosmolaridade lacrimal parece ser um dos elementos fundamentais na fisiopatogenia desta condição. Tanto ou mais importante do que um diagnóstico adequado, sua abordagem atual exige uma compreensão aprofundada dos fenômenos envolvidos, o que pode requerer o auxílio de uma equipe multidisciplinar.

ABSTRACT

The dry eye syndrome is frequently the source of great frustration, not only for the patients but also for the eye specialists who, not rarely, are defeated by the persistence of the symptoms, despite the efforts made in their diagnostic and therapeutic approach. The subject acquires its real importance, when we are faced with the fact that "dry eye" is a very common complaint in ophthalmologic practice. The authors present an up-to-date review about important aspects involved in this issue.

Keywords: Dry eye syndromes; Tears/secretion, Ophthalmic solutions/therapeutic use; Sjögren's syndrome, Meibomian glands

REFERÊNCIAS

1. Murube J. Classificação do olho seco. In: Simpósio - Olho seco. São Paulo: Medscape; 2000. p.37-42.
2. Fuster RF. Olho seco: anatomia e conceito. In: Simpósio - Olho seco. São Paulo: Medscape; 2000. p.9-21.

3. Brewitt H, Sistani F. Dry eye disease. The scale of the problem. *Surv Ophthalmol* 2001;45:199-202.
4. Gomes JAP, Lima ALH, Adan CBD. Avaliação da superfície ocular. In: Lima ALH, Dantas MCN, Alves MR: Manual do CBO - Doenças externas oculares e córnea. São Paulo: Cultura Médica; 1999. p.57-109.
5. Sato EH, Leoratti MCV. Olho seco. In: Atualidades Doenças Externas e Córnea. São Paulo: DEOC/UNIFESP; 2001.
6. Farris FL. The dry eye: its mechanisms and therapy. *CLAO J* 1986;12:234-46.
7. Gilbard JP, Rossi SR, Azar DT, Heyda KG. Effect of punctal occlusion by Freeman silicone plug insertion on tear osmolarity in dry eye disorders. *CLAO J* 1989;15:216-8.
8. Lemp MA. Report of the National Eye Institute / Industry Workshop on Clinical Trials in Dry Eyes. *CLAO J* 1995;21:221-32.
9. Lemp MA. Recent developments in dry eye management. *Ophthalmology* 1987;94:1299-304.
10. Mishima S, Gasset A, Klyce SD, Baum JL. Determination of tear volume and tear flow. *Invest Ophthalmol* 1966;5:264-76.
11. Pflugfelder SC, Solomon A, Stern ME. The diagnosis and management of dry eye: a twenty- five-year review. *Cornea* 2000;19:644-9.
12. Arffa RC. Grayson's diseases of the cornea. Philadelphia: Mosby Year Book; 1991. p.310-23.
13. Scarpí MJ. Olho seco. In: Belfort Jr R, Kara-José N. *Cornea clínica - cirúrgica*. São Paulo: Roca; 1997. p.285-99.
14. Naranjo R. Olho seco: conceito e tratamento. In: Simpósio - Olho seco. São Paulo: Medicópea; 2000. p.79-81.
15. Stern ME, Beuerman RW, Fox RI, Gao J, Mircheff AK, Pflugfelder SC. The pathology of dry eye: the interaction between the ocular surface and lacrimal glands. *Cornea* 1998;17:584-9.
16. Sjögren H. Keratoconjunctivitis sicca. In: Ridley F, Sorsby A, editors. *Modern trends in ophthalmology*. London. Butterworth; 1940. p.403-13.
17. Abdel-Khalek LMR, Williamson J, Lee WR. Morphologic changes in the human conjunctival epithelium II. In keratoconjunctivitis sicca. *Br J Ophthalmol* 1978;62:800-6.
18. Meyer E, Scharf Y, Schechner R, Schechner R, Zonis S, Scharf Y, et al. Light and electron microscopic study of the conjunctiva in sicca syndrome. *Ophthalmologica* 1985;190:45-51.
19. Gilbard JP, Rossi SR. Tear film and ocular surface changes in a rabbit model of neurotrophic keratitis. *Ophthalmology* 1990;97:308-12.
20. Gilbard JP, Rossi SR, Gray Heyda L. Tear film and ocular surface changes after closure of meibomian gland orifices in the rabbit. *Ophthalmology* 1989;96:1180-6.
21. Gilbard JP, Rossi SR, Gray KL, Hanninen LA. Natural history of disease in a rabbit model for keratoconjunctivitis sicca. *Acta Ophthalmol* 1989;67:95-101.
22. Gilbard JP, Rossi SR, Gray KL, Hanninen LA, Kenyon KR. Tear film osmolarity and ocular surface disease in two rabbit models for keratoconjunctivitis sicca. *Invest Ophthalmol Vis Sci* 1988;29:374-8.
23. Gilbard JP, Rossi SR, Gray KL. A new rabbit model for keratoconjunctivitis sicca. *Invest Ophthalmol Vis Sci* 1987;28:225-8.
24. Farris RL, Stuchell RN, Mandel ID. Tear osmolarity variation in dry eye. *Trans Am Ophthalmol Soc* 1986;84:250-68.
25. Gilbard JP, Cohen GR, Baum J. Decrease tear osmolarity and absence of the inferior marginal tear strip after sleep. *Cornea* 1992;11:231-3.
26. Shimazaki J, Sakata M, Tsubota K. Ocular surface changes and discomfort in patients with meibomian gland dysfunction. *Arch Ophthalmol* 1995;113:1266-70.
27. Gilbard JP. Dry eye in depth. In: *Proceedings of the New Orleans Academy of Ophthalmology*, 1997. [capturado em 2002 Sep 28]. Available from: URL: <http://www.therears.com/New%20Orleans%20Dry%20Eye.html>
28. Gilbard JP. Dry eye disorders. In: Albert DM, Jakobiec FA, editors. *Principles and practice of ophthalmology*. Philadelphia: W.B. Saunders; 1994. p.257-76.
29. Holly FJ, Lemp MA. Tear physiology and dry eye. *Surv Ophthalmol* 1977;22:69-87.
30. American Academy of Ophthalmology (AAO). Preferred practice patterns Committee, Cornea/External Disease Panel. Dry eye syndrome. In: *American Academy of Ophthalmology*; 1998. San Francisco; 1998. p18.
31. Sall K, Stevenson OD, Mundorf TK, Reis BL. Two multicenter, randomized studies of the efficacy and safety of cyclosporine ophthalmic emulsion in moderate to severe dry eye disease. *Ophthalmology* 2000;107:631-9.
32. Andersen J, Baun O, Aamand HE. Tear secretion in juvenile diabetics with and without autonomic neuropathy. *Acta Ophthalmol (Copenh)* 1985;63:93-6.
33. Fujishima H, Shimazaki J, Yagi Y, Tsubota K. Improvement of corneal sensation and tear dynamics in diabetic patients by oral aldose reductase inhibitor, ONO-2235: a preliminary study. *Cornea* 1996;15:368-72.
34. Handelsman DJ, Turtle JR. Clinical trial of an aldose reductase inhibitor in diabetic neuropathy. *Diabetes* 1981;30:459-64.
35. Hosotani H, Ohashi Y, Yamada M, Tsubota K. Reversal of abnormal corneal epithelial cell morphologic characteristics and reduced corneal sensitivity in diabetic patients by aldose reductase inhibitor, CT-112. *Am J Ophthalmol* 1995;119:288-94.
36. Jaspan JB, Towle VL, Maselli R, Herold K. Clinical studies with an aldose reductase inhibitor in the autonomic and somatic neuropathies of diabetes. *Metabolism* 1986;35:(4 Suppl 1):83-92.
37. Schultz RO. Diabetic corneal neuropathy. *Trans Am Ophthalmol Soc* 1983;108-115.
38. Schein OD, Hochberg MC, Muñoz B, Tielsch JM, Bandeen-Roche K, Provost T, et al. Dry eye and dry mouth in the elderly: a population based assessment. *Arch Intern Med* 1999;159:359-63.
39. Fuster RF. Olho seco: sintomas. In: Simpósio - Olho seco. São Paulo: Medicópea; 2000. p.43-7.
40. Pflugfelder SC. Differential diagnosis of dry eye conditions. *Adv Dent Res* 1996;10:9-12.



**XVI CONGRESSO BRASILEIRO
DE PREVENÇÃO DA CEGUEIRA
E REABILITAÇÃO VISUAL**

04 a 07 de setembro de 2004
Riocentro - Pavilhão 5 - Rio de Janeiro

**Marque em
sua agenda**

04 a 07 de setembro de 2004
Riocentro - Pavilhão 5 - Rio de Janeiro

Informações

LK Ltda Secretária Executiva/Organização:
Tel.: (21) 3878-2512
Fax: (21) 3860-6064
E-mail: evento@lk.com.br
HP: www.cboprevcegueira04.com.br

CBO Realização:
Tel.: (11) 3266-4000
Fax: (11) 3171-0953
E-mail: eventos@cbo.com.br