



ARTIGO ORIGINAL

Cholesteatoma labyrinthine fistula: prevalence and impact[☆]



Letícia P. Schmidt Rosito^{a,*}, Inesângela Canali^a, Adriane Teixeira^a,
Mauricio Noschang Silva^a, Fábio Selaimen^a e Sady Selaimen da Costa^b

^a Universidade Federal do Rio Grande do Sul (UFRGS), Hospital de Clínicas, Departamento de Otorrinolaringologia, Cirurgia de Cabeça e Pescoço, Porto Alegre, RS, Brasil

^b Universidade Federal do Rio Grande do Sul (UFRGS), Hospital de Clínicas, Departamento de Oftalmologia e Otorrinolaringologia, Porto Alegre, RS, Brasil

Recebido em 19 de outubro de 2017; aceito em 29 de janeiro de 2018

Disponível na Internet em 4 de junho de 2018

KEYWORDS

Labyrinthine fistula;
Cholesteatoma;
Hearing loss

Abstract

Introduction: Labyrinthine fistula is one of the most common complications associated with cholesteatoma. It represents an erosive loss of the endochondral bone overlying the labyrinth. Reasons for cholesteatoma-induced labyrinthine fistula are still poorly understood.

Objective: Evaluate patients with cholesteatoma, in order to identify possible risk factors or clinical findings associated with labyrinthine fistula. Secondary objectives were to determine the prevalence of labyrinthine fistula in the study cohort, to analyze the role of computed tomography and to describe the hearing results after surgery.

Methods: This retrospective cohort study included patients with an acquired middle ear cholesteatoma in at least one ear with no prior surgery, who underwent audiometry and tomographic examination of the ears or surgery at our institution. Hearing results after surgery were analyzed according to the labyrinthine fistula classification and the employed technique.

Results: We analyzed a total of 333 patients, of which 9 (2.7%) had labyrinthine fistula in the lateral semicircular canal. In 8 patients, the fistula was first identified on image studies and confirmed at surgery. In patients with posterior epitympanic and two-route cholesteatomas, the prevalence was 5.0%; and in cases with remaining cholesteatoma growth patterns, the prevalence was 0.6% ($p=0.16$). In addition, the prevalence ratio for labyrinthine fistula between patients with and without vertigo was 2.1. Of patients without sensorineural hearing loss before surgery, 80.0% remained with the same bone conduction thresholds, whereas 20.0% progressed to profound hearing loss. Of patients with sensorineural hearing loss before surgery, 33.33% remained with the same hearing impairment, whereas 33.33% showed improvement of the bone conduction thresholds' Pure Tone Average.

DOI se refere ao artigo: <https://doi.org/10.1016/j.bjorl.2018.01.005>

[☆] Como citar este artigo: Rosito LP, Canali I, Teixeira A, Silva MN, Selaimen F, Costa SS. Cholesteatoma labyrinthine fistula: prevalence and impact. Braz J Otorhinolaryngol. 2019;85:222-7.

* Autor para correspondência.

E-mail: leticiarosito@gmail.com (L.P. Rosito).

A revisão por pares é da responsabilidade da Associação Brasileira de Otorrinolaringologia e Cirurgia Cérvico-Facial.

Conclusion: Labyrinthine fistula must be ruled out prior to ear surgery, particularly in cases of posterior epitympanic or two-route cholesteatoma. Computed tomography is a good diagnostic modality for lateral semicircular canal fistula. Sensorineural hearing loss can occur post-surgically, even in previously unaffected patients despite the technique employed.

© 2018 Associação Brasileira de Otorrinolaringologia e Cirurgia Cérvico-Facial. Published by Elsevier Editora Ltda. This is an open access article under the CC BY license (<http://creativecommons.org/licenses/by/4.0/>).

PALAVRAS-CHAVE

Fístula labiríntica;
Colesteatoma;
Perda auditiva

Fístula labiríntica por colesteatoma: prevalência e impacto

Resumo

Introdução: A fístula labiríntica é uma das complicações mais comuns associadas ao colesteatoma. Representa uma perda erosiva do osso endocondral que recobre o labirinto. As razões para a ocorrência da fístula labiríntica induzida pelo colesteatoma ainda são mal compreendidas.

Objetivo: Avaliar pacientes com colesteatoma, a fim de identificar possíveis fatores de risco ou achados clínicos associados à fístula labiríntica. Os objetivos secundários foram determinar a prevalência de fístula labiríntica no estudo de coorte, analisar o papel da tomografia computadorizada e descrever os resultados auditivos após a cirurgia.

Método: Este foi um estudo de coorte retrospectivo. Foram incluídos pacientes com colesteatoma adquirido de orelha média em pelo menos um lado sem cirurgia prévia que haviam sido submetidos à audiometria e tomografia computadorizada de orelha ou cirurgia em nossa instituição. Os resultados auditivos após a cirurgia foram analisados de acordo com a classificação de fístula labiríntica e da técnica empregada.

Resultados: Analisamos um total de 333 pacientes, dos quais 9 (2,7%) apresentavam fístula labiríntica no canal semicircular lateral. Em 8 pacientes, a fístula foi identificada na tomografia computadorizada e confirmada durante a cirurgia. Em pacientes com colesteatomas epitimpânicos posteriores e de via dupla, a prevalência foi de 5,0%; e nos casos com padrão de crescimento de colesteatoma remanescente, a prevalência foi de 0,6% ($p = 0,16$). Além disso, a taxa de prevalência de fístula labiríntica entre pacientes com e sem vertigem foi de 2,1. Dos pacientes sem perda auditiva neurosensorial antes da cirurgia, 80,0% permaneceram com os mesmos limiares de condução óssea, enquanto 20,0% progrediram para perda auditiva profunda. Dos pacientes com perda auditiva neurosensorial antes da cirurgia, 33,33% permaneceram com a mesma deficiência auditiva, enquanto 33,33% apresentaram melhora da média de dos limiares de condução óssea aos tons puros.

Conclusão: A fístula labiríntica deve ser descartada antes do procedimento cirúrgico, particularmente nos casos de colesteatomas epitimpânicos posteriores e de dupla via. A tomografia computadorizada é uma boa modalidade diagnóstica para a fístula do canal semicircular lateral. A perda auditiva neurosensorial pode ocorrer pós-cirurgicamente, mesmo em pacientes previamente não afetados, a despeito da técnica empregada.

© 2018 Associação Brasileira de Otorrinolaringologia e Cirurgia Cérvico-Facial. Publicado por Elsevier Editora Ltda. Este é um artigo Open Access sob uma licença CC BY (<http://creativecommons.org/licenses/by/4.0/>).

Introdução

O colesteatoma adquirido de orelha média é uma lesão epitelial do osso temporal, de expansão gradual e destrutiva, resulta em erosão progressiva das estruturas ósseas adjacentes.¹ A fístula labiríntica (FL) é uma das complicações mais comuns associadas ao colesteatoma.² Ela representa uma perda erosiva do osso endocondral que cobre o labirinto. A perda do osso protetor sobrejacente permite o movimento induzido por massa ou pressão do endóstio subjacente, perilinfa e, por contiguidade, do compartimento endolinfático, causa sintomas vestibulares e algumas vezes auditivos.¹

As razões para a ocorrência de FL induzida por colesteatoma em alguns pacientes ainda são mal compreendidas. O

padrão de crescimento do colesteatoma, a idade do paciente e o tempo da doença são fatores que talvez possam influenciar o local da erosão óssea e agressividade da doença, o que pode levar ao desenvolvimento da FL.

A detecção pré-operatória da FL é de grande importância para os cirurgiões. A FL pode não estar acompanhada de algum sintoma específico ou perda auditiva neurosensorial (PANS) antes da cirurgia,³⁻⁶ porém o manejo adequado é essencial para evitar um desfecho inadequado. A aplicabilidade da tomografia computadorizada na avaliação pré-operatória da FL continua controversa. Os resultados dos estudos diferem com base em diferentes métodos de TC e critérios de seleção de pacientes.^{7,8}

Nosso principal objetivo foi avaliar pacientes com colesteatoma adquirido da orelha média sem tratamento prévio,

a fim de identificar possíveis fatores de risco ou achados clínicos associados à FL. Os objetivos secundários foram determinar a prevalência de FL no estudo de coorte, analisar o papel da tomografia computadorizada (TC) de alta resolução na predição da FL nessa população e descrever os resultados auditivos após a cirurgia.

Método

Foram incluídos no estudo pacientes diagnosticados com colesteatoma adquirido da orelha média em um hospital terciário, entre agosto de 2000 e março de 2016.

O critério de inclusão foi a presença de colesteatoma adquirido em pelo menos uma orelha média. Foram excluídos pacientes com histórico de qualquer cirurgia anterior da orelha, exceto a timpanostomia para colocação de tubo de ventilação, incapacidade de submeter-se a limpeza e videoscopia para obtenção de imagens apropriadas. A população do estudo foi dividida em um grupo pediátrico, composto por pacientes até 18 anos, 11 meses e 30 dias (Convenção das Nações Unidas sobre os Direitos da Criança, 1989) e um grupo adulto, com pacientes com idade \geq 19 anos.

Para cada paciente, foi registrado um histórico clínico detalhado. Os pacientes foram perguntados sobre queixas de vertigem. Os exames otológicos foram feitos após uma limpeza cuidadosa do meato acústico externo. A otoendoscopia de fibra óptica (otoendoscópio de 0° e 4 mm, Karl Storz GmbH, Tuttlingen, Alemanha) foi feita em ambas as orelhas e as imagens foram gravadas sequencialmente com o *software* Power Director versão 7 (CyberLink Corporation, Taipei, Taiwan).

As imagens gravadas foram revisadas de forma independente pelo mesmo investigador, cego para os sintomas ou outros achados relacionados às fístulas. O padrão de crescimento do colesteatoma foi classificado como Colesteatoma Epitimpânico Posterior (CEP), confinado à *pars flaccida*; Colesteatoma Mesotimpânico Posterior (CMP), no quadrante posterossuperior da *pars tensa*; Colesteatoma Epitimpânico Anterior (CEA), originado anteriormente à cabeça do martelo; de dupla via quando havia envolvimento de ambas, *pars flaccida* e *pars tensa*; e indeterminado, com padrão de crescimento impreciso, não identificável por videoscopia.

Todos os pacientes foram submetidos à audiometria de tom puro (audiômetro AD 27, Interacoustics AS, Assens, Dinamarca, com fones de ouvido supra-auriculares TDH-39, Telephonics Corporation, Farmingdale, NY, EUA). Para a medida dos limiares de condução óssea (CO), um transmissor de CO foi colocado na mastoide. Ruído mascarador de banda estreita foi aplicado quando necessário. Em crianças pequenas, em quem medidas confiáveis são difíceis de obter, foi feita a audiometria condicionada com fones de ouvido supra-auriculares. Quando necessário, a audiometria de tom puro foi concluída após duas sessões para confirmar os resultados.

Os limiares de condução aérea (CA) foram medidos nas seguintes frequências: 250; 500; 1.000; 2.000; 3.000; 4.000; 6.000 e 8.000 Hz. Os limiares de CO foram medidos nas frequências: 500; 1.000; 2.000; 3.000 e 4.000 Hz. Além disso, o *gap* aéreo-ósseo (GAO) foi calculado a partir das diferenças entre os limiares CA e CO. A média de tom puro (PTA, do inglês *Pure Tone Average*) dos limiares CA e CO e GAO

Tabela 1 Classificação intraoperatória modificada de Dornhoffer e Milewski

Tipo	Descrição
Tipo I	Membrana perilinfática coberta com osso; isto é, apenas linha azul.
Tipo II	Membrana perilinfática exposta.
Tipo III	Erosão da membrana perilinfática para dentro do órgão ou colesteatoma dentro do labirinto.

foi calculada como a média das frequências: 500; 1.000 e 2.000 Hz. As audiometrias foram feitas na primeira avaliação e subsequentemente seis meses a um ano após a cirurgia. Diferenças maiores do que 10 dB entre a PTA dos limiares CO antes e após a cirurgia foram consideradas como melhoria ou comprometimento da perda auditiva, respectivamente.

Como preparação para a cirurgia, a tomografia computadorizada de alta resolução foi feita em todos os pacientes antes do procedimento.

Em nosso departamento, a maioria dos pacientes com FL é rotineiramente submetida à timpanomastoidectomia aberta. Quando identificadas durante a cirurgia, as fístulas foram classificadas de acordo com o grau de envolvimento do labirinto, conforme descrito na [tabela 1](#) (modificado de Dornhoffer e Milewski).⁹ Só consideramos como FL os estágios II ou III.

A classificação entre os Tipos II ou III só foi possível durante a cirurgia. Após o término da mastoidectomia e limpeza completa da cavidade mastoide, apenas uma pequena área de matriz permaneceu sobre a potencial fístula. A atenção foi, então, dirigida a essa área: ampliou-se o procedimento e a área foi cuidadosamente explorada: se a matriz pudesse ser removida do labirinto membranoso com segurança, deixada intacta, a fístula seria classificada como Tipo II; se não houvesse um plano de clivagem claro entre a matriz e o labirinto membranoso (que comprometesse a sua integridade durante a dissecação) ou se houvesse uma indentação profunda da matriz para o interior do labirinto, a fístula seria classificada como Tipo III. Nessas situações, a queratina esfoliada e detritos foram cuidadosamente aspirados e a matriz foi deixada intacta.

As técnicas cirúrgicas usadas para o manejo da FL foram: A) Remoção completa da matriz do colesteatoma na fístula Tipo II ou B) Retenção parcial da matriz *in situ* na fístula Tipo III. Nos casos de remoção completa, uma vez identificada a fístula, a matriz sobre a fístula foi recortada com precisão, seguido por broqueamento completo da mastoide; posteriormente, a matriz foi cuidadosamente removida sem sucção. A reconstrução foi imediatamente feita com fásia temporal e cera de osso. Todos os pacientes receberam corticosteroides e antibióticos intra- e pós-operatórios.

A análise estatística foi feita com o *software* SPSS (SPSS, Chicago, IL). As variáveis qualitativas foram analisadas pelo teste qui-quadrado ou exato de Fisher. As variáveis quantitativas foram comparadas com o teste U de Mann-Whitney ou o teste de Wilcoxon, quando indicado. Todos os testes foram bicaudais e o nível de significância foi definido em $p \leq 0,05$.

Também calculamos a razão de prevalência para comparar a prevalência de FL entre grupos com ou sem determinadas características.

Este estudo foi aprovado pelo Comitê de Ética em Pesquisa, sob nº 01-431.

Resultados

Preencheram o critério de inclusão durante o período de monitoramento 333 pacientes. A média da idade da amostra foi de 32,40 anos (DP = 18,70). As características da amostra total são mostradas na [tabela 2](#).

A FL foi observada em apenas nove (2,7%) pacientes. Em todos os pacientes com exceção de um as fístulas foram identificadas na tomografia computadorizada e confirmadas durante a cirurgia. A [figura 1](#) mostra uma FL na tomografia computadorizada. O tempo médio entre a TC e a cirurgia foi de 10,75 meses (DP = 6,98). Um paciente não foi submetido a cirurgia devido à neoplasia pulmonar e a fístula foi identificada apenas na TC. Todas as FL estavam localizadas no

Tabela 2 Características da amostra total

<i>Prevalência</i>	
Adultos	217 (65,2%)
Mulheres	180 (54,1%)
<i>Padrão de crescimento do colesteatoma (prevalência)</i>	
Epitimpânico anterior	6 (1,8%)
Epitimpânico posterior	112 (33,6%)
Mesotimpânico posterior	110 (33,0%)
De dupla via	48 (14,4%)
Indeterminado	57 (17,1%)

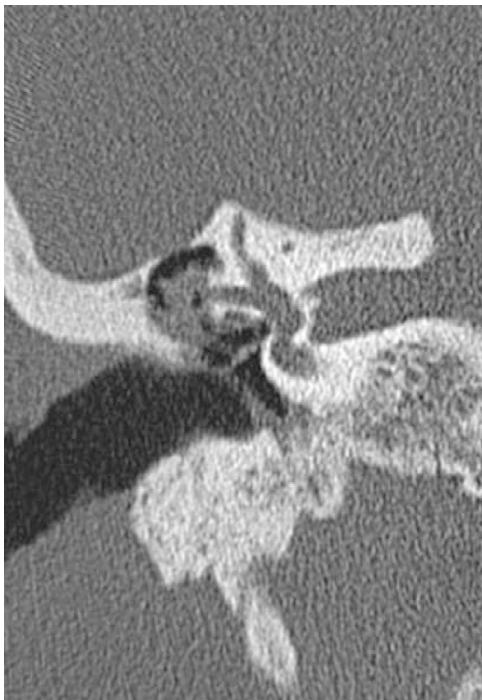

Figura 1 FL (canal semicircular lateral) em uma tomografia computadorizada (TC).

Tabela 3 Características dos pacientes com fístula labiríntica

<i>Idade (média, desvio-padrão)</i>	44,44 (12,19)
<i>Adultos</i>	9 (100%)
<i>Homens (prevalência)</i>	5 (55,6%)
<i>Sintomas de vertigem pré-operatória</i>	7 (77,8%)
<i>Perda auditiva neurossensorial pré-operatória</i>	3 (33,3%)
<i>Padrão de crescimento do colesteatoma (prevalência)</i>	
Epitimpânico anterior	0 (0%)
Epitimpânico posterior	6 (66,7%)
Mesotimpânico posterior	0 (0%)
De dupla via	2 (22,2%)
Indeterminado	1 (11,1%)
Orelha contralateral anormal	9 (100%)
Colesteatoma	3 (33,3%)
Retração da membrana timpânica moderada ou grave	6 (66,7%)

canal semicircular lateral. A classificação transoperatória da fístula foi do Tipo II em sete pacientes e do Tipo III em um. A FL não foi uma descoberta incidental durante a cirurgia em quaisquer dos pacientes com colesteatoma adquirido da orelha média.

As características dos pacientes com fístula são mostradas na [tabela 3](#).

A média da idade dos pacientes com FL foi de 44,44 anos (DP = 12,19); enquanto nos pacientes sem fístula, foi de 32,07 (DP = 18,75), $p = 0,05$. A duração média dos sintomas em pacientes com FL foi de 19,71 meses (DP = 14,61) e em pacientes sem FL, 12,83 meses (DP = 13,07), $p = 0,14$.

A prevalência da FL em pacientes com colesteatoma e queixa de vertigem foi de 5,6% e naqueles sem esse sintoma foi de 1,0% ($p = 0,03$). A razão de prevalência da FL entre pacientes com e sem vertigem foi de 2,1. A prevalência da FL em pacientes com CEP e colesteatoma de dupla via foi de 5,0% e no colesteatoma remanescente os padrões de crescimento foram de 0,6% ($p = 0,16$). As [figuras 2 e 3](#) demonstram, respectivamente, um CEP e um colesteatoma de dupla via, os quais foram a causa da FL nesses pacientes. A taxa de prevalência da FL entre colesteatomas que afetaram o ático

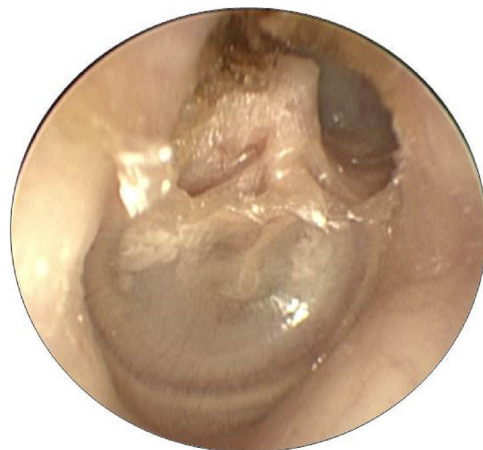

Figura 2 Colesteatoma Epitimpânico Posterior.

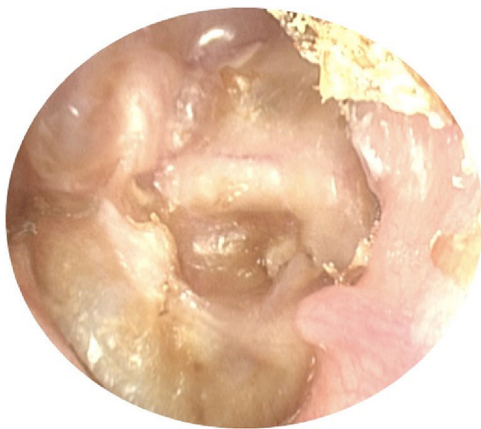


Figura 3 Colesteatoma de dupla via.

(CEP e de dupla via) e daqueles que não afetaram este local (CMP, epitimpânico anterior e indeterminado) foi de 8,33.

Tivemos nove pacientes com FL: cinco sem PANS antes da cirurgia, três com PANS antes da cirurgia e um no qual a cirurgia não foi feita devido à condição clínica. Considerando os cinco pacientes sem PANS antes da cirurgia (fístula tipo II submetida à remoção completa da matriz do colesteatoma), quatro (80,0%) permaneceram com os mesmos limiares de CO e um (20,0%) evoluiu para a perda auditiva profunda. Considerando os três pacientes com PANS antes da cirurgia (dois com fístula Tipo II e um com Tipo III), um (33,33%) permaneceu com a mesma deficiência auditiva e um (33,33%) apresentou melhoria da PTA dos limiares de CO. Um paciente (33,3%) com PANS prévia, que apresentou fístula do Tipo III, no qual a técnica com retenção de matriz foi aplicada, progrediu para a perda auditiva profunda após a cirurgia.

Discussão

Entre os 333 pacientes com colesteatoma, a prevalência de FL foi de 2,7%. A incidência relatada de fístula durante a cirurgia para otite média crônica, juntamente com colesteatoma em diferentes áreas geográficas e países, varia entre 2,9% e 12,5%.¹⁰⁻¹² A prevalência relativamente menor observada em nosso estudo possivelmente ocorreu devido à inclusão de apenas pacientes sem cirurgia anterior da orelha. Portanto, todos os pacientes em nosso estudo apresentaram fístulas localizadas no canal semicircular lateral. Grewal et al.¹¹ relataram que a localização da fístula era o canal semicircular lateral em 96% e Faramarzi¹² relatou a mesma localização em 95,8% dos pacientes. A maioria dos estudos mostra que a incidência de fístulas isoladas no canal lateral é de cerca de 80%, varia de 57% a 91%.^{13,14}

A TC é importante na identificação pré-operatória da FL. Em estudos anteriores, a TC apresentou sensibilidade de 50% no diagnóstico da FL. No entanto, estudos mais recentes relataram sensibilidade entre 85% e 100% devido a TC de alta resolução e cortes mais finos (cortes de 0,5 mm).¹³⁻¹⁵ A TC também é capaz de prever a presença de uma fístula membranosa versus uma fístula óssea com sensibilidade de 66% e especificidade de 71%.¹⁵ Em nossa população de estudo, a TC de alta resolução identificou a FL em todos os pacientes, o que foi confirmado na cirurgia. A alta sensibilidade

e especificidade em nosso estudo pode ser explicada pelos critérios de seleção, já que incluímos apenas pacientes com FL Tipo II ou Tipo III com erosão óssea evidente. Atualmente, a TC é obrigatória para todos os pacientes antes da cirurgia de colesteatoma para análise de parâmetros anatômicos, extensão da doença e pneumatização mastoidea e, posteriormente, seleção da técnica cirúrgica ideal para cada caso. O sucesso da TC na previsão pré-operatória da FL também facilita a avaliação do colesteatoma.

Apenas 33% dos nossos pacientes apresentaram PANS antes da cirurgia, o que sugere a necessidade de um manejo cirúrgico cuidadoso. Muitas técnicas estão disponíveis para pacientes com fístula,¹⁶ é possível usar técnica fechada ou aberta para mastoidectomia. Preferimos a última, pois permite uma melhor exposição e manipulação da doença subjacente. É possível deixar a matriz do colesteatoma sobre a fístula ou removê-la, com maior risco de fístula líquórica (LCR). Uma grande preocupação é a capacidade da matriz de sustentar a erosão óssea e causar PANS tardia. No entanto, isso pode ser menos agressivo do que uma fístula LCR seguido de fechamento com fásia temporal. Se a matriz for removida, a fístula pode ser fechada com (1) fásia temporal, (2) fásia temporal e cola de fibrina ou (3) fásia temporal e cera de osso.

Os dados publicados sobre a perda de audição são conflitantes¹⁷⁻²²; portanto, a aplicabilidade de uma técnica em todos os casos de FL é questionável. O manejo clínico deve ser baseado na habilidade do cirurgião e no tamanho da fístula para cada caso. Pode ser necessário o uso de corticosteroides e antibióticos intra- e pós-operatórios, mesmo em casos com preservação auditiva, embora a literatura não tenha evidências consistentes de benefícios.^{21,22} No entanto, a escolha de uma técnica menos agressiva com retenção da matriz do colesteatoma sobre a FL também pode resultar em PANS profundo, como ocorreu em um de nossos pacientes.

O resultado auditivo após a cirurgia é ainda mais importante, considerando que todos os pacientes com FL na orelha afetada também apresentaram alterações significativas na orelha contralateral, com colesteatoma em 33,3%.

Nossos resultados também demonstraram que os pacientes com FL eram mais velhos do que aqueles sem FL, provavelmente porque a erosão do osso endocondral depende da progressão do colesteatoma ao longo do tempo. No entanto, neste estudo, não conseguimos demonstrar que os pacientes com FL têm maior duração de sintomas. Esse achado pode ser devido à pequena amostra de pacientes com FL em nosso estudo. Por outro lado, os dados relativos à duração da doença demonstram pouca confiabilidade,²³ uma vez que a duração depende da memória do paciente, de sintomas anteriores de otalgia, de otorreia ou hipoacusia associada a histórico de otite média recorrente ou otite secretora crônica, as quais podem ser facilmente confundidas com sintomas do colesteatoma.

Curiosamente, a maioria dos pacientes com FL apresentou um padrão de crescimento do colesteatoma que envolveu a *pars flácida*; e todos, com exceção de um, tinham CEP ou colesteatoma de dupla via. Assim, os pacientes com esses padrões de crescimento apresentaram maior risco de FL no canal semicircular lateral. O C cresce na direção do ádito, progride para a área do canal semicircular lateral antes dos colesteatomas que surgem na *pars tensa*. Vertigem e PANS podem, conseqüentemente, ser

mais prevalentes nesses pacientes. Nosso estudo anterior mostrou maior perda auditiva condutiva em pacientes com CMP, uma vez que esse cresce sobre a bigorna e sua erosão tem maiores repercussões nos limiares auditivos.²⁴

Conclusão

A fístula labiríntica deve ser descartada antes da cirurgia da orelha em pacientes adultos com vertigem, particularmente colesteatoma epitimpânico posterior ou de dupla via. A tomografia computadorizada é uma boa modalidade de diagnóstico para fístula de canal semicircular lateral. Independentemente da técnica usada para selar a fístula, é necessário um manejo clínico adequado, uma vez que a perda auditiva neurosensorial pode ocorrer mesmo em pacientes previamente não afetados e alterações significativas na orelha contralateral não são incomuns.

Conflitos de interesse

Os autores declaram não haver conflitos de interesse.

Referências

- Rosito LP, Netto LS, Teixeira AR, da Costa SS. Hearing impairment in children and adults with acquired middle ear cholesteatoma: audiometric comparison of 385 ears. *Otol Neurotol*. 2015;36:1297–300.
- Maranhão AS, Godofredo VR, Penido NO. Suppurative labyrinthitis associated with otitis media: 26 years' experience. *Braz J Otorhinolaryngol*. 2016;82:82–7.
- Smith JA, Danner CJ. Complications of chronic otitis media and cholesteatoma. *Otolaryngol Clin North Am*. 2006;39:1237–55.
- Copeland BJ, Buchman CA. Management of labyrinthine fistulae in chronic ear surgery. *Am J Otolaryngol*. 2003;24:51–60.
- Portier F, Lescanne E, Racy E, Nowac C, Lamblin B, Bobin S. Studies of labyrinthine cholesteatoma-related fistulas: report of 22 cases. *J Otolaryngol*. 2005;34:1–6.
- Hakuba N, Hato N, Shinomori Y, Sato H, Gyo K. Labyrinthine fistula as a late complication of middle ear surgery using the canal wall down technique. *Otol Neurotol*. 2002;23:832–5.
- Yamamoto N, Fujimura S, Ogino E, Hiraumi H, Sakamoto T, Ito J. Management of labyrinthine fistulae in Kyoto University Hospital. *Acta Otolaryngol Suppl*. 2010;563:16–9.
- Ikeda R, Kobayashi T, Kawase T, Oshima T, Sato T. Risk factors for deterioration of bone conduction hearing in cases of labyrinthine fistula caused by middle ear cholesteatoma. *Ann Otol Rhinol Laryngol*. 2012;121:162–7.
- Dornhoffer JL, Milewski C. Management of the open labyrinth. *Otolaryngol Head Neck Surg*. 1995;112:410–4.
- Manolidis S. Complications associated with labyrinthine fistula in surgery for chronic otitis media. *Otolaryngol Head Neck Surg*. 2000;123:733–7.
- Grewal DS, Hathiram BT, Dwivedi A, Kumar L, Sheth K, Srivastava S. Labyrinthine fistula: a complication of chronic suppurative otitis media. *J Laryngol Otol*. 2003;117:353–7.
- Faramarzi AH, Heydari ST, Rusta M. The prevalence of labyrinthine fistula in chronic otitis media surgery in shiraz, southern Iran. *Iran Red Crescent Med J*. 2011;13:582–5.
- Gomaa MA, Abdel Karim AR, Abdel Ghany HS, Elhiny AA, Sadek AA. Evaluation of temporal bone cholesteatoma and the correlation between high resolution computed tomography and surgical finding. *Clin Med Insights Ear Nose Throat*. 2013;23:21–8.
- Sethom A, Akkari K, Dridi I, Tmimi S, Mardassi A, Benzarti S, et al. Preoperative CT Scan in middle ear cholesteatoma. *Tunis Med*. 2011;89:248–53.
- Stephenson MF, Saliba I. Prognostic indicators of hearing after complete resection of cholesteatoma causing a labyrinthine fistula. *Eur Arch Otorhinolaryngol*. 2011;268:1705–11.
- Quaranta N, Liuzzi C, Zizzi S, Dicorato A, Quaranta A. Surgical treatment of labyrinthine fistula in cholesteatoma surgery. *Otolaryngol Head Neck Surg*. 2009;140:406–11.
- Abramson M, Harker LA, McCabe F. Labyrinthine fistula complicating chronic suppurative otitis media. *Arch Otolaryngol*. 1974;100:141–2.
- Ritter FN. Chronic suppurative otitis media and the pathologic labyrinthine fistula. *Laryngoscope*. 1970;80:1025–35.
- Palva T. Treatment of ears with labyrinth fistula. *Laryngoscope*. 1983;93:1617–9.
- Chiossone E. Labyrinthine fistula in cholesteatoma. *Adv Otorhinolaryngol*. 1987;37:128–33.
- Ostri B, Bak-Pedersen K. Surgical management of labyrinthine fistulae in chronic otitis media with cholesteatoma by a one-stage closed technique. *ORL J Otorhinolaryngol Relat Spec*. 1989;51:295–9.
- Smyth GD, Gormley PK. Preservation of cochlear function in the surgery of cholesteatomatous labyrinthine fistulas and oval window tympanosclerosis. *Otolaryngol Head Neck Surg*. 1987;96:111–8.
- Jesic SD, Jotic AD, Babic BB. Predictors for sensorineural hearing loss in patients with tubotympanic otitis, cholesteatoma and tympanic membrane retractions. *Otol Neurotol*. 2012;33:934–40.
- Rosito LP, Teixeira AR, Netto LS, Selaimen FA, da Costa SS. Cholesteatoma growth patterns: are there audiometric differences between posterior epitympanic and posterior mesotympanic cholesteatoma? *Eur Arch Otorhinolaryngol*. 2016;273:3093–9.