




Neotropical Helminthology



RESEARCH NOTE / NOTA CIENTÍFICA

CAPILLARIASIS IN BLACK-CROWNED NIGHT-HERON (*NYCTICORAX NYCTICORAX* LINNAEUS, 1758)

CAPILARIOSE EM SAVACU (*NYCTICORAX NYCTICORAX*)

CAPILARIASIS EN GARZA HUACO COMÚN (*NYCTICORAX NYCTICORAX*)

Sandra Márcia Tietz Marques^{*1}, Bruna Zafalon da Silva¹, Anelise Schuch Boll¹,
Eduardo Almeida Ruivo dos Santos¹ & Marcelo Meller Alievi¹

¹* Faculdade de Veterinária, Universidade Federal do Rio Grande do Sul, Brasil. Av. Bento Gonçalves, 9090, Porto Alegre, RS. CEP: 91540-000. Fone: +55 51 33086136. Fax: +55 51 33087305

ABSTRACT

Black-crowned night-heron *Nycticorax nycticorax* (Linnaeus, 1758) (Aves: Ardeidae) is a cosmopolitan and widely distributed bird. Parasitic infections are among the most common health problems affecting them. This report describes the parasitic treatment in a black-crowned night-heron with capillariasis in the Conservation and Rehabilitation Center of Wild Animals - Preservas/UFRGS. Treatment data are scarce in this species. The animal was free living, coming from the University Campus of UFRGS and was brought to the hospital. *Capillaria* spp. was diagnosed by two coprological methods. The bird was treated with levamisole (20 mg·kg⁻¹, subcutaneous, single dose). This report reflects the importance of treatment due to the pathogenicity of capillariasis and to fill a gap regarding the active principle that presents therapeutic effectiveness.

Keywords: *Nycticorax nycticorax* – Capillaria – helminth – treatment

RESUMO

Nycticorax nycticorax é uma ave da família Ardeidae. É cosmopolita e com ampla distribuição mundial e as infecções parasitárias estão entre os problemas sanitários mais comuns que as afetam. Este relato objetiva descrever o tratamento parasitário em um savacu com capilariose, em internação no Núcleo de Conservação e Reabilitação de Animais Silvestres -Preservas/ UFRGS, Brasil. Dados sobre tratamento são escassos nesta espécie. O animal era de vida livre, proveniente do Campus Universitário da UFRGS e foi trazido ao hospital por populares. *Capillaria* spp. foi diagnosticada por dois métodos coprológicos. A ave foi medicada com levamisole (20 mg·kg⁻¹, subcutânea, dose única). Este relato reflete a importância do tratamento devido a patogenicidade da capilariose e para suprir uma lacuna quanto ao princípio ativo que apresenta efetividade terapêutica.

Palavras-chave: Ardeidae - *Capillaria* - Helminto - Tratamento

INTRODUÇÃO

Savacu (*Nycticorax nycticorax*, Linnaeus 1758) é uma ave Pelecaniforme da família Ardeidae, que apresenta quatro subespécies. É cosmopolita e apresenta ampla distribuição geográfica mundial. No Brasil, esta espécie recebe uma variedade de nomes populares, como garça cinzenta, sabacu, savacu-de-coroa, taquari, taiaçu, socó e goraz (Sick, 1997). Vive em bordas de lagos, lagoas e rios, sendo de hábito noturno e crepuscular. Nos países mais frios é migratória e forma grupos grandes, enquanto nos países tropicais é geralmente solitária. Seus hábitos alimentares, são oportunistas sendo carnívoros alimentando-se de peixes, anfíbios, insetos aquáticos, moluscos, pequenos mamíferos, aves e répteis. A biologia dessa espécie tem sido intensivamente estudada na América do Norte, Velho Mundo, e esporadicamente na América do Sul. Apesar de ocorrer em quase todo o território brasileiro e ser comum nos levantamentos dos ornitólogos, existem poucas informações disponíveis sobre sua biologia (Clements, 2014).

As infecções parasitárias estão entre os problemas sanitários mais comuns que afetam as aves cativas, especialmente em populações de alta densidade (Barnes *et al.*, 1986). Devido ao aumento do risco de exposição, os parasitos podem levar a sérios problemas ou mesmo à morte em aves recentemente levadas ao cativeiro, mantidas por períodos prolongados em alojamentos confinados e estressadas por lesões, doenças ou adaptação a novos ambientes (Smith, 1993; Lacina, 2000; Krone & Cooper, 2002). Ascarídeos, *Eimeria* spp. e *Capillaria* spp. são os mais comumente diagnosticados, causando baixo desenvolvimento, perda de peso, diarreia e morte (Hannon *et al.*, 2016). Como é importante identificar e controlar espécies de parasitos capazes de produzir doenças em aves cativas, existe uma clara necessidade de estudos parasitológicos (Papini *et al.*, 2012).

Baseado na carência de informações sobre tratamentos, essa nota científica tem como objetivo contribuir com informações sobre protocolo parasitário em savacu em internação no Núcleo de Conservação e Reabilitação de Animais Silvestres - Preservas/UFRGS.

MATERIAL E MÉTODOS

O presente relato refere-se a um espécime de savacu (*N. nycticorax*) jovem, encaminhado ao Núcleo de Conservação e Reabilitação de Animais Silvestres (PRESERVAS), do Hospital de Clínicas Veterinárias (HCV) da Universidade Federal do Rio Grande do Sul (UFRGS). O animal de vida livre, proveniente do Campus Universitário da UFRGS, Brasil, foi trazido ao hospital por populares. Ao exame físico o animal apresentava-se magro, com escore corporal de 1,5 (em uma escala de 1 a 5, sendo 1 = caquético e 5 = obeso), com impactação por piche na superfície plantar dos membros pélvicos, presença de fratura segmentar com consolidação óssea no terço distal do úmero direito e dor à palpação do membro afetado. O animal foi internado para estabilização clínica, tratamento da fratura e exames complementares – radiografia, análises hematológicas e bioquímicas e exames parasitológicos fecais. O objetivo da internação foi a realização da cirurgia corretiva da fratura, osteossíntese de úmero e posterior soltura no local onde a ave foi encontrada, próximo ao Campus do Vale da Universidade Federal do Rio Grande do Sul. Durante o período da internação, o animal recebeu alimentação baseada em neonatos de ratos (*Rattus norvegicus* Berkenhout, 1769) oferecidos na água duas vezes por dia. Quando disponível, também foi oferecida dieta à base de peixe. A suplementação nutricional foi realizada após procedimento cirúrgico, com as apresentações comerciais de Aminomix® e Nutralife®.

As amostras fecais para exame parasitológico coletadas da ave foram analisadas no Laboratório de Helmintoses da Faculdade de Veterinária da UFRGS. O material foi processado por dois métodos de diagnóstico: flutuação com solução saturada de cloreto de sódio (densidade=1.20), a técnica de Willis-Mollay e sedimentação espontânea, pela técnica de Hoffmann, Pons e Janer (Hendrix & Robinson, 2014).

RESULTADOS E DISCUSSÃO

O primeiro exame parasitológico diagnosticou na

ave a presença de grande quantidade de ovos de *Capillaria* spp. através dos dois métodos coprológicos (Fig. 1). A ave, que não apresentava sinais clínicos de parasitismo, foi medicada com levamisole na dose de 20 mg·kg⁻¹, por via subcutânea, em dose única. Após 6 dias, outra amostra fecal foi encaminhada para nova avaliação. As fezes foram processadas pelos mesmos métodos e o resultado foi negativo.

O nematódeo *Capillaria* spp. é comum em aves, podendo parasitar a maioria das espécies, incluindo psitacídeos, passeriformes, columbiformes, galiformes e rapinantes (Yabsley, 2009). A capilariose possui grande relevância em medicina veterinária, comprometendo a saúde dos hospedeiros, principalmente quando se aloja no trato gastrointestinal superior, podendo causar massas inflamatórias e placas diftéricas na cavidade oral, além de lesões hemorrágicas na comissura do bico. Dependendo da espécie, podem ser encontradas no intestino, mas também habitam a orofaringe e o papo (Fedynich, 2009; Tompkins, 2009). Dados de ocorrência de capilariose são escassos nesta espécie, entretanto, sua maior relevância está vinculada à parasitoses de caráter zoonótico, relacionadas a infecção de humanos por larvas de *C. philippinensis* (Cross & Basaca-Sevilla, 1991). Estágios larvais e espécimes adultos foram encontrados em *N. nycticorax*, demonstrando sua importância como potencial reservatório para humanos. Alguns estudos apontam a presença de *Capillaria* spp. em outras espécies de aves silvestres, enquanto outros estudos encontram amostras negativas para este parasito em diversas espécies (Krone & Cooper, 2002; Fedynich, 2009; Tompkins, 2009; Papini *et al.*, 2012).

Os ovos de *Capillaria* spp. são bastante resistentes a agentes físicos e químicos dificultando, portanto, o controle ambiental e a efetiva desinfecção de gaiolas e recintos, facilitando a re-infecção, mesmo que o tratamento antiparasitário seja realizado periodicamente (Santos *et al.*, 2011; Santos *et al.*, 2015). A capilariose pode ser difícil de tratar e erradicar, exigindo altas doses de anti-helmínticos (Gomes *et al.*, 2009).

A capilariose é um problema comum em zoológicos e criadouros e uma das causas mais frequentes de morte de ranfastídeos (tucanos e

araçaris) em zoológicos brasileiros. Causa também elevada mortalidade de psitacídeos, é menos freqüente em psitacídeos de estimação e mais comum em galináceos, que estão em contato direto com o piso. Drogas como: mebendazol, fenbendazol, albendazol, levamisol, ivermectina, pamoato de pirantel e praziquantel são usadas, contudo o efeito nem sempre é o esperado. O fenbendazol e o levamisol têm sido utilizados com mais sucesso. Quando a necrose da mucosa intestinal é extensa, o tratamento é normalmente pouco eficiente. A experiência clínica indica que os anti-helmínticos devam ser administrados em doses maiores e por maior período para surtir efeito nos ranfastídeos. A desverminação é mais bem conduzida em sistema de isolamento das aves parasitadas para evitar a reinfecção. A administração de vermífugo só deve ser suspensa após sucessivos exames de fezes negativos, indicando sucesso terapêutico (Cubas & Godoy, 2017).

O PRESERVAS-UFRGS tem utilizado a análise fecal como ferramenta de avaliação parasitológica na sua rotina clínica como forma de conhecer o status sanitário de seus pacientes, objetivando estender o diagnóstico para além do atendimento emergencial e assim promover uma reabilitação mais rápida. Como consequência, o diagnóstico parasitológico ajuda a ampliar o conhecimento da relação hospedeiro-parasito. O estabelecimento de tratamento é de suma importância, tanto em aves domésticas quanto em aves zoológicas, mesmo que alguns agentes sejam chamados de pouco patogênicos. Em medicina de animais de vida livre, a vermifugação e negatização parasitológica é discutível, sendo de maior importância clínica em animais em escores corporais baixos, como esta ave.

Possibilita também traçar estratégias para desinfecção das instalações e ambiente profissional. Os conhecimentos adequados sobre epizootiologia, transmissão, patogenicidade, diagnóstico, tratamento e controle de endoparasitos, bem como a conscientização de preocupações de saúde pública colocadas por aves que abrigam montagens zoonóticas de algumas espécies de parasitos são, portanto, exigidos aos clínicos que trabalham em práticas de animais exóticos ou configurações do zoológico (Gomes *et al.*, 2009; Papini *et al.*, 2012).

Métodos de exames laboratoriais baseados na pesquisa de ovos e oocistos nas fezes de aves domésticas e silvestres devem ser incentivados e realizados a fim de contribuir para o estabelecimento de controle estratégico. As técnicas parasitológicas utilizadas na rotina laboratorial são simples, pouco onerosas e de fácil execução, sendo também uma boa alternativa à

necropsia nos casos em que não há óbitos (Gomes *et al.*, 2009).

Capillaria spp. deve ser incluída na lista de parasitos encontrados em savacu. Este relato reflete a importância do tratamento devido a patogenicidade da capilariose e do risco potencial de transmissão. O tratamento à base de levamisole na dose de 20 mg·kg⁻¹ apresenta efetividade terapêutica em garça-cinza.

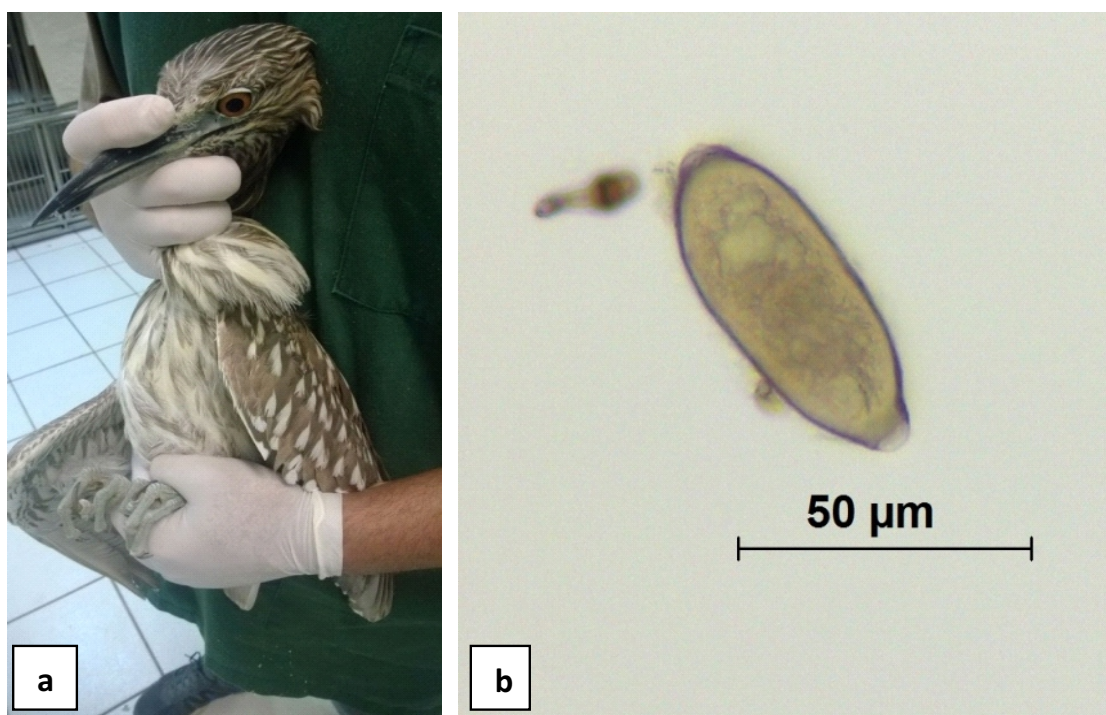


Figura 1. a. Garça-cinza em contenção física para exame clínico; b. Ovo de *Capillaria* spp. (40X).

REFERÊNCIAS

- Barnes, HJ. 1986. *Parasites*. In: Harrison, GJ & Harrison, LR editors. *Clinical Avian Medicine and Surgery*. Philadelphia, USA: W.B. Saunders, pp. 472-485.
- Clements, JF. 2014. *The Clements Checklist of birds of the world*. Cornell: Cornell University Press. Disponível em: <http://www.birds.cornell.edu/clementschecklist/>. Acesso em: 20 ago 2017.
- Cross, JH & Basaca-Sevilla, V. 1991. *Capillariasis philippensis: a fish-borne parasitic zoonosis*. Southeast Asian Journal of Tropical Medicine and Public Health, suppl.: 153-157.
- Cubas, ZS & Godoy, SN. 2017. *Algumas doenças de aves ornamentais*. Disponível em: <http://canarilalmada.com/download/download/Dossierdoencas.pdf>. Acesso em: 10 ago 2017.
- Fedynich, AM. 2009. *Heterakis and Ascaridia* 2009. In: Atkinson, CT, Thomas, NJ. & Hunter, DB. editors. *Parasitic Diseases of Wild Birds*. Oxford, UK: John Wiley &

- Sons, pp. 388-412.
- Hannon, ER, Kinsella, JM, Calhoun, DM Joseph, MB & Johnson, PT. 2016. *Endohelminths in bird hosts from northern California and an analysis of the role of life history traits on parasite richness*. Journal of Parasitology, vol. 102, pp. 199-207.
- Hendrix, CM & Robinson, ED. 2011. *Diagnostic parasitological for veterinary technicians*. Elsevier Health Sciences. 4 ed., pp. 80-83.
- Gomes, FF, Machado, H, Lemos, L Almeida, LLG & Daher, RF. 2009. *Principais parasitos intestinais diagnosticados em galinhas domésticas criadas em regime extensivo na municipalidade de Campos dos Goytacazes, RJ*. Ciência Animal Brasileira, vol.10, pp. 818-822.
- Krone, O & Cooper, JE. 2002. *Parasitic diseases*. In: Cooper, JE editor. *Birds of Prey: Health and Diseases*. 3rd edition. Oxford, UK: Blackwell Science, pp. 105-120.
- Lacina, D & Bird, D. 2000. *Endoparasites of raptors: a review and an update*. In: Lumeij, JT, Remple, D, Redig, PT, Lierz, M & Cooper, JE (Eds). *Raptor Biomedicine III*. Lake Worth, USA: Zoological Education Network, pp. 65-99.
- Papini, R, Girivetto, M, Marangi, Mancianti, MF & Giangaspero, A. 2012. *Endoparasite infections in pet and zoo birds in Italy*. Scientific World Journal. doi:10.1100/2012/253127
- Santos, PMS, Silva, SGN, Fonseca, CF & Oliveira, JB. 2015. *Parasitos de aves e mamíferos silvestres em cativo no estado de Pernambuco*. Pesquisa Veterinária Brasileira, vol. 35, pp. 788-794.
- Santos, T, Oliveira, JB, Vaughan, C & Santiago, H. 2011. *Health of an ex situ population of raptors (Falconiformes and Strigiformes) in Mexico: diagnosis of internal parasites*. Revista de Biologia Tropical, vol. 58, pp. 1265-1274.
- Sick, H. 1997. *Ornitologia Brasileira*. Rio de Janeiro, Nova Fronteira, 862p.
- Smith, SA. 1993. *Diagnosis and treatment of helminthes in birds of prey*. In: Redig, PT, Cooper, JE, Remple, JD, Hunter, DB. (Eds). *Raptor Biomedicine*. Minneapolis, USA: University of Minnesota. Press, pp. 21-27.
- Tompkins, DM. 2009. *Trichostrongylus*. In: Atkinson, CT, Thomas, NJ & Hunter, DB editors. *Parasitic Diseases of Wild Birds*. Oxford, UK: John Wiley & Sons, pp. 316-325.
- Yabsley, MJ. 2009. *Capillarid Nematodes*. In: Atkinson, CT; Thomas, NJ & Hunter, DB editors. *Parasitic Diseases of Wild Birds*. Oxford, UK: John Wiley & Sons, p. 463-497.

Received October 30, 2018.
Accepted January 25, 2018.