

## AÇÃO DA MELATONINA NA INSUFICIÊNCIA HEPÁTICA AGUDA GRAVE EXPERIMENTAL

Maria Eduarda Gonçalves Trindade<sup>1</sup>, Norma Possa Marroni<sup>2</sup>  
<sup>1</sup>Curso de Ciências Biológicas /ULBRA, <sup>2</sup>ULBRA/UFRGS

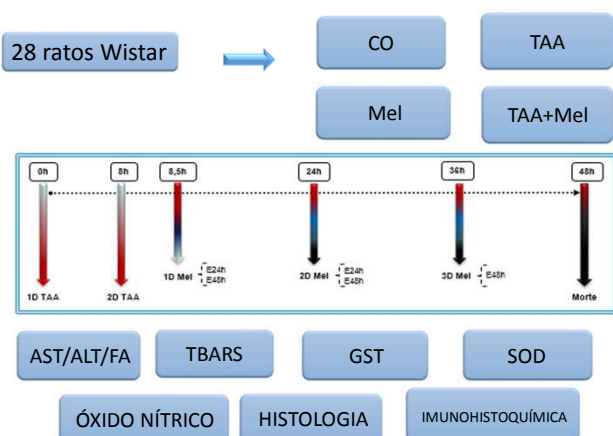
### INTRODUÇÃO

A Insuficiência Hepática Aguda Grave (IHAG) é uma síndrome com alta mortalidade que gera dano na estrutura do fígado. A tioacetamida é um conhecido xenobiótico que pode levar a diversas lesões no tecido hepático de acordo com a dose e o tempo de exposição. Como a produção excessiva de espécies reativas de oxigênio parece ter um papel importante na fisiopatologia da IHAG. Experimentos com antioxidantes podem ser uma opção de novas terapias. A melatonina é uma indolamina lipofílica, sintetizada através da serotonina e derivada do aminoácido triptofano, e é citada em diferentes estudos como potente antioxidante (AOX), atuando na diminuição de radicais livres (RL).

### OBJETIVO

Avaliar o estresse oxidativo em fígado de ratos com Insuficiência Hepática Aguda Grave tratados com melatonina após 48 horas da indução.

### MATERIAL E MÉTODOS



### RESULTADOS

Tabela 1. Concentrações séricas das enzimas hepáticas aspartato aminotransferase (AST), alanina aminotransferase (ALT) e fosfatase alcalina (FA) para o experimento de 48 horas.

Enzimas	CO	CO+Mel	TAA	TAA+Mel
AST (U/L)	35,42 (±6,98)	39,46 (±4,66)	564,92 (±78,45)*	284,23 (±53,48)#
ALT U/L)	24,57 (±3,954)	29,48 (±3,62)	294,36 (±15,39)*	62,34 (±9,45)#
FA (U/L)	16,45 (±1,55)	18,64 (±1,36)	65,34 (±3,46)*	25,64 (±1,79)#

Os dados estão expressos como média (±erro padrão). \*Aumento significativo em relação ao grupo CO e grupo CO+Mel (p<0,001). #Diminuição significativa em relação ao grupo TAA (p<0,05)

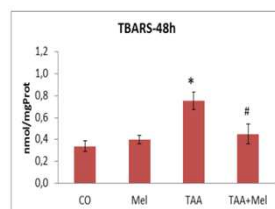


Figura 2: Avaliação da lipoperoxidação no tecido hepático. Os dados são expressos como média±erro padrão. \* Aumento significativo em relação ao grupo CO e grupo Mel (p<0,001). # Diminuição significativa em relação ao grupo TAA (p<0,01).

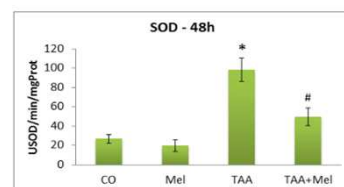


Figura 3: Avaliação da atividade da enzima Superóxido dismutase. Os dados são expressos como média±erro padrão. \* Aumento significativo em relação ao grupo CO e grupo Mel (p<0,01). # Diminuição significativa em relação ao grupo TAA (p<0,01).

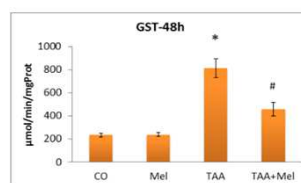


Figura 4: Avaliação da atividade da enzima Glutaciona S-transferase. Os dados são expressos como média±erro padrão. \* Aumento significativo em relação ao grupo CO e grupo Mel (p<0,001). # Diminuição significativa em relação ao grupo TAA (p>0,01).

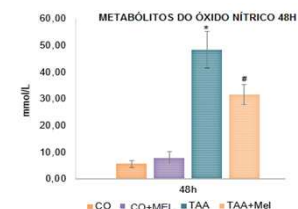


Figura 1: Avaliação dos metabólitos do óxido nítrico grupo TAA apresenta aumento significativo (p<0,01) quando comparado os grupos controles. O grupo TAA + MEL reduziu significativamente (p<0,001) quando comparado ao grupo TAA.

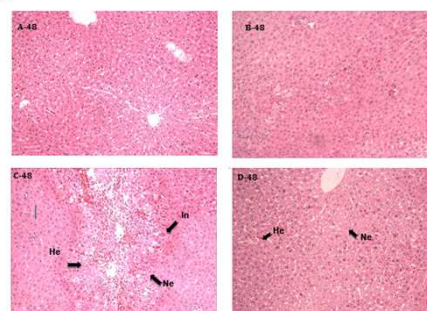


Figura 5: Avaliação histológica do tecido hepático. Coloração HE. Aumento 200x. (A) grupo CO: parênquima hepática normal. (B) grupo melatonina: semelhante ao grupo CO. (C) grupo TAA: presença de necrose e infiltrado inflamatório. (D) Grupo TAA+MEL: re-estruturação do tecido com diminuição da necrose e do

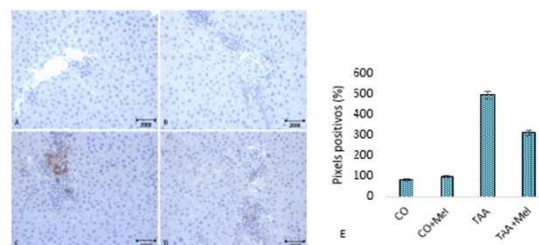


Figura 6: Expressão imunohistoquímica da enzima óxido nítrico sintase induzível (iNOS) em modelo de insuficiência hepática aguda grave (IHAG) após 48 horas de indução com tioacetamida (TAA), no aumento de 200 vezes. (A) grupo CO, (B) grupo CO+Mel, (C) grupo TAA, (D) grupo TAA+Mel, (E) quantificação em % de pixels positivos (\*p<0,001). n=28.

### CONCLUSÃO

A tioacetamida desenvolveu insuficiência hepática aguda grave a julgar pela avaliação da lipoperoxidação, análise da atividade das enzimas antioxidantes e avaliação histológica. A melatonina na dose utilizada restaurou a função hepática e o parênquima hepático. A melatonina parece ser benéfica nesse modelo experimental.