

## SESSÃO ANATOMOCLÍNICA HCPA: TOSSE PRODUTIVA E DISPNEIA

Sérgio Saldanha Menna Barreto<sup>1</sup>, Marcelle Cerski<sup>2</sup>, Andréa Biolo<sup>3</sup> e Tânia Weber Furlanetto<sup>3,4</sup>

### CASO CLÍNICO

Dra. Andréa Biolo (Serviço de Medicina Interna - HCPA): Um homem negro, com 73 anos, procedente de POA, veio à consulta na emergência do HCPA por febre, tosse produtiva e dispnéia progressiva, desde há uma semana. Tinha história de alcoolismo (até meia garrafa de cachaça por dia), tabagismo (63 maços/ano), hipertensão arterial sistêmica e claudicação intermitente, sem tratamento médico. Há um ano sofrera um acidente vascular cerebral, com seqüela motora e visual, a avaliação com Doppler de carótidas mostrou obstrução de 70-80%; a fração de ejeção, estimada com ecocardiografia, foi 80%. O exame físico mostrou um paciente com peso: 48,6 kg, altura: 1,61 m, PA: 200/90 mmHg, FC: 132 bpm, temperatura axilar: 37,6 °C e FR: 48 mpm. Na ausculta pulmonar foram observados estertores crepitantes e murmúrio vesicular rude, na metade inferior do tórax. A oximetria mostrou saturação de O<sub>2</sub> de 76%, com ar ambiente, e 82%, após suplementação de O<sub>2</sub>. O exame radiológico de tórax mostrou consolidações extensas no lobo superior do pulmão esquerdo e pulmão direito (figura 1). O exame bacterioscópico de escarro mostrou flora mista e leucócitos. Outros exames laboratoriais estão contidos na Tabela 1. Foram administrados furosemide, captopril e, após a coleta de exames culturais, ampicilina+sulbactam. O paciente foi transferido para a unidade de tratamento intensivo. No 2° dia da internação, o paciente permanecia febril e havia piorado do ponto de vista respiratório. Foi colocada máscara de Venturi a 60% e o antibiótico foi trocado para

levofloxacina. Houve melhora clínica, mas o paciente permaneceu com febre. No 4° dia da internação, o paciente recebeu alta da UTI. No 5° dia da internação, o paciente relatava dispnéia intensa. A avaliação mostrou uso da musculatura acessória para respirar, turgência jugular, refluxo hepatojugular, redução do murmúrio vesicular pulmonar, FC: 94 bpm, FR: 24 mpm e TA: 160/90 mmHg. Recebeu furosemide e captopril. No 6° dia da internação, houve piora do estado clínico e o paciente apresentou parada cardiorrespiratória, não respondendo às manobras de ressuscitação.

### DISCUSSÃO

Prof. Sérgio Menna Barreto (Serviço de Pneumologia, HCPA): Trata-se de um homem negro de 73 anos, magro, hipertenso, com história de uso de álcool e fumo (63 maços/ano), até há um ano, e vasculopatia arterial. Internou no HCPA por insuficiência respiratória com história de tosse produtiva, escarro amarelado, dispnéia progressiva e febre, desde há uma semana. O aspecto mais importante na avaliação inicial do paciente foi a hipoxemia, com normocapnia e pH sanguíneo normal, caracterizando insuficiência respiratória. A insuficiência respiratória pulmonar pode ser dividida em três tipos, do ponto de vista fisiopatológico:

Tipo 1 – alvéolo-capilar: Apresenta-se com paO<sub>2</sub> baixa e paCO<sub>2</sub> normal ou baixa, pelo estímulo hiperventilatório, na presença de aumento do gradiente alvéolo-capilar.

<sup>1</sup> Serviço de Pneumologia, Hospital de Clínicas de Porto Alegre.

<sup>2</sup> Serviço de Patologia, Hospital de Clínicas de Porto Alegre.

<sup>3</sup> Serviço de Medicina Interna, Hospital de Clínicas de Porto Alegre.

<sup>4</sup> Correspondência: Tânia Weber Furlanetto: Largo Eduardo Zaccaro Faraco - Rua Ramiro Barcelos, 2350 - 90035-003 Porto Alegre, RS - Tel. +55-513332 8324 - www.hcpa.ufrgs.br/revista

Tipo 2 – ventilatório: Há redução da  $paO_2$  e aumento da  $paCO_2$  que são proporcionais, pois o gradiente alvéolo-capilar está normal.

Tipo 3 – misto: apresenta-se com redução da  $paO_2$  e aumento não proporcional da  $PaCO_2$ , pela presença de aumento do gradiente alvéolo-capilar.

No paciente em questão, as gasometrias arteriais caracterizam insuficiência respiratória tipo 1.

São muitas as doenças que podem causar insuficiência respiratória. Inicialmente, revisaremos as doenças relacionadas ao alcoolismo crônico, à hipertensão arterial sistêmica e ao tabagismo, para determinar em que grupo epidemiológico de risco o paciente se enquadrava. Os alcoolistas freqüentemente têm desnutrição e podem apresentar hipoglicemia, hipofosfatemia e hipomagnesemia. A depressão do sensorio predispõe à pneumonia de aspiração, que pode estar associada a abscesso pulmonar e pneumonia por germes Gram negativos e à aspiração de corpo estranho. O fígado pode ser afetado por esteatose, hepatite ou cirrose. O pâncreas pode ser acometido por inflamação aguda ou crônica e, nesse caso, pode levar à má-absorção e diabete melito. Há aumento da prevalência de hipertensão arterial sistêmica, arritmias cardíacas e miocardiopatia. A medula óssea pode estar deprimida, com pancitopenia, macrocitose e linfopenia no esfregaço periférico. Quando o alcoolismo e o tabagismo estão associados, como no presente caso, há aumento da chance de câncer de esôfago e de boca.

A HAS causa insuficiência cardíaca congestiva e se associa a lesões teciduais que podem se manifestar como cardiopatia isquêmica, acidente vascular cerebral, nefropatia e retinopatia. O fato do paciente ter tido acidente vascular cerebral isquêmico aumenta a chance de um novo acidente.

O tabagismo se associa a vários problemas pulmonares. Os mais importantes são o câncer de pulmão, a doença pulmonar obstrutiva crônica (enfisema pulmonar centrolobular e bronquite crônica). Outras doenças intersticiais menos comuns podem ocorrer, como pneumonite intersticial descamativa, granulomatose de células de Langerhans, pneumopatia intersticial associada com bronquiolite respiratória e FPI (?). Outros problemas importantes que ocorrem mais freqüentemente nos tabagistas são o câncer, especialmente o câncer de pulmão, a insuficiência coronariana, causando angina pectoris e infarto do miocárdio, a insuficiência cerebrovascular, as doenças pépticas e as infecções respiratórias. A DPOC caracteriza-se por restrição ao fluxo aéreo e hipoxemia. Os pacientes apresentam dispnéia progressiva e insuficiência respiratória crônica. O quadro respiratório pode tornar-se agudo por infecções ou outros problemas cardiopulmonares que comprometam a respiração. A hipóxia crônica

causa hipertensão pulmonar secundária, acarretando, por vezes, insuficiência cardíaca direita, também chamada de *cor pulmonale*, que pode levar secundariamente à descompensação esquerda.

O conjunto de doenças graves associadas ao tabagismo é importante do ponto de vista epidemiológico. O tabagismo está presente em 85 a 90% dos pacientes com DPOC, 30% dos pacientes com câncer, 25% dos pacientes com doença coronariana e 25% dos pacientes com doença vascular.

O paciente apresentava diagnóstico, no momento da internação, de DPOC, provavelmente pelo tabagismo e alcoolismo e referência a dispnéia, mas não foi possível determinar a limitação ao fluxo aéreo pela espirometria e o radiograma de tórax apresentava anormalidades que impediam a determinação clara de hiperinsuflação. Mas penso que deveria ter DPOC.

No momento da internação apresentava sinais de congestão circulatória compatíveis com o diagnóstico de insuficiência cardíaca. Esse quadro poderia ter sido agravado por anemia, arritmia, infecção, desnutrição, embolia pulmonar e/ou isquemia miocárdica. A infecção pulmonar, provavelmente, foi um fator importante, no caso em questão. O paciente apresentava febre, tosse produtiva, desvio à esquerda no leucograma e anemia. O exame do escarro é importante na identificação dos germes que causam infecção pulmonar, mas nesse caso não foi útil, pois o bacteriológico do escarro mostrou flora mista com contaminação oral. Três hemoculturas foram negativas. A suplementação de  $O_2$  no ar inspirado e a administração de diurético e antibióticos de amplo espectro trouxeram melhora do quadro clínico e do leucograma, com melhora acentuada da hipoxemia. O paciente, no entanto, persistiu com febre e apresentou piora da condição clínica no 5º dia de internação. Quais os fatores mais prováveis que poderiam estar associados à má evolução do paciente? Infecção grave com germes não responsivos aos antibióticos administrados poderiam estar causando infecção, como, estafilococos, legionela e micobactérias. A pneumonia de aspiração, por bactérias anaeróbicas, causando abscesso pulmonar não pode ser excluída. No entanto, revisando os exames radiológicos, vê-se um quadro consolidativo, brônquio-pneumônico difuso, sem evidências de abscesso pulmonar. A presença de linfocitopenia, no dia da internação, sugere infecção crônica, como tuberculose e HIV, mas poderia ser causada tão somente pela desnutrição ou stress. O alcoolismo, como se sabe, aumenta o risco de tuberculose pulmonar.

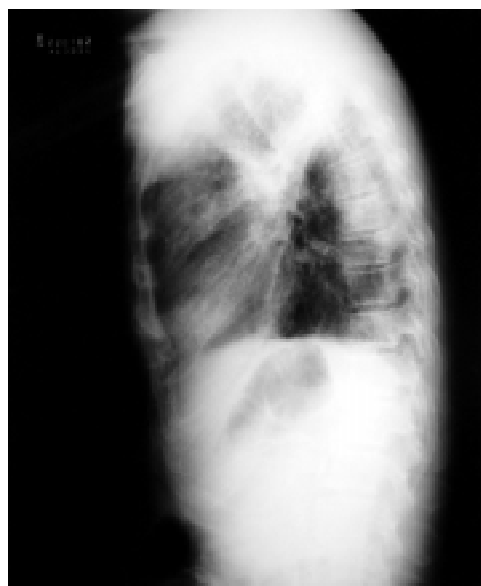Infecção, em fase de melhora, com a associação de um fato novo, pode ter sido a causa dessa evolução. Que evento novo?

A anemia estava muito provavelmente relacionada à desnutrição ou doença crônica, mas não se pode

excluir a possibilidade de sangramento digestivo ou pulmonar. A hipótese de hemorragia digestiva torna-se mais forte pela história de fezes semi-líquidas escuras e queda do hematócrito de 36 % para 25 %, durante a internação. A realização de uma endoscopia digestiva alta, na suspeita de sangramento, é importante do ponto de vista diagnóstica e permite procedimento terapêutico de esclerose de vasos. Outra causa possível da evolução do paciente é o tromboembolismo pulmonar (TEP). Esse é um problema importante em pacientes internados e pode se manifestar como hipoxemia e sobrecarga do coração direito. A probabilidade pré-teste, no caso, é alta, pois temos um paciente acamado, com descompensação do coração direito, que predispõe à trombogênese e pode ser manifestação clínica de TEP. Pode ter contribuído para a evolução do paciente, mas provavelmente não foi o evento que trouxe o paciente ao hospital, pois as manifestações radiológicas são incompatíveis.

Eventos vasculares novos, como infarto agudo do miocárdio, associado à arritmia, ou acidente vascular cerebral (AVC), podem ter contribuído. A presença do infarto agudo do miocárdio, como fator determinante da piora clínica, não pode ser excluída. No entanto, para esse diagnóstico, precisamos de dois dos seguintes dados: dor torácica típica, alterações eletrocardiográficas compatíveis e curva enzimática. Como não contamos com esses dados, não é possível descartar esse diagnóstico. Um novo AVC é pouco provável pelo não surgimento de manifestações neurológicas novas. Os diagnósticos mais prováveis são DPOC, pneumonia bacteriana aspirativa, associada a pneumonia por estafilococo, legionela ou micobactéria, em paciente com hemorragia digestiva alta.

<b>Tabela 1: Dados laboratoriais</b>			
	<b>1º dia (2L/O<sup>2</sup>)</b>	<b>4º dia</b>	<b>5º dia</b>
pH	7,42	7,37	7,53
pCO <sub>2</sub> (mmHg)	40,6	48,6	36,9
CO <sub>2</sub> total (mEq/L)	27,4	27,5	31
paO <sub>2</sub> (mmHg)	47,4	95,4	62,9
Saturação de O <sub>2</sub> (%)	84,6	97	94,3
Hematócrito (%)	36	27	25
Hemoglobina (g/dL)	11,9	9	8,2
Leucócitos (total)	5.120	14.190	14.420
Metamielócitos (%)			1
Bastoados (%)	77	11	0,3
Segmentados (%)	16	77	83
Linfócitos (%)	4	7	5
Uréia (mg/dL)	65	59	46
Creatinina (mg/dL)	1,2	0,9	0,8
Potássio (mEq/L)	3,2	3,6	3,4



**Figura 1:** Radiografias de tórax mostrando consolidações acinares, mais acentuadas no lobo superior direito e cúpula, espessamento de septos, atelectasia à esquerda e enfisema centrolobular.

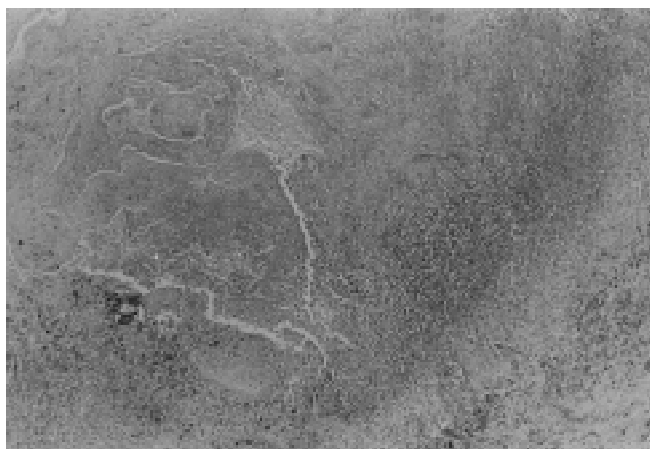## AVALIAÇÃO ANATOMOPATOLÓGICA

Prof<sup>a</sup> Marcelle Reesink Cerski  
(Serviço de Patologia, HCPA)

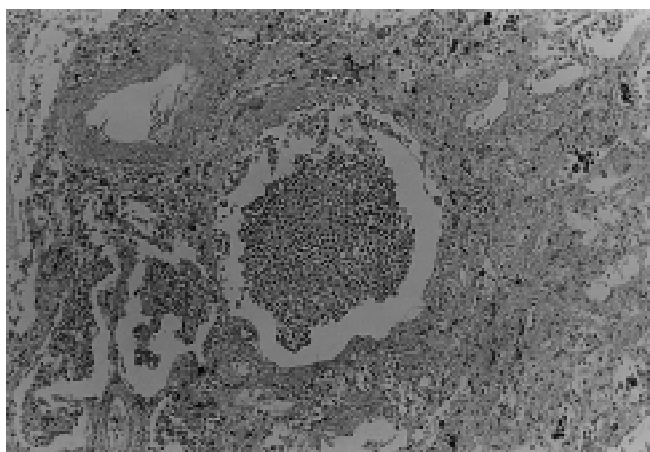
Necropsia realizada em paciente do sexo masculino de 73 anos, apresentando sinais de desnutrição e sem outros achados importantes à ectoscopia. À abertura das cavidades, não havia derrames significativos. O achado mais importante estava localizado nos pulmões, que pesaram em conjunto 1.620,0 g (peso esperado de 1.050,0g a 1.150,0g). A retirada dos pulmões foi dificultada pela presença de aderências pleuro-parietais bilaterais fibrosas e fibrinosas. Ao corte, notamos várias áreas de fibrose de contorno irregular, principalmente em ápices pulmonares, que mediram em média 2,5 cm no seu maior diâmetro. No centro dessas áreas, notamos pequenos focos de necrose, sem, contudo, haver a formação de cavernas. À microscopia, além de fibrose, encontramos focos de necrose caseosa, células epitelióides, linfócitos e células gigantes tipo Langhans. A coloração pelo Ziehl-Nielsen mostrou raros bacilos álcool-ácido resistentes (B.A.A.R). O encontro dessas lesões em múltiplas áreas mostra que o paciente ainda apresentava uma boa resposta imunológica. O processo estava limitado aos pulmões, caracterizando um quadro de tuberculose pós-primária. Os linfonodos regionais

estavam aumentados de volume, e apresentavam, à microscopia, hiperplasia folicular reacional, além de acentuada antracose. O restante do parênquima nos lobos superiores mostrava ainda um quadro de enfisema centrolobular. Nas regiões para-hilares, havia extensas áreas de consolidação, medindo entre 2,5 e 2,8 cm, que, na microscopia, mostraram um quadro de broncopneumonia aguda com denso infiltrado fibrino-purulento. A coloração pelo Gram mostrou bactérias Gram positivas. O paciente apresentava ainda aterosclerose, comprometendo principalmente a aorta, coronárias, artérias cerebrais e vasos do polígono de Willis. O coração pesou 340,0g (peso esperado 300-350,0g) e apresentava hipertrofia ventricular à esquerda. Na microscopia, além da hipertrofia, as fibras cardíacas mostraram vacuolização sarcoplasmática e pigmentação por lipofucsina, denotando sofrimento de fibras cardíacas. O paciente apresentava, ainda, um quadro

de nefroesclerose benigna com hialinização da parede de arteríolas renais, nódulo colóide no istmo da tireóide de 0,7cm no seu maior diâmetro, medula óssea com discreta hiperplasia reacional e edema cerebral. Não encontramos achados macroscópicos referentes a acidentes vasculares cerebrais anteriores. Entretanto, em muitos quadros isquêmicos cerebrais, os achados macroscópicos podem não ser reconhecidos em material de necropsia. O paciente apresentou, ainda, úlcera gástrica aguda em pequena curvatura, medindo 2,3cm, com destruição importante da mucosa e submucosa nesse nível. Não foram identificados fenômenos tromboembólicos terminais ao exame macroscópico. Concluimos estar a doença básica relacionada à tuberculose pulmonar, de evolução lenta e progressiva, acompanhada por broncopneumonia recente de etiologiabacteriana.



Tuberculose pulmonar. Granuloma com necrose caseosa central. HE 5x.



Broncopneumonia aguda. Numerosos cilmeas polimorfo nucleares na luz de alvéolos pulmonares. HE 10x.