

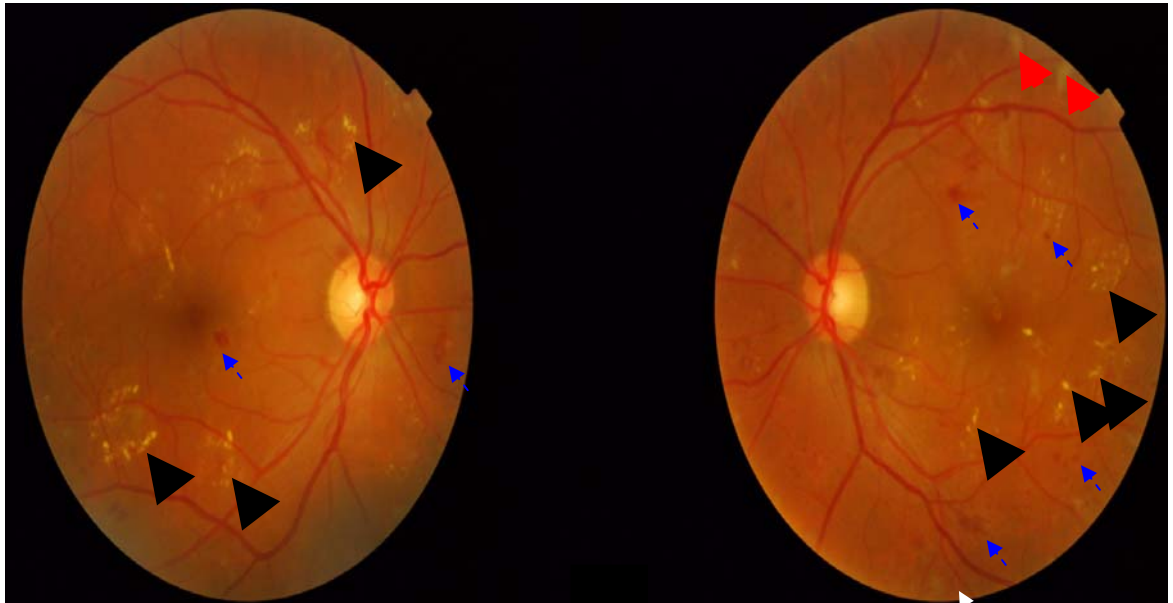
RETINOPATIA DIABÉTICA

DIABETIC RETINOPATHY

Luis Henrique Canani

*Rev HCPA 2010;30(4):450*

---



Paciente masculino, 66 anos. Diabetes melito tipo 2 há 20 anos. Fundoscopia não miátrica (câmara não miátrica TRC-NW8 - TOPCON).

Retinopatia diabética não proliferativa severa. Marcador triangular: exsudatos duros. Setas tracejadas: hemorragias. Setas grandes: exsudatos algodinosos. Setas pequenas: microaneurismas/micro-hemorragias.