

**UNIVERSIDADE FEDERAL DO RIO GRANDE DO SUL
FACULDADE DE VETERINÁRIA
PROGRAMA DE PÓS-GRADUAÇÃO EM CIÊNCIAS VETERINÁRIAS**

**GASTRECTOMIA PARCIAL LAPAROSCÓPICA ASSISTIDA POR
ENDOSCOPIA FLEXÍVEL EM MODELO DE NÓDULO GÁSTRICO EM
CADÁVERES DE CÃES**

Fabiane Reginatto dos Santos

**Porto Alegre
2016**

**UNIVERSIDADE FEDERAL DO RIO GRANDE DO SUL
FACULDADE DE VETERINÁRIA
PROGRAMA DE PÓS-GRADUAÇÃO EM CIÊNCIAS VETERINÁRIAS**

**GASTRECTOMIA PARCIAL LAPAROSCÓPICA ASSISTIDA POR
ENDOSCOPIA FLEXÍVEL EM MODELO DE NÓDULO GÁSTRICO EM
CADÁVERES DE CÃES**

Autora: Fabiane Reginatto dos Santos

**Dissertação apresentada como requisito parcial para
obtenção do grau de Mestre em Ciências Veterinárias
na Área de Morfologia, Cirurgia e Reprodução Animal**

Orientador: Prof. Dr. Carlos Afonso de Castro Beck

Porto Alegre

2016

CIP - Catalogação na Publicação

Reginatto dos Santos, Fabiane

Gastrectomia parcial laparoscópica assistida por endoscopia flexível em modelo de nódulo gástrico em cadáveres de cães / Fabiane Reginatto dos Santos. -- 2016.

46 f.

Orientador: Carlos Afonso de Castro Beck.

Dissertação (Mestrado) -- Universidade Federal do Rio Grande do Sul, Faculdade de Veterinária, Programa de Pós-Graduação em Ciências Veterinárias, Porto Alegre, BR-RS, 2016.

1. estômago. 2. tumores. 3. videocirurgia. I. de Castro Beck, Carlos Afonso, orient. II. Título.

Fabiane Reginatto dos Santos

GASTRECTOMIA PARCIAL LAPAROSCÓPICA ASSISTIDA POR ENDOSCOPIA
FLEXÍVEL EM MODELO DE NÓDULO GÁSTRICO EM CADÁVERES DE CÃES

Aprovada em 23 de março de 2016

APROVADA POR:

Prof. Dr. Carlos Afonso de Castro Beck
Orientador e Presidente da Comissão

Prof. Dr. Emerson Antonio Contesini
Membro da Comissão

Prof. Dr. Marcelo Meller Alievi
Membro da Comissão

Prof. Dr. Maurício Veloso Brun
Membro da Comissão

AGRADECIMENTOS

Agradeço a Deus pela vida e pela saúde.

Agradeço aos meus pais, Oli e Inês, especialmente à minha querida mãe, que acreditou e realizou o meu sonho de criança de ser médica veterinária. Mesmo há alguns quilômetros de distância sei que estão rezando e cuidando de mim todos os dias.

Aos meus irmãos Odolir e Natália e a toda minha família que é tão grande quanto amável, tios, tias, primos (nem poderia citar todos).

À vó “Pina” (*in memorian*) exemplo de mulher trabalhadora e forte que amava os animais, talvez a minha paixão pela veterinária tenha nascido no Pulador/ RS.

Ao meu namorado, amigo e companheiro pra todas as horas, Jonas Graser, obrigada por compreender a vida de veterinária mesmo não sendo um.

As colegas especiais da graduação Bárbara Cavagnolli e Raísa Averbuck que são minhas amigas do peito até hoje e por toda a vida.

Agradeço ao professor Maurício Veloso Brun, por ser um mestre e amigo e por ter me proporcionado a oportunidade de conhecer a videocirurgia ainda no início da graduação.

Agradeço às irmãs que a residência me deu: Simone Bianchi, Letícia Fratini e Verônica Mombach. Agradeço às irmãs que a UFRGS me deu: Gabriela Sessegolo, Simone Scherer.

Agradeço ao Prof. Afonso pela amizade, paciência e confiança. Obrigada por ser orientador no ensino e na vida.

A todo grupo da videocirurgia da UFRGS e ao CNPQ pelo incentivo financeiro.

Especialmente por esse projeto agradeço: Gabriela Sessegolo, Gisele Suprinyak, Simone Scherer, Tatiane Mottin, prof. Afonso, Fábio Viegas (e toda equipe do bloco de ensino e do setor de grandes animais). Agradeço também a cada cão que tornou esse estudo possível.

RESUMO

A videocirurgia é uma especialidade em crescimento dentro da medicina veterinária, muitos trabalhos descrevem suas vantagens em comparação às técnicas convencionais em diversos procedimentos de rotina e experimentais. A maior parte dos trabalhos publicados está relacionada às cirurgias do sistema reprodutor. Outros sistemas, como o gastrointestinal, ainda são pouco explorados. Os tumores de estômago, apesar de incomuns nos animais domésticos, tem maior incidência na espécie canina. Entre eles, os tumores benignos normalmente são pequenos e delimitados, possuem bom prognóstico e a ressecção cirúrgica é considerada o tratamento de eleição. O presente estudo teve como objetivo desenvolver um modelo de nódulo gástrico e avaliar sua ressecção por laparoscopia, assistida por endoscopia flexível. Para o estudo, foram utilizados 10 cadáveres de cães com peso entre 15 e 30 kg. O modelo de nódulo gástrico foi realizado em etapa aberta, através da aplicação de látex líquido entre as camadas muscular e submucosa na região próxima ao cárdia, no fundo gástrico. Com o objetivo de testar o acesso laparoscópico para sua ressecção, foram inseridos cinco portais para passagem do instrumental laparoscópico, sendo a ressecção do nódulo promovida pelo uso de grampeador laparoscópico. Nos dez cadáveres foi possível a formação do nódulo gástrico e sua visualização pela mucosa gástrica, via gastroscopia. A exérese dos nódulos com uso de carga única de 45 mm de comprimento apresentou limitações quanto à oclusão e secção do estômago. Nos três primeiros animais, o tecido excedeu o comprimento da carga resultando na incompleta oclusão do estômago, nos demais, a oclusão foi satisfatória, entretanto para completa exérese do fragmento foi necessário o auxílio de tesoura. O estudo possibilitou a partir do desenvolvimento do modelo de nódulo gástrico uma simulação adequada na ressecção laparoscópica de pequenos tumores com uso de dispositivo de sutura mecânica em conjunto com a endoscopia flexível.

Palavras-chave: estômago, tumores, videocirurgia.

ABSTRACT

The laparoscopic surgery is a growing specialty within veterinary medicine, many papers describe its advantages compared to conventional techniques in various routine and experimental procedures. Most of the published work is related to the surgeries of the reproductive system. Other systems, such as the gastrointestinal, are still poorly explored. Tumors of the stomach, although uncommon in domestic animals, have a higher incidence in the canine species. Among them, benign tumors are usually small and delimited, have good prognosis and surgical resection is considered the treatment of choice. The present study aimed to develop a gastric nodule model and to evaluate its laparoscopic resection, assisted by flexible endoscopy. For the study, 10 cadavers of dogs weighing between 15 and 30 kg were used. The gastric nodule model was performed in the open stage by the application of liquid latex between the muscular and submucosal layers in the region close to the cardia, in the gastric fundus. In order to test the laparoscopic access for its resection, five portals were inserted to pass the laparoscopic instruments, being resection of the node promoted by the use of laparoscopic stapler. In the ten cadavers it was possible to form the gastric node and its visualization through the gastric mucosa, via gastroscopy. Excision of the nodules with a single load of 45 mm in length presented limitations on occlusion and section of the stomach. In the first three animals, the tissue exceeded the length of the load resulting in incomplete occlusion of the stomach, in the others, the occlusion was satisfactory, however for complete exertion of the fragment it was necessary the aid of scissors. The study allowed the development of the gastric nodule model to simulate laparoscopic resection of small tumors using a mechanical suture device in conjunction with flexible endoscopy.

Keywords: stomach, tumors, laparoscopic surgery.

LISTA DE ABREVIATURAS

& - e

cm - centímetros

CO₂ - dióxido de carbono

et al. - e outros

kg - quilograma

L/ min - litro por minuto

mm - milímetros

Ø - diâmetro

SUMÁRIO

1	INTRODUÇÃO	10
2	OBJETIVOS	12
2.1	Objetivo geral	12
2.2	Objetivos específicos	12
3	REVISÃO DE LITERATURA	13
3.1	Videocirurgia no sistema digestório de cães	13
3.2	Neoplasmas do estômago	14
3.2.1	Neoplasmas benignos do estômago	15
3.3	Exames complementares	16
3.4	Tratamento	17
3.5	Técnicas cirúrgicas	18
3.5.1	Gastrectomia parcial	18
3.5.2	Pilorectomia com gastroduodenostomia (Billroth I)	18
3.5.3	Gastrectomia parcial com gastrojejunostomia (Billroth II)	19
3.6	Prognóstico	20
3.7	Modelos experimentais	20
4	ARTIGO	22
	RESUMO	22
	ABSTRACT	23
	INTRODUÇÃO	23
	MATERIAL E MÉTODOS	25
	RESULTADOS E DISCUSSÃO	27
	CONCLUSÃO	32
	COMITÊ DE ÉTICA E BIOSSEGURANÇA	33
	REFERÊNCIAS	33
5	CONCLUSÕES	41
	REFERÊNCIAS	41
	APÊNDICE A - Tabela dos tempos cirúrgicos de cada etapa do estudo	43
	APÊNDICE B - Tabela do tamanho dos nódulos gástricos	44
	ANEXO A - Termo de ciência e aprovação do Setor de Patologia Animal UFRGS	45
	ANEXO B - Termo de aprovação CEUA-UFRGS	46

1 INTRODUÇÃO

Entre os procedimentos gástricos convencionais realizados em cães, a gastrotomia para retirada de corpo estranho e a gastrectomia parcial devido à necrose da curvatura maior, em casos de dilatação-vólvulo gástrica são bem conhecidas. A gastrectomia parcial também está indicada em casos de ulceração ou neoplasia (FOSSUM, 2005).

As neoplasias gástricas apesar de incomuns nos animais domésticos, quando ocorrem, afetam principalmente o cão. Na maioria dos casos a apresentação clínica é tardia, e um tumor extenso envolvendo as camadas mais profundas do estômago é encontrado no momento do diagnóstico (COOPER; VALENTINE, 2002). Nos casos de tumores benignos, a cirurgia pode ser curativa, como nos adenomas gástricos, pólipos adenomatosos e leiomiomas (FOX, 2010; MORRIS; DOBSON, 2001).

Nos casos de tumores delimitados, a gastrectomia parcial ou a remoção por gastrotomia através da ressecção de mucosa realizada por celiotomia mediana ou paracostal (WITHROW, 2007) geralmente apresentam bons resultados (HEAD et al., 2002).

A ressecção em cunha e a ressecção intragástrica da mucosa (KITANO; SHIRAISHI, 2005) são as principais técnicas laparoscópicas para tumores gástricos precoces em humanos e são indicadas no tratamento de tumores menores de dois centímetros, limitados à mucosa gástrica e sem ulceração (BRESCIANI et al. 2004).

Os relatos de cirurgias videolaparoscópicas no trato gastrintestinal descrevem as seguintes vantagens em comparação às técnicas de cirurgia aberta: redução da perda de sangue, menor dor pós-operatória, melhor recuperação da função intestinal, menor tempo de internação, redução do risco de sepse (BAKHTIARI, 2012), reduzida dissecação dos tecidos e menor aderência intra-abdominal (TAVAKOLI, 2007).

Apesar das vantagens em relação aos procedimentos convencionais, as cirurgias laparoscópicas do sistema gastrintestinal ainda são incomuns na medicina veterinária. Em contra partida, cresce o interesse de profissionais e tutores por procedimentos que minimizem o trauma tecidual, a dor e a recuperação pós-operatória de cães e gatos para as diferentes afecções, tornando indispensável o estudo e treinamento da equipe para novas técnicas cirúrgicas.

Nesse sentido, o objetivo deste estudo foi desenvolver um modelo de nódulo gástrico com posterior ressecção por laparoscopia assistida por endoscopia flexível em cadáveres de cães.

2 OBJETIVOS

2.1 Objetivo Geral

Avaliar e descrever a técnica desenvolvida para modelo experimental de nódulo gástrico, assim como avaliar e descrever a gastrectomia parcial laparoscópica assistida por endoscopia flexível com uso de grampeador linear cortante para sua ressecção, em cadáveres de cães.

2.2 Objetivos Específicos

- Avaliar e descrever a técnica desenvolvida para modelo experimental de nódulo gástrico em cadáveres de cães, que auxilie treinamentos posteriores em videocirurgia;
- Avaliar e descrever a técnica laparoscópica e o auxílio da gastroscopia na gastrectomia parcial, em cadáveres de cães com uso de grampeador linear cortante.

3 REVISÃO DE LITERATURA

3.1 Videocirurgia no sistema digestório de cães

As primeiras cirurgias laparoscópicas do sistema digestório em cães são relatadas a partir de 1994 por Soper et al. que descrevem a realização de gastrojejunostomia (Billroth II) laparoscópica com uso de grampeador linear em seis cães utilizados como modelo experimental para posterior realização da técnica na rotina cirúrgica humana. As cirurgias foram realizadas com um total de seis portais, os dispositivos de grampeamento lineares permitiram obstruir e dividir o estômago canino sem vazamento posterior. Os procedimentos duraram em média três horas, não ocorreram complicações trans-operatórias e todos os animais evoluíram bem no pós-operatório imediato. A partir deste trabalho os autores concluíram que a técnica laparoscópica de Billroth II no modelo canino é viável e segura e que a técnica relatada seria aplicável a ressecções gástricas para doença benigna.

Em 1996 Hardie et al. compararam a gastropexia laparoscópica utilizando grampos com a gastropexia linear convencional em relação a formação de aderências em dez cães. As complicações ocorridas durante as cirurgias laparoscópicas incluíram perfurações do baço e estômago e desenvolvimento de enfisema subcutâneo. No mesmo ano Wilson et al. utilizaram a laparoscopia na realização de gastropexia em alça de cinto e compararam com a mesma técnica realizada por laparotomia, em oito cães. A duração das cirurgias não foi significativamente diferente entre os grupos e não ocorreram complicações durante os períodos trans e pós-operatório.

Em 2012 foi descrito por Bakhtiari et al. a comparação das técnicas de cirurgia gástrica em Y de Roux e interposição jejunal por cirurgia vídeo-assistida em 10 cães, onde a ressecção gástrica foi realizada através de procedimento laparoscópico por três portais e a reconstrução por uma das técnicas através cirurgia convencional após ampliação da incisão do primeiro trocar em 5cm.

A gastrotomia laparoscópica foi descrita em 20 cães por Lew et al. (2005) em casos de corpo estranho gástrico, utilizando quatro portais de acesso e comparando a sutura intracorpórea com o uso de grampeador linear. A integridade da anastomose gástrica foi confirmada através de radiografias contrastadas em todos os animais, dois dias após os procedimentos. Após seis semanas de acompanhamento clínico nenhum dos 20 cães demonstrou complicações relacionadas com o procedimento.

A realização de gastrotomia, gastroscopia, gastrectomia e gastrorrafia intracorpórea videolaparoscópica é relatada por Basso et al. (2007) no diagnóstico de gastrite crônica atrófica. Os autores utilizaram três portais para acesso abdominal, com tesoura de Metzenbaum e pinça Maryland foi seccionado um fragmento gástrico abrangendo todas as camadas do órgão para avaliação histopatológica. No local da ferida gástrica foi posicionado o endoscópio rígido para visualização da mucosa que não apresentava rugosidades sendo possível observar aderências disseminadas pela mucosa do corpo do estômago, sugestivo de cicatrização de úlceras gástricas. A síntese foi realizada com padrão de sutura contínua simples intracorpórea, abrangendo todas as camadas do estômago.

Estudos direcionados à medicina humana que utilizaram cães em seus estudos descrevem as seguintes vantagens em comparação com as técnicas de cirurgia aberta: redução da perda de sangue, menor dor pós-operatória, melhor recuperação da função intestinal, menor tempo de internação, redução do risco de sepse (BAKHTIARI, 2012), reduzida dissecação dos tecidos e menor aderência intra-abdominal (TAVAKOLI, 2007). Apesar de apresentarem diversas vantagens em relação aos procedimentos convencionais, as técnicas laparoscópicas no sistema digestório em casos clínicos ainda são incomuns em cães.

3.2 Neoplasmas do estômago

Entre as espécies animais os cães apresentam a maior incidência de neoplasmas gástricos, ainda assim são incomuns comparados à sua incidência em humanos (HEAD et al., 2002), considerados a segunda causa de morte por câncer no mundo (ZILBERSTEIN et al., 2012).

Não há etiologia definitiva para o neoplasma gástrico em cães ou outras espécies domésticas (HEAD; ELSE; DUBIELZIG, 2002). Em humanos, a bactéria *Helicobacter pylori* está associada com carcinoma gástrico e linfoma em seres humanos, mas embora provoque gastrite e ulceração em cães e gatos a sua relação com neoplasmas gástricos é incerta (MORRIS; DOBSON, 2001).

O adenocarcinoma, entre os neoplasmas malignos é o mais comum em cães e representam dois terços dos tumores gástricos nesta espécie (WITHROW, 2007). O leiomiossarcoma, o tumor estromal gastrointestinal (GIST), o linfoma, o tumor de mastócitos, o sarcoma histiocítico também são descritos. Dos neoplasmas benignos

citam-se o adenoma gástrico, os pólipos adenomatosos e os leiomiomas (MORRIS; DOBSON, 2001; FOX, 2010).

Os animais acometidos por neoplasmas gástricos frequentemente apresentam vômitos persistentes ou hematêmese e melena, anorexia e perda de peso também são comuns, alguns animais demonstram dor abdominal epigástrica (MORRIS; DOBSON, 2001).

3.2.1 Neoplasmas benignos do estômago

Pólipos adenomatosos podem ser encontrados em cães, embora raramente provoquem sinais clínicos, pode haver vômito e/ou anorexia se ocorrerem no piloro e causarem obstrução (FOSSUM, 2005).

Outros neoplasmas benignos raramente encontrados em cães são adenomas, lipomas e fibromas (FOSSUM, 2005).

Os leiomiomas são os neoplasmas gástricos benignos mais comuns em cães. Eles tendem a ter um crescimento lento e se originam das células do músculo liso (FOSSUM, 2005). Os nódulos podem ser encontrados em todos os locais do estômago como lesões múltiplas ou solitárias. A localização mais frequente é na junção gastroesofágica, seguida do fundo, cárdia e piloro. Seu tamanho varia desde 0,5 até 24 cm de diâmetro, são redondos ou ovais e apresentam uma fina cápsula, normalmente formam uma protuberância fora da superfície serosa e mantem a mucosa intacta (HEAD; ELSE; DUBIELZIG, 2002).

Geralmente acometem cães com mais de oito anos e a frequência aumenta com o avançar da idade (HEAD; ELSE; DUBIELZIG, 2002). Os machos possuem predisposição para leiomiomas gastrintestinais com predileção para a localização gástrica. Os sinais clínicos de pacientes acometidos incluem inapetência, perda de peso, vômitos, diarreia, poliúria, polidipsia, anemia e hipoglicemia (WITHROW, 2007).

O sistema gastrintestinal é o mais afetado, mas também pode acometer o baço, fígado, sistema geniturinário, espaço retroperitoneal, parede dos vasos e tecido subcutâneo (WITHROW, 2007). Em uma pesquisa realizada entre os arquivos de patologia da Faculdade de Medicina Veterinária da Universidade de Cornell por um período de 20 anos foi feito o levantamento de 309 leiomiomas caninos e quase a metade (162 casos) ocorreu no interior do trato gastrointestinal, o estômago foi o local

mais comum de leiomioma gastrointestinal com 77 casos (COOPER; VALENTINE, 2002).

Nódulos na região do cárdia podem restringir a entrada de alimento no estômago, levando a dilatação do esôfago e regurgitação de alimentos ou podem atuar como uma válvula causando dilatação do estômago. Quando o nódulo sobressai para dentro do lúmen gástrico a mucosa pode tornar-se ulcerada, dando origem a hemorragia e anemia por deficiência de ferro (HEAD; ELSE; DUBIELZIG, 2002). Os leiomiomas gastrintestinais são não invasivos e não ocorre metástase. A excisão cirúrgica do tumor e tecido desvitalizado geralmente é curativa (COOPER; VALENTINE, 2002).

Uma celiotomia mediana ou paracostal (WITHROW, 2007) seguida de gastrectomia parcial ou a remoção por gastrotomia através da ressecção da submucosa geralmente apresenta resultado positivo, com sobrevida pós-operatória de 8 a 24 meses. Histologicamente leiomiomas com margens indistintas não parecem gerar recidiva ou metástase (HEAD; ELSE; DUBIELZIG, 2002).

3.3 Exames complementares

A avaliação sanguínea pode revelar anemia regenerativa devido à hemorragia gástrica, entretanto, pode estar mascarada pela hemoconcentração em função da desidratação. Os níveis de uréia e creatinina podem estar elevados (MORRIS; DOBSON, 2001) e desequilíbrios eletrolíticos como hipocloremia, hipocalemia e alcalose metabólica podem ocorrer em função dos vômitos (NORTH; BANKS, 2009).

A radiografia simples do abdômen normalmente não revela neoplasia gástrica e o contraste positivo com bário ou exame fluoroscópico podem ser necessários. As alterações podem incluir o espessamento gástrico ou ulceração, defeitos de enchimento, perda das rugosidades, atraso no esvaziamento gástrico, redução ou motilidade gástrica anormal em áreas específicas. As radiografias de tórax são necessárias para pesquisa de metástases à distância (MORRIS; DOBSON, 2001).

A ultrassonografia é sensível para detectar neoplasmas de estômago, estes se caracterizam normalmente por ulceração e espessamento da parede gástrica devido ao rompimento das camadas. O exame também é útil para detectar aumento dos linfonodos e avaliar outros órgãos abdominais quanto à presença de metástases (MORRIS; DOBSON, 2001). A punção aspirativa por agulha fina guiada por ultrassom pode ser

útil para o diagnóstico definitivo, no entanto, as biópsias endoscópicas geralmente são preferidas (NORTH; BANKS, 2009).

A gastroscopia é um meio diagnóstico muito útil em casos tumorais e para a obtenção de material para histopatologia (NORTH; BANKS, 2009). As amostras devem ser obtidas independentemente da existência ou não de alterações macroscópicas. O objetivo da biópsia endoscópica é confirmar a natureza de uma lesão e excluir outras doenças que possuam aspecto endoscópico semelhante (JERGENS; WILLARD; DAY, 2011).

Para ser considerada adequada, uma amostra de biópsia deve conter toda a espessura da mucosa e ser suficientemente larga contendo pelo menos três a quatro vilosidades intactas e de preferência contíguas, as que contêm submucosa são preferidas, mas nem sempre é possível obter tecido a este nível, especialmente quando a mucosa é relativamente espessa. (JERGENS; WILLARD; DAY, 2011).

A biópsia cirúrgica pode ser necessária quando a gastroscopia evidenciar a presença de necrose, inflamação e fibrose na mucosa gástrica (NORTH; BANKS, 2009).

3.4 Tratamento

Exceto para o linfoma, a cirurgia é o tratamento de escolha para o câncer gástrico (WITHROW, 2007). A ressecção cirúrgica é indicada para pacientes que não possuam metástases, mas uma ampla excisão local é muitas vezes difícil, aliado a uma reconstrução satisfatória do estômago com adequada funcionalidade pós-operatória. Tumores na curvatura menor são geralmente considerados irressecáveis, enquanto aqueles no fundo ou corpo podem ser ressecados com sucesso. Complicações pós-operatórias são muito mais elevadas com ressecções pilóricas como pilorectomia e gastroduodenostomia (Bilroth I) ou gastrojejunostomia (Bilroth II), estes procedimentos são tecnicamente difíceis e há um risco significativo de lesão iatrogênica do pâncreas, sistema biliar extra-hepático e irrigação sanguínea local (MORRIS; DOBSON, 2001). No momento da cirurgia, uma avaliação cuidadosa do fígado e de todos os linfonodos abdominais deve ser feita para estadiamento (WITHROW, 2007).

O linfoma é o único neoplasma gástrico que pode responder à quimioterapia sistêmica. Se estiver restrito ao estômago e for facilmente operável, a cirurgia será o tratamento de escolha uma vez que a quimioterapia possui potencial risco de perfuração

gástrica, mas se as células tumorais estiverem presentes por toda espessura da parede do estômago pode ocorrer destruição com o tratamento medicamentoso. Para tumor inoperável ou doença generalizada à quimioterapia continua sendo uma opção (MORRIS; DOBSON, 2001).

A radioterapia é raramente utilizada devido à intolerância à radiação de órgãos próximos como fígado e intestino (MORRIS; DOBSON, 2001; WITHROW, 2007).

O uso de anti-eméticos e H₂ antagonistas no tratamento médico de sinais clínicos como o vômito pode melhorar a qualidade de vida em pacientes com tumores irresssecáveis embora a resposta seja durante curto prazo (MORRIS; DOBSON, 2001).

3.5 Técnicas Cirúrgicas

3.5.1 Gastrectomia parcial

A gastrectomia parcial está indicada nos casos de necrose, ulceração ou neoplasma (FOSSUM, 2005). Após determinar a área de ressecção, as bordas saudáveis do estômago são afastadas com suturas de sustentação ou pinças Babcock, para que não ocorra extravasamento do conteúdo gástrico e para ajudar a manipulação gástrica, durante a gastrorrafia. São ligadas as ramificações provenientes dos ramos gástricos curtos e gastroepilóicos que irrigam a área a ser ressecada. A parede gástrica é excisada com bisturi ou tesoura de Metzenbaum. Após a ressecção, a incisão da gastrectomia é ocluída por meio de sutura longitudinal em dupla camada. Aplica-se padrão de sutura contínua ou interrompida simples abrangendo as quatro camadas, com material absorvível. A segunda camada deve ser aplicado à camada seromuscular com padrão invertido de suturas interrompidas, com fio absorvível ou não absorvível (SLATTER, 1998).

3.5.2 Pilectomia com gastroduodenostomia (Billroth I)

A remoção do piloro e gastroduodenostomia são indicadas em casos de neoplasmas, obstrução do escoamento causado por hipertrofia muscular pilórica ou ulceração do trato de escoamento gástrico. Em casos neoplásicos devem-se remover margens de 1 a 2 cm junto com o tecido anormal (FOSSUM, 2005).

Após a identificação do duto biliar comum e dutos pancreáticos aplicam-se suturas de fixação no duodeno proximal e no antro pilórico. O vaso gástrico direito e os dois gastroepilóicos são ligados e as inserções do omento maior e menor são excisados. Pinças de Doyen são utilizadas para ocluir o estômago e o duodeno em seguida, a área do piloro a ser removida deve ser excisada e suas bordas remanescentes são inspecionadas para assegurar que todo tecido anormal tenha sido removido. A anastomose de extremidade com extremidade, de uma ou duas camadas, do antro pilórico com o duodeno deve ser realizada corrigindo-se as disparidades dos lúmens utilizando material de sutura absorvível 2-0 ou 3-0 em padrão contínuo simples, de esmagamento ou interrompido simples (FOSSUM, 2005).

Se ocorrerem danos no duto biliar comum, pode ser necessária uma colecistoduodenostomia ou colecistojejunostomia. Se os dutos pancreáticos forem ligados inadvertidamente, poderá ser necessária suplementação de enzimas pancreáticas no pós-operatório (FOSSUM, 2005).

3.5.3 Gastrectomia parcial com gastrojejunostomia (Billroth II)

O procedimento de gastrectomia parcial com gastrojejunostomia deve ser considerado quando a extensão da lesão não possibilitar a realização de Billroth I (FOSSUM, 2005).

Deve-se certificar que não haja evidências macroscópicas de metástases. Na maioria dos casos devido a extensão das lesões exige-se colecistojejunostomia ou colecistoduodenostomia. Poderá ocorrer insuficiência exócrina e endócrina como resultado da ressecção pancreática ou de um dano grave no suprimento sanguíneo pancreático (FOSSUM, 2005).

Após ressecção do piloro, antro e duodeno proximal suturam-se os cotos do duodeno e antro pilórico com um padrão de sutura em duas camadas com material absorvível 2-0 ou 3-0. Após, uma alça do jejunum proximal deve ser deslocada até o estômago e mantida com suturas de fixação. As camadas seromusculares do estômago e do intestino devem ser suturadas juntas com um padrão contínuo simples e material absorvível 2-0 ou 3-0. Incisões longitudinais de espessura completa no lúmen gástrico e intestinal são realizadas e as camadas mucosa e submucosa de cada órgão são suturadas

em padrão contínuo com material absorvível, da mesma forma que na serosa e camada muscular (SLATTER, 1998).

3.6 Prognóstico

Tempos de sobrevivência altamente variáveis são relatados para neoplasias gástricas. Mesmo com a ressecção cirúrgica o prognóstico para a maioria dos tumores gástricos malignos é pobre, com tempo de sobrevivência de seis meses ou menos devido a recidivas ou metástases. As taxas de sobrevivência para linfoma gástrico também são baixos, pois não costuma responder bem a quimioterapia. Em contraste, os tumores gástricos benignos tem um bom prognóstico e muitas vezes são curadas por ressecção cirúrgica (MORRIS; DOBSON, 2001).

3.7 Modelos experimentais

Os modelos experimentais podem ser definidos como a materialização de uma parte da realidade, portanto devem apresentar uma precisão adequada, por meio de comprovação prévia e também pela demonstração das limitações em relação à realidade que irá representar. O desenvolvimento de modelos experimentais é importante na medida em que auxiliam na compreensão dos fenômenos naturais. Na área médica permitem o melhor conhecimento da fisiologia, da etiopatogenia das doenças, da ação de medicamentos ou dos efeitos das intervenções cirúrgicas. Sua maior importância está relacionada ao respeito à barreira ética de não intervenção primária experimental em seres humanos. Nesse sentido, o modelo experimental deve ser funcionalmente, o mais semelhante possível ao que se objetiva estudar. Existem diversos modelos experimentais descritos. Os modelos experimentais mais utilizados são as culturas de células e tecidos (pesquisa *in vitro*), os animais de laboratório (pesquisa *in vivo*) e os estudos anatômicos, geralmente em cadáveres de seres humanos (FERREIRA; HOCHMAN; BARBOSA, 2005).

Na medicina humana a carcinogênese gástrica experimental é descrita em diversas espécies. Modelos de refluxo duodeno-gástrico (KAMINSKI; KRUEL, 2011) e indução e promoção de carcinógenos (TARSO et al., 2011) foram testados e reproduzidos.

Em estudos de videocirurgia na medicina veterinária são descritos modelos para diferentes afecções e seus tratamentos via laparoscopia, como o desenvolvimento de defeito para hérnia diafragmática (BECK et al., 2004; SOUZA, 2007) e modelo para criptorquidismo abdominal (BECK et al. 2003) entretanto, não foram encontrados estudos descrevendo modelos experimentais para nódulos gástricos e/ou gastrectomia parcial laparoscópica.

4 ARTIGO

Este artigo foi escrito conforme as normas da revista Ciência Rural (INSS 1678-4596)

Gastrectomia parcial laparoscópica assistida por endoscopia flexível em modelo de nódulo gástrico em cadáveres de cães

Laparoscopic partial gastrectomy assisted by flexible endoscopy in a gastric nodule model in dog cadavers

Fabiane Reginatto dos Santos^I Carlos Afonso de Castro Beck^{II}

RESUMO

O presente estudo teve como objetivo desenvolver um modelo de nódulo gástrico em cadáveres de cães e avaliar sua ressecção por laparoscopia, assistida por endoscopia flexível. Para o estudo, foram utilizados 10 cadáveres de cães com peso entre 15 e 30 kg. O modelo de nódulo gástrico foi desenvolvido em etapa aberta, através da aplicação de látex líquido branco entre as camadas muscular e submucosa na região próxima ao cárdia, no fundo gástrico. Para sua ressecção laparoscópica foram inseridos cinco portais para introdução do instrumental laparoscópico, incluindo o uso de grampeador laparoscópico. Nos dez cadáveres foi possível a formação do nódulo e sua ressecção por meio de grampeador linear cortante em etapa laparoscópica. Em sete animais a oclusão do fragmento gástrico com uma carga de 45mm foi satisfatória, em

^IPrograma de Pós-graduação em Ciências Veterinárias (PPGCV), Faculdade de Veterinária (FAVET), Universidade Federal do Rio Grande do Sul (UFRGS), Porto Alegre, RS, Brasil.

^{II}Departamento de Medicina Animal, FAVET, UFRGS, Av. Bento Gonçalves, 9090, bairro Agronomia, 91540-000. E-mail: afonso.beck@ibest.com.br. Autor para correspondência.

três animais o tecido gástrico excedeu a capacidade do grampo, não ocluindo o fragmento por completo. O estudo possibilitou a partir do desenvolvimento do modelo de nódulo gástrico a simulação adequada para ressecção laparoscópica de pequenos tumores com uso de dispositivo de sutura mecânica com auxílio da endoscopia flexível.

Palavras-chave: estômago, tumores, videocirurgia.

ABSTRACT

The present study aimed to develop a model of gastric node in cadavers of dogs and to evaluate their resection by laparoscopy, assisted by flexible endoscopy. For the study, 10 cadavers of dogs weighing between 15 and 30 kg were used. The gastric nodule model was developed in open stage by the application of white liquid latex between the muscular and submucosal layers in the region close to the cardia, in the gastric fundus. For its laparoscopic resection, five portals were inserted to introduce laparoscopic instruments, including the use of laparoscopic stapler. In the ten cadavers it was possible to form the nodule and its resection by means of a linear laparoscopic cutting stapler. In seven animals occlusion of the gastric fragment with a load of 45mm was satisfactory, in three animals the gastric tissue exceeded the capacity of the clamp, not occluding the fragment completely. The study allowed the development of the gastric node model to simulate laparoscopic resection of small tumors using a mechanical suture device with the aid of flexible endoscopy.

Keywords: stomach, tumors, laparoscopic surgery.

INTRODUÇÃO

Entre as espécies animais os cães apresentam a maior incidência de tumores gástricos, ainda assim são incomuns comparados à sua incidência em humanos (HEAD et al., 2002), considerados a segunda causa de morte por câncer no mundo (ZILBERSTEIN et al., 2012).

O adenocarcinoma, entre os tumores malignos é o mais comum em cães e representam dois terços dos tumores gástricos nesta espécie (WITHROW, 2007). O leiomiossarcoma, o tumor estromal gastrointestinal (GIST), o linfoma, o tumor de mastócitos, o sarcoma histiocítico também são descritos. Dos tumores benignos citam-se o adenoma gástrico, os pólipos adenomatosos e os leiomiomas (FOX, 2010; MORRIS & DOBSON, 2001).

Os leiomiomas se originam das células do músculo liso, acometem cães com mais de oito anos podendo cursar com vômitos crônicos e sangramento gastrintestinal, normalmente se apresentam como uma massa saliente para dentro do lúmen gástrico localizados na junção gastroesofágica, fundo, cárdia ou piloro (NORTH & BANKS, 2009; HEAD et al., 2002).

O tratamento de eleição para tumores gástricos localizados é a ressecção cirúrgica (FOX, 2010). Uma celiotomia mediana ou paracostal (WITHROW, 2007) para gastrectomia parcial ou a remoção por gastrotomia através da ressecção da submucosa geralmente apresentam resultado positivo (HEAD et al., 2002).

Os procedimentos por videolaparoscopia na sua maioria possuem vantagens em relação à cirurgia aberta incluindo a rápida recuperação da função intestinal, alta hospitalar precoce e diminuição da dor. Estas vantagens também são aplicadas no tratamento do tumor gástrico, principalmente se detectado precocemente quando a ocorrência de metástases em linfonodos é incomum (KITANO & SHIRAISHI, 2005).

Em humanos as principais técnicas laparoscópicas para tumores gástricos precoces são a ressecção em cunha e a ressecção intragástrica da mucosa (KITANO & SHIRAISHI, 2005), indicadas no tratamento de tumores menores de dois centímetros, limitados à mucosa gástrica e sem ulceração (BRESCIANI et al. 2004).

Na veterinária, em 2012, Lopes relatou a realização de gastropexia profilática assistida por laparoscopia em seis cães. Basso et al. em 2007 relataram a realização de biópsia por gastrectomia videolaparoscópica no diagnóstico de gastrite atrófica em um cão. Apesar das muitas possibilidades diagnósticas e terapêuticas da videolaparoscopia aplicada ao sistema digestório, os relatos ainda são escassos na medicina veterinária.

Desta forma, o presente trabalho foi realizado com o objetivo de desenvolver um modelo de nódulo gástrico com posterior exérese laparoscópica, assistida por endoscopia flexível em cadáveres de cães, descrevendo as técnicas e avaliando cada etapa.

MATERIAL E MÉTODOS

Foram utilizados dez cadáveres de cães provenientes do Setor de Patologia Animal da UFRGS, com peso entre 15 e 30 kg, sem predileção por raça ou sexo e sem antecedentes de cirurgia abdominal recente. Cada cadáver foi descongelado em tanque com água em temperatura ambiente, 24 horas antes do início do procedimento. Não foi realizado qualquer tipo de conservação química nos cadáveres. O procedimento foi dividido em duas etapas sequenciais: 1) formação do nódulo gástrico e 2) gastrectomia parcial laparoscópica assistida por endoscopia flexível. O mesmo cirurgião realizou as duas etapas nos 10 animais do estudo.

Etapa 1: Os cães foram retirados do tanque e secados superficialmente, foi realizada ampla tricotomia, do tórax ao abdômen. O cão foi posicionado em decúbito dorsal com a cabeça direcionada à torre de videocirurgia. Após o posicionamento dos panos de campo, foi realizada celiotomia paracostal esquerda de aproximadamente 10 cm para a formação do nódulo gástrico. O estômago foi tracionado para a aplicação de 0,3mL de látex líquido branco injetados entre as camadas muscular e submucosa do fundo gástrico, mais próximo à região do cárdia. Para essa manobra foi utilizada uma agulha espinhal 22G e seringa de 3 mL. Após a formação do nódulo promoveu-se a medição do mesmo com paquímetro digital. Na sequência do procedimento, o ligamento falciforme foi seccionado e a celiorrafia foi realizada em padrão contínuo simples na musculatura e redução de subcutâneo, utilizando fio náilon monofilamentar 2-0 e ponto interrompido simples na pele utilizando náilon monofilamentar 3-0.

Etapa 2: Para o procedimento laparoscópico os cães foram mantidos no decúbito dorsal. A torre endoscópica foi posicionada ao lado da torre de videocirurgia e a mesa do instrumental ao lado direito da mesa cirúrgica (Figura 1A). O primeiro trocarte (10 mm de Ø) foi inserido pela técnica aberta na linha média, centralizado entre a cicatriz umbilical e a borda do púbis, através deste foi estabelecido o pneumoperitônio com CO₂ medicinal à pressão de 12 mmHg e fluxo de 2L/ min. Em seguida, o endoscópio rígido de 10 mm foi introduzido permitindo a visualização da cavidade abdominal e a introdução dos demais trocartes sob visualização direta. Após a insuflação da cavidade abdominal, dois portais de 5 mm foram inseridos e posicionados na parede abdominal direita e esquerda aproximadamente 1 cm cranial à cicatriz umbilical e em triangulação ao primeiro trocarte. Foi posicionado um quarto trocarte (5 mm Ø) na região epigástrica direita do cão para a utilização do afastador articulado

flexível. Um quinto trocarce (12 mm Ø) foi introduzido na região lateral esquerda do abdômen para inserção do grampeador linear cortante de 12 mm de Ø (Figura 1B).

Após visualização da cavidade abdominal o fígado foi tracionado por meio de um afastador visceral e o nódulo observado por laparoscopia. Em seguida o mesmo foi localizado através do acesso gastroscópico (endoscópio flexível de 13mm de Ø e 1,6m de comprimento previamente posicionado no interior do estômago), (Figura 2A). Com o uso de pinça laparoscópica inserida pelo portal abdominal direito, o nódulo foi pinçado e elevado (Figura 2B), sendo posicionado abaixo dele o grampeador linear (Figura 2C). As margens da mucosa gástrica foram conferidas por meio da visualização endoscópica, com mínima insuflação do estômago, enquanto as margens da serosa foram avaliadas pela laparoscopia. A ressecção do nódulo gástrico ocorreu inicialmente com a aplicação dos grampos de titânio de 3,5 mm de altura e 45 mm de comprimento formando seis linhas alternadas e paralelas de grampos no tecido, posteriormente foi acionada a lâmina que promovia a secção na linha central entre as seis fileiras de grampos (Figura 2D), promovendo ao mesmo tempo a obliteração e secção dos dois segmentos gástricos (porção gástrica remanescente e segmento ressecionado). Os fragmentos seccionados que continham o nódulo foram removidos da cavidade abdominal com auxílio de pinça de apreensão pelo portal de 12mm, na sequencia promoveu-se o aumento da insuflação do estômago através do endoscópio flexível, a fim de identificar possível extravasamento de ar por má oclusão gástrica. Ao fim do procedimento, as incisões de acesso dos trocartes foram suturadas em padrão isolado simples em duas camadas, utilizando náilon monofilamentar 3-0.

RESULTADOS E DISCUSSÃO

Os cadáveres no presente estudo não sofreram qualquer tipo de conservação química, assim como nos estudos de Sena et al. (2000), Nahas & Ferreira (2003) e Oliveira et al. (2005) que utilizaram cadáveres humanos não conservados para procedimentos variados permitindo a execução adequada dos procedimentos propostos.

Com a utilização de cadáveres de cães descongelados foi possível observar que o estômago de quatro cães apresentou uma alteração de coloração, com uma tonalidade mais escura similar ao fígado, entretanto durante sua manipulação, não se mostrou friável, como aconteceu com o fígado, o que dificultou as manobras para seu afastamento. Ainda assim, foi possível realizar os dois procedimentos propostos nos dez animais. Scherer (2009) em seu estudo utilizou cadáveres de cães conservados em solução de Larssen modificada para o treinamento de nefrectomia total laparoscópica e tireoidectomia videoendoscópica e observou alterações quanto à cor, textura e odor de alguns. Assim, cadáveres preparados pela mesma técnica de conservação química diferem entre si quanto às características organolépticas dos tecidos, da mesma forma como observado nos cadáveres congelados.

A criação do nódulo foi dificultada pelo porte médio dos animais e pela localização escolhida no fundo gástrico, mais próximo a região do cárdia. Desta forma, foi necessário tracionar o órgão para acesso e realização do procedimento proposto. A escolha do local para criação do nódulo foi baseada na maior ocorrência destes tumores na região próxima ao cárdia e pela dificuldade do acesso cirúrgico pela técnica convencional de celiotomia mediana ou paracostal em cães de maior porte (KERPSACK & BIRCHARD, 1993).

O modelo de nódulo gástrico desenvolvido a partir da aplicação de látex líquido entre as camadas do estômago criou um nódulo delimitado e ovalado que se assemelha ao descrito para os leiomiomas, como uma massa bem circunscrita, redonda

ou oval e saliente em direção ao lúmen (KERPASCK & BIRCHAD, 1993; HEAD, 2002). O tamanho médio e desvio padrão dos nódulos foi de $13,5 \pm 2,66$ mm de comprimento por $8,7 \pm 0,85$ mm de altura e foram similares aos citados para tumores benignos entre 5 a 10mm (NORTH & BANKS, 2009) e de 5mm até 240mm de diâmetro para os leiomiomas (HEAD et al., 2002).

Tumores benignos do estômago como os leiomiomas são caracterizados por formarem uma protuberância que não atinge a superfície serosa (HEAD et al., 2002) sendo assim, para a ressecção através de cirurgia minimamente invasiva geralmente necessitam do auxílio da endoscopia uma vez que não podem ser visualizados somente por laparoscopia. Desta forma, o modelo de nódulo criado não se igualou aos tumores benignos de ocorrência *in vivo*, uma vez que foi visualizado pela serosa do estômago, com exceção de um caso, onde a visualização laparoscópica não ocorreu, e o nódulo foi visto exclusivamente pelo acesso gastroscópico. Contudo, os nódulos permitiram uma simulação eficiente, devido a sua similaridade na forma e dimensões, tanto na avaliação endoscópica como para a ressecção laparoscópica.

Dos trabalhos descrevendo modelos para tumores gástricos Kaminski & Kruehl (2011) relataram o desenvolvimento de um modelo experimental através de piloroplastia de Finney induzindo refluxo duodenogástrico que atuou como carcinógeno desenvolvendo adenomas e adenocarcinomas em ratos Wistar. Os trabalhos de Tarso et al. (2011) com ratos e Antunes (2012) com primatas não humanos utilizaram o N-Metil-N-nitrosurea (NMU) um composto químico capaz de induzir tumores no estômago e em outros órgãos. Em ambas as espécies este composto provocou alterações neoplásicas no estômago dos animais. Contudo, dos trabalhos citados a criação da neoplasia tinha de forma geral o objetivo de entendimento da patogênese tumoral e não a terapêutica nas espécies testadas, os quais foram realizados *in vivo*.

O posicionamento do cão, da torre de laparoscopia e endoscopia foi semelhante ao descrito por Beltrán et al. (2014) que realizou a ressecção de um nódulo gástrico na região esofagogástrica através de uma abordagem mista por laparoscopia e endoscopia em uma paciente de 37 anos, exceto pelo tamanho dos trocartes e o posicionamento da ótica, que neste estudo foi definida à uma distância média entre a cicatriz umbilical e a borda do púbis (Basso et al. 2004; Brun et al. 2015) e do grampeador, posicionado no abdômen lateral esquerdo do animal. O posicionamento utilizado para os cinco trocartes possibilitou de forma adequada, tanto o acesso para a região do fundo gástrico, como também permitiu afastar o fígado, sendo fundamental para a localização e exérese do nódulo.

O pneumoperitônio foi estabelecido sem a ocorrência de vazamento de CO₂ apesar da incisão abdominal da primeira etapa. Apenas em três animais ocorreu perda de gás no trans-operatório, decorrente da saída acidental dos trocartes durante a manipulação das pinças e em um destes pela válvula do trocar ter permanecido aberta temporariamente. Mesmo assim, não foi observado enfisema subcutâneo, situação que ocorre com alguma frequência em trabalhos utilizando cadelas para ovário-histerectomia laparoscópica (BRUN et al., 2000; MOTTIN, 2014). A não ocorrência de enfisema subcutâneo pode estar relacionada à menor capacidade elástica da parede abdominal nos cadáveres e pelo fato de se ter optado por cães de porte médio/ grande (15 a 30 kg), onde a parede abdominal é mais espessa em comparação com animais menores.

O tempo médio e desvio padrão para a etapa de criação do nódulo foi de 10,4±2,8 minutos e para a gastrectomia laparoscópica foi de 59,20± 16,76 minutos. Em três animais foi necessário realizar lavagem gástrica através da endoscopia devido ao excesso de alimento que prejudicava a visualização da mucosa. Nos pacientes de rotina,

indica-se um jejum prévio de 12 a 18 horas de alimento e de 3 a 4 horas de água como requisito para uma gastroscopia adequada (TAMS & RAWLINGS, 2011). No presente estudo, a endoscopia gástrica foi realizada com todos os animais em decúbito dorsal. Tal posicionamento esteve relacionado à realização concomitante da laparoscopia, porém este posicionamento, mesmo que diferente do convencional, em decúbito lateral esquerdo (TAMS & RAWLINGS, 2011), não trouxe dificuldade para a realização da gastroscopia.

Nos dez casos, após grampear e seccionar o fragmento com uso de grampeador laparoscópico foi necessário completar a exérese com tesoura. Nos primeiros três animais a oclusão do estômago foi incompleta, devido ao tecido gástrico ter excedido o limite do grampeador. Nos demais, mesmo havendo a necessidade de corte auxiliar não ocorreram extravasamentos após insuflação gástrica por endoscopia. A oclusão incompleta no estômago de três animais pode estar relacionada à curva de aprendizado com este tipo de dispositivo, uma vez que os nódulos possuíam tamanhos similares e ocorreu somente nos primeiros procedimentos. Tais intercorrências seriam evitadas com a utilização de cargas de 60 mm de comprimento.

Na cirurgia veterinária do Brasil, o uso de grampeador automático é pouco usual, em contra partida, em outros países já foram utilizados em diferentes procedimentos abdominais e torácicos (LARUE, 1987; TOBIAS, 2007; BELANDRIA et al. 2009). A maioria dos trabalhos referentes ao seu uso no sistema gástrico relatam a realização de gastrectomia parcial (CLARK & PAVLETIC, 1991) e gastropexia (BELANDRIA et al. 2009) no tratamento cirúrgico da síndrome de dilatação vólculo gástrica.

As vantagens na utilização dos grampeadores estão relacionadas ao menor tempo cirúrgico, redução da inflamação, da necrose e contaminação e aplicação precisa

no tecido. No entanto, seu uso também pode trazer complicações como redução do diâmetro luminal, aderências, vazamento ocasionando peritonite e hemorragia. (TOBIAS, 2007).

O tempo cirúrgico médio para a ressecção gástrica com grampeador neste estudo foi de 53 minutos (34 a 91 minutos). Em humanos, Goh et al. (2010) relatou o tempo médio de 118 minutos (25 a 195 minutos) em um levantamento com 14 pacientes submetidos a ressecção laparoscópica de tumores de até 7 cm, com ou sem auxílio de gastroscopia. A comparação entre esses tempos deve levar em consideração as intercorrências cirúrgicas e a necessidade de conversão em pacientes de rotina inexistentes em comparação a um modelo experimental utilizando cadáveres.

Na medicina humana Qiu et al. 2013 fez um levantamento de 69 pacientes submetidos a laparoscopia em associação a endoscopia para o tratamento de tumor estromal gástrico através de ressecção em cunha e ressecção intragástrica e avaliou a viabilidade e segurança dos procedimentos quanto ao tempo cirúrgico, sangramento, complicações e tempo de hospitalização. Dos 69 casos dois apresentaram complicações sem necessidade de conversão, um relacionado a vazamento na linha de sutura e outro devido à hemorragia gastrintestinal, os pacientes receberam alta em média após quatro dias e não houve diferença estatística quanto ao tempo cirúrgico e sangramento entre as técnicas, demonstrando ser uma abordagem segura para tumores localizados. Esses dados reforçam a importância do presente estudo, no intuito de adaptar à medicina veterinária um tratamento cirúrgico atualmente empregado em humanos, nos casos clínicos onde pequenos tumores gástricos estejam presentes.

CONCLUSÃO

O modelo de nódulo gástrico criado a partir deste estudo se mostrou adequado quanto as suas características através da mucosa do estômago. A gastrectomia parcial laparoscópica, assistida por endoscopia flexível foi factível com o uso de cinco portais de acesso e grampeador laparoscópico em cadáveres de cães.

COMITÊ DE ÉTICA E BIOSSEGURANÇA

O estudo foi realizado após ser aprovado pela Comissão de Ética no Uso de Animais (CEUA) da Universidade Federal do Rio Grande do Sul (UFRGS) - sob o número 28949.

REFERÊNCIAS

ANTUNES, S.R. **Avaliação do perfil de metilação e expressão do gene CDH1 em *Cebus apella* como modelo experimental para câncer gástrico.** 2012. 72f. Dissertação – Programa de pós graduação em neurociência e biologia celular, Universidade Federal do Pará.

BASSO, P.C. et al. Cirurgia laparoscópica no diagnóstico de gastrite crônica atrófica seguida de tratamento clínico em cadela: relato de caso. **Arquivo Brasileiro de Medicina Veterinária e Zootecnia**, vol. 59, n.5, p.1205-1210, out. 2007.

BECK, J.A.; SIMPSOM, D.S. Surgical treatment of gastric leiomyoma in a dog. **Australian Veterinary Journal**, v.77, n.3, p. 161-163, mar. 1999. Disponível em: <<http://onlinelibrary.wiley.com/doi/10.1111/j.1751-0813.1999.tb11224.x/pdf>>. Acesso em: 19 jul. 2015. doi: 10.1111/j.1751-0813.1999.tb11224.x

BELANDRIA et al. Gastropexy with an automatic stapling instrument for the treatment

of gastric dilatation and volvulus in 20 dogs. **The Canadian Veterinary Journal**, v. 50, p. 733-740. 2009. Disponível em: <http://www.ncbi.nlm.nih.gov/pubmed/19794869>.

Acesso em: 19 jul. 2015.

BELTRÁN, M. A. *et al.* Resección mixta laparoscópica y endoscópica. **Revista Chilena de Cirurgia**. v. 66, n.6, p.586-591, dez. 2014. Disponível em: http://www.scielo.cl/scielo.php?pid=S0718-40262014000600013&script=sci_arttext.

Acesso em: 05 jan 2016. doi: 10.4067/S0718-40262014000600013

BRESCIANI, C. *et al.* Indicações e técnicas do tratamento laparoscópico do câncer gástrico. **Revista Brasileira de Videocirurgia**, v.2, n.4, p.206-212, out. 2004.

Disponível em: <http://www.sobracil.org.br/revista/rv020204/rbvc020204_206.pdf.>

Acesso em: 12 out. 2015.

BRUN, M. V. *et al.* Ovário- histerectomia em caninos por cirurgia laparoscópica.

Brazilian Journal of Veterinary Research Animal Science. v.37, n. 6, p. 480-485, 2000. Disponível em: <http://www.scielo.br/scielo.php?script=sci_arttext&pid=S1413-95962000000600011.>

Acesso em: 12 out. 2015. doi: 10.1590/S1413-95962000000600011

BRUN, M.V. Cirurgias no aparelho digestório. In: _____. **Videocirurgia em pequenos animais**. Rio de Janeiro: Rocca, 2015. Cap. 17, p.239-244.

CLARK, G.N; PAVLETIC,M.M. Partial gastrectomy with an automatic stapling instrument for treatment of gastric necrosis secondary to gastric dilatation-volvulus.

Veterinary Surgery, v.20, p. 61-68, 1991.

FOX, L.E. Stomach tumors: Tumors of the abdominal cavity. In: Henry, C.J;

Higginbotham, M.L. **Cancer management in small animal practice**. Missouri:

Saunders Elsevier, 2010. Cap. 22, p.249-251.

GOH et al. Impact of the introduction of laparoscopic wedge resection as a surgical option for suspected small/medium-sized gastrointestinal stromal tumors of the stomach on perioperative and oncologic outcomes. **World Journal Surgery**, v.34, n.8, p.1847–1852, ago. 2010. Disponível em: <<http://link.springer.com/article/10.1007%2Fs00268-010-0590-5>>. Acesso em: 05 jan. 2016. doi: 10.1007/s00268-010-0590-5.

HEAD et al. Tumors of the Alimentary Tract. In: Meuten, D.J. **Tumors in domestic animals**. 4ed. Iowa: Iowa State Press, 2002. Cap.8, p.451-461.

KAMINSKI, E.M.F; KRUEL, C.D.P. Gastric carcinogenesis model using Finning pyloroplasty: Experimental study in rats. **Arquivo Brasileiro de Cirurgia Digestiva**, v. 24, n.4, p. 296-304, out. 2011. Disponível em: <http://www.scielo.br/scielo.php?script=sci_arttext&pid=S0102-67202011000400010>. Acesso em: 5 jan. 2016. doi: 10.1590/S0102-67202011000400010.

KERPSACK, S.J.; BIRCHARD, S.J Removal of leiomyomas and other noninvasive masses from the cardiac region of the canine stomach. **Journal of the American Animal Hospital Association**, v. 30, p.500-504. 1993. Disponível em: JOURNAL OF THE AMERICAN ANIMAL HOSPITAL ASSOCIATION acesso em: 5 jan. 2016

KITANO S.; SHIRAIISHI, N. Minimally invasive surgery for gastric tumors. **Surgical Clinics of North America**, v.85, p.151–164, 2005. Disponível em: https://www.researchgate.net/publication/8110224_Kitano_S_Shiraishi_N_Minimally_invasive_surgery_for_gastric_tumors_Surg_Clin_North_Am85151-164_xi.> Acesso em: 05 jan. 2016. doi: 10.1016/j.suc.2004.09.004.

LARUE, S.M. et al. Lung resection using surgical staples in dogs and cats. **Veterinary Surgery**, v.16, p. 238- 240, 1987.

LOPES, A.F. Gastropexia profilática assistida por laparoscopia. 2012. 84f. Dissertação – Mestrado em medicina veterinária, Universidade Técnica de Lisboa.

MORRIS, J.; DOBSON, J. Gastro-intestinal tract. In: _____. **Small animal oncology**. Oxford: Blackwell Science Ltd, 2001. Cap.8, p.127-130.

MOTTIN, T.S. **Ovariohisterectomia laparoscópica híbrida por acesso único e por dois portais em cadelas com até 10 kg de peso corporal**. 2014. 72f. Dissertação (Mestrado em Ciências Veterinárias) – Faculdade de Veterinária, Universidade Federal do Rio Grande do Sul, Porto Alegre, 2014.

NAHAS, F.X.; FERREIRA, L.M. Cadaver as na experimental model to study abdominal wall tension. **Acta Cirurgica Brasileira**, vol.18, p.37-45. 2003. Disponível em: http://www.scielo.br/scielo.php?script=sci_arttext&pid=S0102-86502003001100006 Acesso em: 05 jan. 2016. doi: 10.1590/S0102-86502003001100006.

NORTH, S.; BANKS, T. Tumours of the gastrointestinal tract and associated structures. In: _____. **Introduction to small animal oncology**. Saunders Elsevier, 2009. Cap. 15, p.128-131. 2009.

OLIVEIRA, R.S. et al. Experimental hip arthroscopy model in newborn cadavers. **Acta Ortopédica Brasileira**, v. 13, n.2, p.86-90. 2005. Disponível em: http://www.scielo.br/scielo.php?script=sci_arttext&pid=S1413-78522005000200007 Acesso em 05 jan. 2016. doi: 10.1590/S1413-78522005000200007.

SCHERER, S. **Desenvolvimento de modelo experimental em cadáver de cão conservado com a solução de Larssen modificada para treinamento em videocirurgia: nefrectomia e tireoidectomia**. 2009. 77f. Dissertação (Mestrado em Ciências Veterinárias) – Faculdade de Veterinária, Universidade Federal do Rio Grande do Sul, Porto Alegre, 2009.

SENA, J.I.N. et al. Colecistectomia videolaparoscópica experimental em cadaver humano-70 casos. **Revista do Colégio Brasileiro de Cirurgiões**, v.28, n.2. p.104-108.

Mar. 2001. Disponível em: <http://www.scielo.br/scielo.php?pid=S0100-69912001000200005&script=sci_arttext>. Acesso em: 05 jan 2016. doi: 10.1590/S0100-69912001000200005.

TAMS, T.R. Gastroscopy. In: TAMS, T.R.; RAWLINGS, C. A. **Small Animal Endoscopy**. 3 ed. Missouri: Saunders Elsevier. 2011. Cap. 4. p.97-113.

TARSO, L. et al. O modelo experimental de carcinogênese gástrica induzido por n-methyl-n-nitrosourea em ratos f344 e camundongos c3h é válido para os ratos wistar? **Arquivos Brasileiro de Cirurgia Digestiva**, v.24, p. 55-58. Disponível em:<<http://www.scielo.br/pdf/abcd/v24n1/v24n1a12.pdf>> Acesso em: 12 out. 2015.

TOBIAS,K.M. Surgical Stapling Devices in Veterinary Medicine: A Review. *Veterinary Surgery*, v.36, p. 341-349, 2007. Disponível em: <http://onlinelibrary.wiley.com/doi/10.1111/j.1532-950X.2007.00275.x/full>. Acesso em 5 jan. 2016. doi: 10.1111/j.1532-950X.2007.00275.x.

WITHROW, S.J. Cancer of the gastrointestinal tract: Gastric cancer. In: Withow, S.J; Vail, D.M. **Smal animal clinical oncology**. 4.ed. Missouri: Saunders Elsevier. 2007. Cap.21. p.480-483.

QIU, W.Q. et al. Minimally invasive treatment of laparoscopic and endoscopic cooperative surgery for patients with gastric gastrointestinal stromal tumors. **Journal of Digestive Diseases**, v.14, p.469–473. Disponível em: <<http://www.ncbi.nlm.nih.gov/pubmed/23701957>>. Acesso em: 05 jan. 2016. doi: 10.1111/1751-2980.12076.

ZILBERSTEIN, B. et al. **Gastrectomia videolaparoscópica no tratamento cirúrgico do câncer**. 39º Curso de atualização em Cirurgia do Aparelho Digestivo, Coloproctologia, Trasnplante de Órgãos do Aparelho Digestivo. 2012.

Fig 1 – A) Representação esquemática do posicionamento dos equipamentos, equipe cirúrgica e cão. B) Posicionamento dos trocartes: 1) 10 mm; 2 e 3) 5 mm; 4) 5mm; 5) 12 mm.

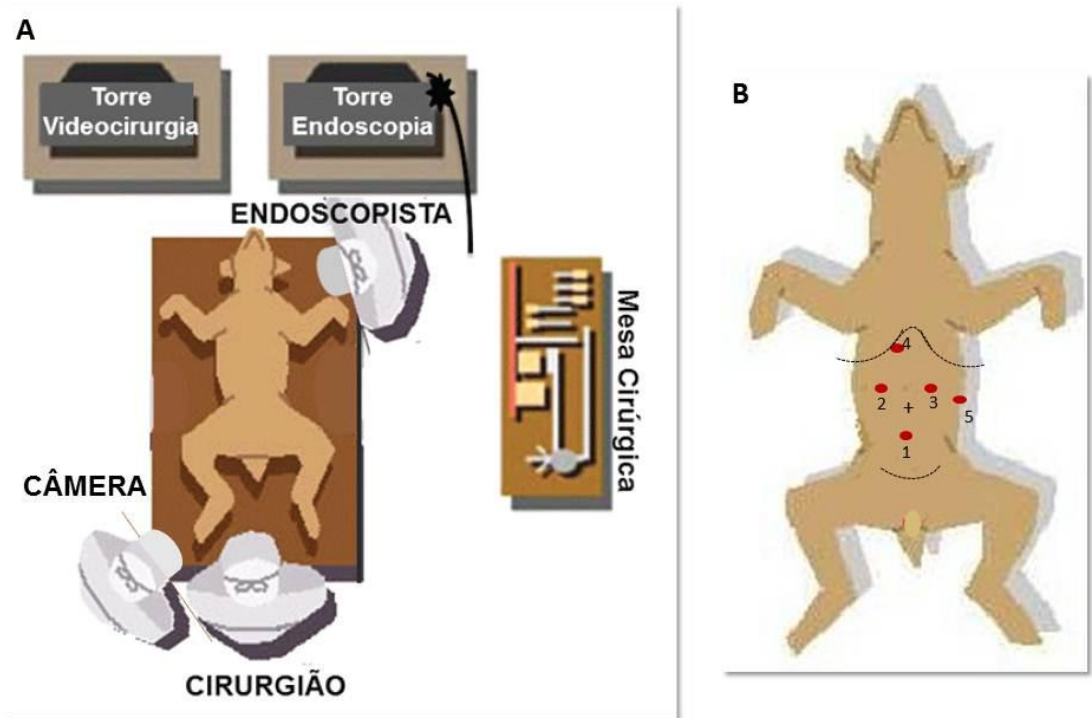
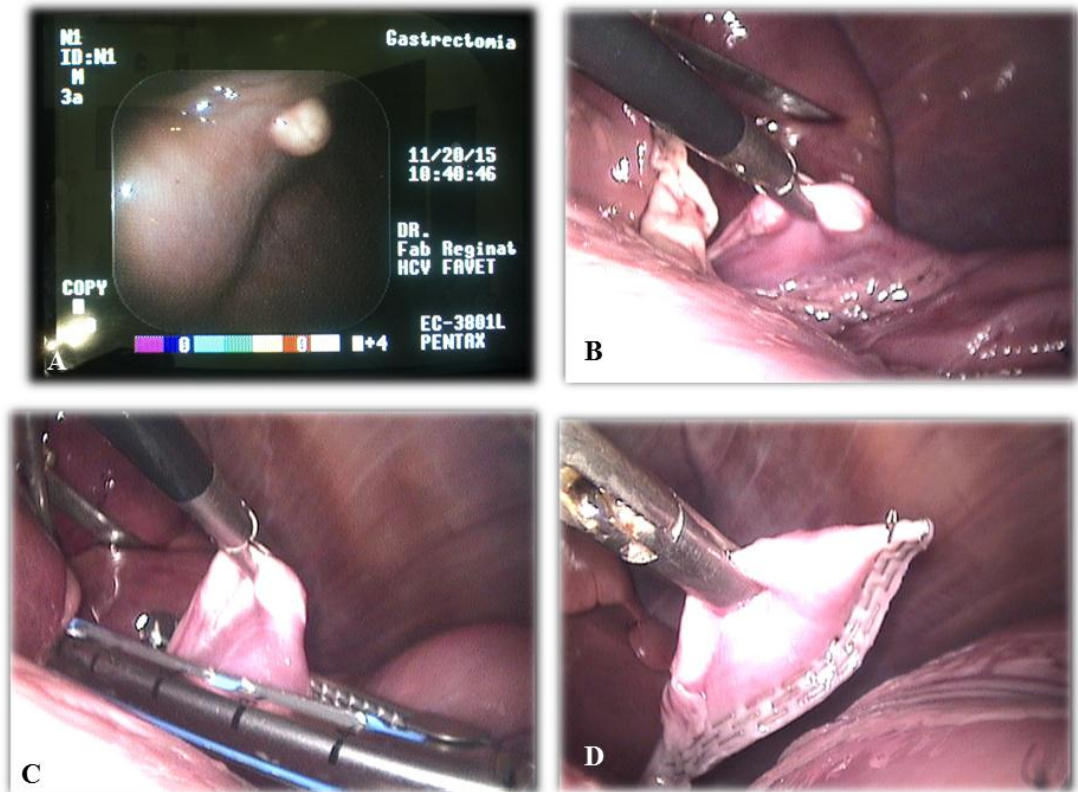


Fig 2 – Imagens do trans-operatório. A) Visão gastroscópica do nódulo. B) Visão laparoscópica do nódulo sendo apreendido. C) Posicionamento do grampeador. D) Fragmento gástrico resseccionado.



5 CONCLUSÕES

- O modelo de nódulo gástrico criado se mostrou adequado em relação ao seu formato e tamanho na mucosa do estômago;

- A gastrectomia parcial laparoscópica de fundo gástrico, assistida por endoscopia flexível foi factível com o uso de cinco portais de acesso e grampeador laparoscópico em cadáveres de cães.

REFERÊNCIAS

- BAKHTIARI J. *et al.* Comparative evaluation of two reconstructive methods following laparoscopic assisted subtotal gastrectomy in dogs. **Bio Med Central Research Notes**. v.5, p. 679, 2012.
- BASSO, P.C. *et al.* Cirurgia laparoscópica no diagnóstico de gastrite crônica atrofica seguida de tratamento clínico em cadela: relato de caso. **Arquivo Brasileiro de Medicina Veterinária e Zootecnia**. v.59, n.5, p.1205-1210, 2007.
- BECK, C.A.C. *et al.* Criotorquidectomia em coelhos: estudo experimental para tratamento laparoscópico. **Ciência Rural**, Santa Maria, v. 33, n.2, p.331-337, abr. 2003.
- BECK, C.A.C. *et al.* Laparoscopia nas hérnias diafragmáticas: estudo experimental em cães. **Ciência Rural**, Santa Maria, v.34, n.6, p. 1849-1955, nov-dez. 2004.
- BRESCIANI, C. *et al.* Indicações e técnicas do tratamento laparoscópico do câncer gástrico. **Revista Brasileira de Videocirurgia**, v.2, n.4, p.206-212, out. 2004.
Disponível em: <http://www.sobracil.org.br/revista/rv020204/rbvc020204_206.pdf>
Acesso em: 12 out. 2015.
- COOPER, B. J.; VALENTINE, B. A. Tumors of muscle. In: MEUTEN, D.J. (Ed). **Tumors in domestic animals**. 4th ed. Iowa: Iowa State Press, 2002. p. 319- 363.
- FOSSUM, T.W. *et al.* Cirurgia do Sistema Digestório. In: ____ **Cirurgia de pequenos animais**. São Paulo: Roca, 2005. p.277- 444.
- FERREIRA, L.M.; HOCHMAN, B.; BARBOSA, M.V.J. Modelos experimentais em pesquisa. **Acta Cirúrgica Brasileira**. São Paulo, vol.20, supl.2. 2005.
- FOX, L.E. Stomach tumors: Tumors of the abdominal cavity. In: Hernry, C.J; Higginbotham, M.L. **Cancer management in small animal practice**. Missouri: Saunders Elsevier, 2010. Cap. 22, p.249-251.
- HARDIE, R.J. *et al.* Biomechanical and histological evaluation of a laparoscopic stapled gastropexy technique in dogs. **Veterinary Surgery**. v.25, n. 2, p. 127-133, 1996.
- HEAD, K.W.; ELSE, R.W.; DUBIELZIG, R.R. Tumors of the Alimentary Tract. In: MEUTEN, D.J. **Tumors in Domestic Animals**. 4. ed. Iowa: Iowa State Press, 2002. p. 451-460.
- JERGENS, A.E.; WILLARD, M.D.; DAY, M.J. Endoscopic Biopsy Specimen Collection and Histopathologic Considerations. In: TAMS, T.R; RAWLINGS, C.A. **Small Animal Endoscopy**. 3. ed. St. Louis: Missouri, 2011. Cap.8. p.293-309.
- KAMINSKI, E.M.F; KRUEL, C.D.P. Gastric carcinogenesis model using Finning pyloroplasty: Experimental study in rats. **Arquivo Brasileiro de Cirurgia Digestiva**, v. 24, n.4, p. 296-304, out. 2011. Disponível em:

<http://www.scielo.br/scielo.php?script=sci_arttext&pid=S0102-67202011000400010>
Acesso em: 5 jan. 2016. doi: 10.1590/S0102-67202011000400010.

KITANO S.; SHIRAISHI, N. Minimally invasive surgery for gastric tumors. **Surgical Clinics of North America**. v.85, p.151–164, 2005. Disponível em: https://www.researchgate.net/publication/8110224_Kitano_S_Shiraishi_N_Minimally_invasive_surgery_for_gastric_tumors_Surg_Clin_North_Am85151-164_xi.> Acesso em: 05 jan. 2016. doi: 10.1016/j.suc.2004.09.004.

LEW M.; JALYNSKI M.; BRZESKI W. Laparoscopic removal of gastric foreign bodies in dogs – comparison of manual suturing and stapling viscerosynthesis. **Polish Journal of Veterinary Sciences**. vol. 8, n. 2, p. 147-153, 2005.

MORRIS, J.; DOBSON, J. Gastro-intestinal tract. In: _____. **Small animal oncology**. Oxford: Blackwell Science Ltd, 2001. Cap.8, p.127-130.

NORTH, S.; BANKS, T. Tumours of the Gastrointestinal Tract and Associated Structures. In: ____ **Introduction to Small Animal Oncology**. China: Elsevier. 2009. p. 128-131.

MATTHIESEN, D.T. Ostrução Crônica e Esvaziamento Gástrico. In: SLATTER D. **Manual de cirurgia de pequenos animais**. Manole: São Paulo, 1998. Cap. 43. P.682-719.

SOPER, N. J. *et al.* Laparoscopic Billroth II gastrectomy in the canine model. **Surgical Endoscopy**. v.8, p. 1395-1398, 1994.

SOUZA, D. B. **Técnica de correção videolaparoscópica da ruptura diafragmática induzida experimentalmente em cães: (Canis familiaris)**. 2007. 56f. Dissertação (Mestrado em Produção Animal) – Centro de Ciências e Tecnologias Agropecuárias da Universidade Estadual do Norte Fluminense. 2007.

TAVAKOLI, A.; BAKHTIARI, J.; KHALAJ, A. Clinical evaluation of two suture pattern techniques in laparoscopic gastrojejunostomy in dog. **Iranian Journal of Veterinary Surgery (IJVS)**. v.2, n. 2, p. 39-45, 2007.

ZILBERSTEIN, B. *et al.* **Gastrectomia videolaparoscópica no tratamento cirúrgico do câncer**. 39º Curso de atualização em Cirurgia do Aparelho Digestivo, Coloproctologia, Transplante de Órgãos do Aparelho Digestivo. 2012.

WITHROW, S. J. Cancer of the Gastrointestinal Tract. In: WITHROW, S. J.; VAIL, D.M. **Small Animal Clinical Oncology**. 4. ed. Missouri: Elsevier, 2007. p. 480-483.

APÊNDICE A – Tabela dos tempos cirúrgicos de cada etapa do estudo

Tabela 1 – Tempo cirúrgico, média e desvio padrão de cada etapa.

nº do animal no estudo	Tempo etapa 1 Criação do nódulo (minutos)	Tempo etapa 2 Gastrectomia laparoscópica (minutos)
1	15	91
2	12	55
3	7	45
4	9	35
5	13	74
6	9	40
7	7	65
8	11	62
9	8	57
10	13	68
Média	10,4	59,2
Desvio padrão	2,8	16,76

APÊNDICE B – Tabela do tamanho dos nódulos gástricos

Tabela 2 – Tamanho, média e desvio padrão dos nódulos gástricos.


nº do animal no estudo	Comprimento do nódulo (mm)	Altura do nódulo (mm)
1	11,4	8,5
2	12,6	8,4
3	15,0	9,1
4	10,5	7,5
5	12,3	8,5
6	17,6	10,7
7	13,4	8,8
8	17,7	8,3
9	14,5	9,4
10	10,3	8,2
Média	13,5	8,7
Desvio padrão	2,66	0,85

ANEXO A – Termo de ciência e aprovação do Setor de Patologia Animal UFRGS

UNIVERSIDADE FEDERAL DO RIO GRANDE DO SUL
FACULDADE DE VETERINÁRIA

TERMO DE CIÊNCIA E APROVAÇÃO

Vimos por meio deste, informar que o projeto de pesquisa intitulado: "GASTRECTOMIA LAPAROSCOPICA COM O USO DE GRAMPEADOR LINEAR CORTANTE, AUXILIADA POR ENDOSCOPIA FLEXIVEL EM MODELO DE TUMOR GASTRICO EM CADAVERES DE CAES.", sob o nº28949, desenvolvido pela mestranda Fabiane Reginatto dos Santos e, sob orientação, do professor Doutor Carlos Afonso de Castro Beck, utilizará cadáveres de cães de descarte oriundos do setor de Patologia da FAVET/UFRGS.





Prof. Dr. David Driemeier

Docente Responsável pelo Setor de Patologia da FAVET/UFRGS

Porto Alegre, 08 de junho de 2015.

ANEXO B – Termo de aprovação CEUA-UFRGS

	U F R G S UNIVERSIDADE FEDERAL DO RIO GRANDE DO SUL	PRO-REITORIA DE PESQUISA Comissão De Ética No Uso De Animais	
---	--	--	---

CARTA DE APROVAÇÃO

Comissão De Ética No Uso De Animais analisou o projeto:

Número: 28949
Título: GASTRECTOMIA LAPAROSCOPICA COM O USO DE GRAMPEADOR LINEAR CORTANTE, AUXILIADA POR ENDOSCOPIA FLEXIVEL EM MODELO DE TUMOR GASTRICO EM CADAVERES DE CAES.

Vigência: 01/07/2015 à 02/03/2016


Pesquisadores:

Equipe UFRGS:

CARLOS AFONSO DE CASTRO BECK - coordenador desde 01/07/2015
LUCIANA BRANQUINHO QUEIROGA - Aluno de Doutorado desde 01/07/2015
Tatiane da Silva Mottin - Aluno de Doutorado desde 01/07/2015
Simone Passos Bianchi - Aluno de Doutorado desde 01/07/2015
Fabiane Reginatto dos Santos - Aluno de Mestrado desde 01/07/2015

Comissão De Ética No Uso De Animais aprovou o mesmo , em reunião realizada em 14/09/2015 - Sala 323 - Prédio do Anexo I da Reitoria - Campus Centro - Porto Alegre - RS, em seus aspectos éticos e metodológicos, para a utilização de 10 cadáveres de cães, provenientes do Setor de Patologia da FAVET/UFRGS com peso corporal de 10 a 30 kg, de acordo com os preceitos das Diretrizes e Normas Nacionais e Internacionais, especialmente a Lei 11.794 de 08 de novembro de 2008, o Decreto 6899 de 15 de julho de 2009, e as normas editadas pelo Conselho Nacional de Controle da Experimentação Animal (CONCEA), que disciplinam a produção, manutenção e/ou utilização de animais do filo Chordata, subfilo Vertebrata (exceto o homem) em atividade de ensino ou pesquisa.

Porto Alegre, Segunda-Feira, 16 de Novembro de 2015



BRUNO CASSEL NETO
Vice Pró-Reitor de Pesquisa