Universidade Federal do Rio Grande do Sul
Faculdade de Medicina
Programa de Pós-Graduação em Ciências Pneumológicas

Alexandra Flávia Gazzoni

Diagnóstico histopatológico da criptococose

Porto Alegre, 2007

Autorizo a reprodução e divulgação total ou parcial deste trabalho, por qualquer meio, convencional ou eletrônico, para fins de estudo e pesquisa, desde que citada a fonte.

FICHA CATALOGRÁFICA

G291d Gazzoni, Alexandra Flávia

Diagnóstico histopatológico da criptococose / Alexandra Flávia Gazzoni ; orient. Luiz Carlos Severo. – 2007.
101 f. : il. color.

Dissertação (mestrado) - Universidade Federal do Rio Grande do Sul. Faculdade de Medicina. Programa de Pós-Graduação em Ciências Pneumológicas. Porto Alegre, BR-RS, 2007.

1. Criptococose 2. *Cryptococcus* 3. Diagnóstico 4. Patologia I. Severo, Luiz Carlos II. Título.

NLM: WC 475

Catalogação Biblioteca FAMED/HCPA

Alexandra Flávia Gazzoni

Diagnóstico histopatológico da criptococose

Dissertação pra obtenção do título de Mestre apresentada `a Universidade Federal do Rio Grande do Sul, Faculdade de Medicina, Programa de Pós-graduação em Ciências Pneumológicas .

Orientador: Dr. Luiz Carlos Severo

Porto Alegre, 2007

"É mais fácil obter o que se deseja com um sorriso do que à ponta de espada"

"Eu aprendi que para se crescer como pessoa é preciso me cercar de gente mais inteligente do que eu"

William Shakespeare

Agradeço e dedico este trabalho

Aos meus pais LEDA e ALBERTO
Que com muito amor e dedicação nortearam minha formação pessoal.
Pelo incentivo e compreensão, auxiliando-me nos momentos difíceis e ajudando-me a alcançar mais este objetivo.

Ao meu irmão MATEUS pelo constante apoio e incentivo, sempre que precisei.

Muito Obrigada

Agradecimento Especial

Ao professor Dr. Luiz Carlos Severo, meu orientador, sempre transmitindo seus conhecimentos com muita sabedoria, seriedade e profissionalismo; além do constante incentivo, encorajando-me a novas descobertas;

"Se eu vi mais longe, foi por estar de pé sobre ombros gigantes"

Issac Newton

Agradeço ainda

A todos os professores do Centro Universitário Feevale pelos ensinamentos dispensados durante toda a minha formação de biomédica; em especial às professoras Ms. Elen Luci Fontoura Bastos, Ms. Simone Picolli e a bioq. Fairus Nasralla, que sempre me incentivaram durante a graduação;

"A gratidão é o único tesouros dos humildes"

William Shakespeare

A todos os funcionários do Laboratório de Micologia e Patologia do Hospital Santa Rita pelo auxílio na concepção e condução deste trabalho.

"Quero, um dia, poder dizer às pessoas que nada foi em vão… que o AMOR existe, que vale a pena se doar às amizades a às pessoas, que a vida é bela sim, e que eu sempre dei o melhor de mim… e que valeu a pena"

Luis Fernando Veríssimo

LISTA DE FIGURAS

Figura 1. 48

Figura 2 48

Figura 3. 49

Figura 4..... 50

Figura 5.....50

Figura 6..... 51

Figura 7 51

Figura 8 52

Figura 9. 52

Figura 10. 53

Figura 11 53

Figura 12.....54

Figura 13.....54

Figura 14 55

Figura 15.....56

Figura 16 57

Figura 17. 57

Figura 18 58

Figura 19.....59

Figura 20. 60

Figura 21 61

Figura 22 62

Figura 23..... 63

Figura 24.....64

Figura 25..... 65

Figura 26 65

Figura 27 66

LISTA DE TABELAS

Tabela 1 –.....25

Nótula histórica - comentários sobre principais achados na criptococose.....25

Tabela 2 –.....38

Fatores de virulência associados a parede celular e a cápsula dos agentes fúngicos 38

Tabela 3 –.....38

Mecanismos de fuga das defesas do hospedeiro 38

Tabela 4 –.....67

Características micromorfológicas nas lesões por *Cryptococcus* capsulado 67

Tabela 5 –.....68

Características micromorfológicas nas lesões por *Cryptococcus* deficiente de cápsula 68

LISTA DE SIGLAS E ABREVIATURAS

Aids - Síndrome da Imunodeficiência Adqurida

CDCN - *Cryptococcus neoformans* não-capsulado

DST - Doença Sexualmente Transmissível

FM - Fontana-Masson

FM/MM - Fontana-Masson/Mucicarmim de Mayer

GMS - Gomori methenamine silver

GalXM - Galactoxilomanana

GXM - Glucuroxilomanana

HAART - Highly active antiretroviral therapy

HLA-DR – Human Leucocyte Antigen

H&E - Hematoxilina-Eosina

HIV - Vírus da Imunodeficiência Humana

IL - Interleucina

IL 1β - Interleucina beta tipo 1

MATT - Matting-type

MP - Manoproteína

MM - Mucicarmim de Mayer

SNC - Sistema Nervoso Central

TNFα - Fator de Necrose Tumoral–alfa

Obs.: Algumas abreviaturas, devido ao seu uso consagrado, foram mantidas de acordo com o original na língua inglesa.

RESUMO

GAZZONI, A. F. Diagnóstico histopatológico da criptococose. 2007. 101f. Dissertação (Mestrado) – Programa de Pós-Graduação em Ciências Pneumológicas, Universidade Federal do Rio Grande do Sul, 2007.

Freqüentemente, não é possível o isolamento do agente infeccioso em cultivo apropriado, devido à rotina de colocar os fragmentos de tecido em formalina. Isso ocorre porque esse procedimento provoca a morte das estruturas fúngicas, restringindo o diagnóstico aos achados micromorfológicos da histopatologia. Dessa forma, a identificação dos microrganismos aos cortes torna-se um importante meio de avaliação para o estabelecimento do diagnóstico da criptococose. **Objetivos:** descrever as características histopatológicas da criptococose por meio dos métodos histoquímicos de Hematoxilina-Eosina (H&E), Gomori-Grocott (GMS), Mucicarmim de Mayer, Fontana-Masson (FM) e a técnica Fontana-Masson/Mucicarmim de Mayer (FM/MM), a fim de diferenciar o *Cryptococcus*, quando da existência de possibilidade da infecção pelo fungo deficiente de cápsula. **Métodos:** no estudo, foram confeccionadas e analisadas setenta e nove (79) lâminas contendo fragmentos de tecido pulmonar com diagnóstico prévio da criptococose. Foram avaliados os seguintes aspectos: presença de reação tecidual e fagocitose ao H&E; existência de espaço claro indicativo de cápsula e brotamentos no GMS; presença ou ausência de material polissacarídico capsular no MM; evidência de melanina na parede celular fúngica no FM; presença de material polissacarídico capsular e de melanina na parede celular fúngica, simultaneamente ou não no FM/MM. **Resultados:** na linhagem deficiente de cápsula, o H&E revelou presença de reação tecidual granulomatosa com necrose, células gigantes e fagocitose; na linhagem capsular, ausência de reação inflamatória com a presença de estruturas exibindo halo claro perinuclear. Na linhagem deficiente de cápsula, o GMS detectou a presença de elementos fúngicos corados, na cor negra, e estruturas de tamanho pequeno sem espaço claro circundante, com disposição, ora intracelular, ora extracelular; na linhagem capsular, as leveduras apresentaram espaço claro circundante, indicando a presença de cápsula e brotamentos únicos ou múltiplos com estreita base de crescimento. Na linhagem deficiente, o MM detectou estruturas fúngicas fracamente reativas para cápsula; na linhagem capsular, as leveduras exibiram grande cápsula

evidenciou estruturas fúngicas contendo melanina na parede celular. Na linhagem deficiente de cápsula, o FM/MM apresentou elementos fúngicos corados somente pela técnica de Fontana-Masson, evidenciando melanina na parede celular fúngica; não houve simultaneidade com Mucicarmim de Mayer. Na linhagem capsular, pela técnica de Mucicarmim de Mayer, as leveduras apresentaram espessa cápsula polissacarídica de cor magenta, com simultânea evidência de melanina na parede celular fúngica detectada pela técnica de Fontana-Masson. **Conclusões:** a técnica combinada permitiu a identificação de um maior número de microrganismos do que as técnicas individuais. A criptococose exibe reatividade em vários métodos histoquímicos, incluindo as colorações especiais de Fontana-Masson e de Mucicarmim de Mayer. A utilização dessas colorações, em conjunto, possibilita a identificação laboratorial do *Cryptococcus*.

Palavras-chaves: Criptococose, *Cryptococcus*, Diagnóstico histopatológico.

ABSTRACT

GAZZONI, AF. Histophatological diagnosis of the cryptococosis. 2007. 101 f. Dissertação (Mestrado) – Programa de Pós-Graduação em Ciências Pneumológicas, Universidade Federal do Rio Grande do Sul, 2007.

Frequenty, the isolation of the infectious agent in appropriate culture is not possible, by the fact routine place the histologic sections in formalin. This procedure leads to death of the fungal structures, what restricts the diagnosis to the mycromorphology findings of the histopathology. Therefore, the identification of the fungal agents in the histologic sections becomes an important way to establish the diagnosis of cryptococosis. **Objectives:** Describe histopathogical characteristics through histochemical methods of Hematoxilin-eosin (H&E), Grocott methenamine silver (GMS), Mucicarmine (MM), Fontana-Masson (FM) and the Fontana-Masson/Mucicarmine technique (FM/MM), in order to differentiate the *Cryptococcus*, when of the existence of possibility of the infection for the deficient-capsule of *Cryptococcus*. **Methods:** In this study, has been confectioned and analyzed seventy nine (79) blades contend histologic pulmonary sections with previous diagnosis of cryptococosis. It has been evaluated aspects as: presence or absence of tecidual reaction and phagocytosis in the H&E; presence or absence of clear space indicating capsule and buddings in the GMS; presence or absence of capsular polyssacharides material in MM; presence of melanin in fungal cellular wall in the FM; presence of capsular polyssacharides material and melanin in the fungal cellular wall simultaneously or not in the FM/MM. **Results:** In the lineage capsule-deficient, H&E revealed presence of granulomatous reaction with necrosis, giant cell and phagocytosis; in the lineage capsular, absence of inflammatory reaction with presence of structures showing perinuclear clear space. In the lineage capsule-deficient, the GMS has detected presence of fungal elements stained in black color; structures of small size without clearl surrounding space with disposal intracellular, and or extracellular; in the lineage capsular, the yeasts presents suronding clear space, indicating presence capsule and only or multiple buddings with narrow base of growth. In the lineage capsule-deficient, MM demonstrated fungal structures with weakly

reaction for capsule; in the lineage capsular, the yeasts exhibit great polyssacharides capsule, with star aspect, stained in magenta color. In both lineage, the FM evidence fungal structures contend melanin in the cellular wall. In the lineage capsule-deficient, the FM/MM present fungal elements stains only for the technique of Fontana-Masson evidencing the melanin in the fungal cellular wall, in these histologic sections did not have concurrence with Mucicarmine. In the lineage capsular, the yeasts presents great polyssacharides capsule stains in magenta color for the technique of Mucicarmine with simultaneous evidence of melanin in the fungal cellular wall for the technique of Fontan-Masson. **Conclusions:** Cryptococosis shows reactivity in some histochemical methods, including the colorations special of Fontana-Masson and Mucicarmine. Combinations of colorations are used in the identification of the *Cryptococcus*. The agreed tecnhiques allowed the identification of a bigger number of fungal agents of that the individual tecniques.

Key-words: Cryptococcosis, *Cryptococcus*, Histophatological diagnosis.

SUMÁRIO

1 INTRODUÇÃO.....17

2 JUSTIFICATIVA.....20

3 OBJETIVOS.....21

3.1 GERAL 21
3.2 OBJETIVOS ESPECÍFICOS 21

4 EMBASAMENTO TEÓRICO.....22

4.1 DADOS HISTÓRICOS.....22
4.2 DADOS ESTATÍSTICOS.....26
4.3 MICROMORFOLOGIA.....27
4.4 RESPOSTA INFLAMATÓRIA.....28
4.4.1 Granuloma pulmonar e criptococose.....*30*
4.5 FATORES DE VIRULÊNCIA 32
4.5.1. Parede celular e cápsula *33*
4.5.1.1 Cápsula.....34
4.5.1.2 Fenoloxidase 35
4.5.1.3 Laccase.....36
4.5.1.4 Melanina 37
4.6 FATORES DE RISCO PARA A INFECÇÃO POR *CRYPTOCOCCUS*.....39
4.6.1. Criptococose e o HIV/Aids *40*
4.7 TÉCNICAS DE COLORAÇÕES HISTOQUÍMICAS.....41
4.7.1 Técnicas básicas.....*41*
4.7.1.1 Técnica de Hematoxilina-Eosina (H&E).....41
4.7.1.2 Técnica de Gomori-Grocott (GMS) 42
4.7.2 Técnicas específicas/especiais.....*43*
4.7.2.1 Técnica de Mucicarmim de Mayer.....44
4.7.2.2 Técnica de Fontana-Masson.....44
4.7.2.3 Técnica de Mucicarmim de Mayer/Fontana-Masson.....45

5 CASUÍSTICA E MÉTODOS.....46

5.1 ASPECTOS ÉTICOS 46

5.2 CASUÍSTICA 46
5.3 ANÁLISE E AVALIAÇÃO 47

6 RESULTADOS 48

6.1 TÉCNICA DE HEMATOXILINA-EOSINA (H&E) 48
6.1.1 *Cryptococcus* **capsulado 48**
6.1.2 *Cryptococcus* **deficiente de cápsula** *50*
6.2 TÉCNICA DE GOMORI-GROCOTT (GMS) 57
6.2.1 *Cryptococcus* **capsular 57**
6.2.2 *Cryptococcus* **deficiente de cápsula** *58*
6.3 TÉCNICA DE MUCICARMIM DE MAYER 59
6.3.1 *Cryptococcus* **capsular 59**
6.3.2 *Cryptococcus* **deficiente de cápsula** *61*
6.4 TÉCNICA DE FONTANA-MASSON 62
6.4.1 *Cryptococcus* **capsular 62**
6.4.2 *Cryptococcus* **deficiente de cápsula 63**
6.5 TÉCNICA CONJUGADA FONTANA-MASSON/MUCICARMIM DE MAYER 65
6.5.1 *Cryptococcus* **capsular 65**
6.5.2 *Cryptococcus* **deficiente de cápsula** *66*
6.6 CONSIDERAÇÕES GERAIS 67

7 DISCUSSÃO 69

8 CONCLUSÃO 72

REFERÊNCIAS BIBLIOGRÁFICAS 73

ANEXOS 84

1 INTRODUÇÃO

Nas últimas décadas, a incidência de infecções fúngicas invasivas tem aumentado drasticamente e o espectro dos agentes etiológicos tem apresentado alterações. As novas técnicas de transplantes, o uso de novos medicamentos imunossupressores, os avanços da quimioterapia antitumor, a profilaxia com antimicrobianos, o aprimoramento nas medidas de suporte aos doentes críticos e, principalmente, o surgimento da Aids são os principais determinantes nas mudanças no padrão epidemiológico das micoses sistêmicas.

A criptococose é uma infecção fúngica respiratória (CASADEVALL & PERFECT, 1998), predominantemente oportunística, causada pelo basidiomiceto do gênero *Cryptococcus* (KWON-CHUNG & BENNETT, 1992), o qual possui tropismo pelo sistema nervoso central (SNC) (CASALI et al., 2003) e tegumentar (DORA et al., 2006; LACAZ et al., 2002, SEVERO et al., 2001). Esse fungo apresenta-se, na maioria das vezes, como uma levedura, envolta por extensa cápsula polissacarídica, de tamanho varíavel entre 2 e 20 m, de forma usualmente oval a redonda (CHANDLER & WATTS, 1997).

Ao longo dos estudos sobre o *Cryptococcus*, esse fungo recebeu diversas nomenclaturas e classificações. Baseando-se em antígenos específicos da cápsula mucopolissacarídica, foi aceita a proposta de mudança de *C. neoformans* var. *neoformans* para *C. neoformans* (sorotipo A, D e AD) (BICANIC & HARRISON, 2005), sendo que a existência de cepas dos sorotipos AD é resultante da troca entre cepas dos sorotipos A e D (LENGELER et al., 2001; REOLON et al., 2004). Essa mudança foi baseada em diferenças fenotípicas, genotípicas, bioquímicas, epidemiológicas e clínicas ligadas ao antígeno

polissacarídico capsular (BICANIC & HARRISON, 2005; KAHN et al., 2003; LENGELER et al., 2001; MEYER et al., 2003).

Recentemente, com base em dados de subtipagem, seqüenciamento de nucleotídeos e análise filogenética, foi sugerida a reclassificação da var. *gattii* do *C. neoformans* a *C. gattii*. Dessa forma, os sorotipos B e C foram separados em uma nova espécie (BICANIC & HARRISON, 2005; BOEKHOUT et al., 2001; KAHN et al., 2003; KWON-CHUNG & BENNETT et al., 2002). No presente texto, será utilizada a recente nomenclatura, *C. gattii*, a fim de facilitar a compreensão.

Com o surgimento da epidemia da Aids, as infecções fúngicas têm aumentado sua freqüência, particularmente a criptococose sistêmica. Em pacientes com Aids, a incidência de infecções oportunísticas, incluindo as espécies fúngicas que provocam doença localizada e/ou generalizada, tem um índice que varia entre 58 e 81% (CHUCK et al.,1989; ENG et al.,1986; SHIBUYA et al.; 2005), sendo que de 10 a 20% desses pacientes têm morte causada diretamente pelas conseqüências de infecções fúngicas. A mortalidade na fase aguda da criptococose associada à pneumonia, em pacientes com Aids, tem um índice elevado, equivalente a 42% (CAMERON et al.,1991; SHIBUYA et al.,2005).

De acordo com dados do Ministério da Saúde – Coordenação Nacional de DST/Aids – , no período compreendido entre 1980 e 1997, 4,3% das infecções oportunísticas associadas com HIV foram causadas pelo *Cryptococcus* (CASALI et al., 2001; LEVI, 1998). Estima-se que 5% a 13% dos pacientes com Aids venham a desenvolver a doença, requerendo terapia antifúngica (BATISTA & DA SILVA, 2002). Recentemente, o uso da terapia anti-retroviral (HAART) em pacientes com Aids modificou extremamente o curso da doença criptocóccica, principalmente no que diz respeito à modificação dos padrões histológicos aos cortes (SHIBUYA et al., 2005).

No passado, estudos direcionados aos aspectos imunológicos, microbiológicos e clínicos dessa infecção foram realizados. Porém, escassos trabalhos foram direcionados aos aspectos histológicos da doença em humanos. Esse é o foco de estudo deste trabalho.

2 JUSTIFICATIVA

Freqüentemente, não é possível o isolamento do agente infeccioso em cultivo apropriado, devido à rotina de colocar os fragmentos de tecido em formalina. Isso ocorre porque o procedimento provoca a morte das estruturas fúngicas, restringindo o diagnóstico aos achados micromorfológicos da histopatologia. Nesse contexto, a identificação dos microrganismos aos cortes torna-se um importante meio de avaliação para o estabelecimento do diagnóstico da criptococose.

3 OBJETIVOS

3.1 GERAL

Descrever as características histopatológicas da criptococose por meios dos métodos histoquímicos de Hematoxilina-Eosina (H&E), Gomori-Grocott (GMS), Mucicarmim de Mayer, Fontana-Masson (FM) e a técnica Fontana-Masson/Mucicarmim de Mayer (FM/MM), a fim de diferenciar o *Cryptococcus*, quando da existência de possibilidade da infecção pelo fungo deficiente de cápsula.

3.2 OBJETIVOS ESPECÍFICOS

- Estabelecer o tipo de reação tecidual do *Cryptococcus* observada ao H&E, a fim de direcionar o diagnóstico da criptococose
- Determinar o aspecto histopatológico pela técnica de GMS
- Descrever características morfológicas, como a presença de cápsula, pela técnica de MM
- Caracterizar aspecto micromorfológico, como a presença de melanina na parede celular fúngica, pela técnica de FM
- Observar simultaneamente a presença de melanina e de material polissacarídico capsular, pela técnica conjugada MM/FM.

4 EMBASAMENTO TEÓRICO

Desde a descoberta do *Cryptococcus* por Sanfelice, em 1894, 113 anos se passaram e vários trabalhos têm sido documentados sobre esse basidiomiceto. Porém, ainda há muitos fatores a serem pesquisados, como, por exemplo, a interação do agente com o hospedeiro humano. Alguns aspectos desse binômio são fascinantes, mas não estão exatamente claros. Exemplos disso, são as modificações na doença provocadas pelo tratamento anti-retroviral (HAART) (MITCHELL & PERFECT, 1995; PAPPALARDO & MELHEM, 2003; SHIBUYA et al., 2005).

Estudos da biologia molecular e da sensibilidade antifúngica, bem como investigações bioquímicas sobre a virulência do *Cryptococcus*, têm contribuído de diferentes formas para elucidar as características dessa levedura. As pesquisas sobre a criptococose têm se tornado mais intensas, desde os anos 80, com o aumento dos casos de Aids, já que a doença tem se tornado uma importante infecção oportunística, com índices de mortalidade e morbidade aumentados (PAPPALARDO & MELHEM, 2003).

O interesse científico pelo *Cryptococcus* situa-se na habilidade do fungo para causar doença em humanos. O estudo bioquímico direciona-se, primariamente, à associação da virulência e ao mecanismo de ação de drogas. Em pesquisas posteriores à cápsula de polissacarídeos, a atividade da fenoloxidase e a síntese de melanina na parede celular fúngica têm sido investigadas (CASADEVALL & PERFECT, 1998).

4.1 DADOS HISTÓRICOS

A primeira descrição da criptococose foi realizada por Busse, em 1894. O autor identificou, em um paciente, um corpúsculo redondo-ovalado, causador de lesão

semelhante a um sarcoma tibial. O paciente morreu, subseqüentemente, em decorrência de doença disseminada. Aproximadamente no mesmo período (1895), Sanfelice isolou o fungo causador da infecção (uma levedura encapsulada), a partir do suco de pêssego, chamando-o de *Saccharomyces neoformans*, o qual, quando inoculado em animais, causava lesões. Posteriormente, em 1901, Vuillemim transferiu o patógeno para o gênero *Cryptococcus*, pois essas leveduras careciam de fermentação de carboidratos e formação de ascósporos, características necessárias para serem consideradas *Saccharomyces*. Em 1935, Benham nomeou-o de *C. hominis*; em 1950, deu ao fungo seu nome atual, *C. neoformans* (KWON-CHUNG & BENNETT, 1992; MITCHELL & PERFECT, 1995) (Tabela 1).

Após a observação da levedura na meninge humana, descreveu-se a doença causada pelo fungo como uma tuberculose, pelos achados do agente em cistos gelatinosos. Com o reconhecimento de mais dois casos dessa meningite, o agente etiológico foi chamado de *Torula histolytica*, o que deu à doença o nome torulose até os anos 50 (KWON-CHUNG & BENNETT, 1992) (Tabela 1).

Os anos 50 foram importantes para o estabelecimento do nome da infeccção – criptococose – e da levedura – *C. neoformans.* Emmon, em 1955, pela primeira vez, documentou a fonte de infecção, onde detectou cepas virulentas *do C. neoformans* em excretas e ninhos de pombos. Baker, também em 1955, observou o tipo pneumônico grave da criptococose em trabalhadores que demoliam prédios velhos onde havia pombos. Praticamente na mesma época, Littman publicou o livro “Cryptococcosis” (KWON-CHUNG & BENNETT, 1992) (Tabela 1).

Em 1968, Wilson confirmou a existência de quatro sorotipos, de A a D. Em 1970, Vanbreu-Seghem descobriu a existência de uma segunda variedade, denominada *gattii* (Tabela 1). Em 1982, Kwon-Chung propôs a separação em duas variedades, originando o

C. neoformans var. *neoformans* e o *C. neoformans* var. *gattii*. Ellis, em 1990, descobriu que a fonte ambiental do *C. neoformans* var. *gattii* é o eucalipto. Mantovani, em 1992, percebeu a existência de correlação entre polissacarídeo capsular e patogenia (Tabela 1).

Em 1998, a variedade *grubbii* foi reconhecida por Franzot e Casadevall, reclassificando o sorotipo A como uma nova espécie, sendo encontrada em quase todos os casos associados à Aids (Tabela 1).

Anteriormente à era da Aids, a criptococose era considerada uma doença esporádica, relacionada, geralmente, com uma deficiência na imunidade celular, ocorrendo em um pequeno percentual da população (KWON-CHUNG & BENNETT, 1992). A partir dos anos 80, houve um incremento na incidência da criptococose, sendo essa, atualmente, a infecção fúngica de maior prevalência mundial (FRANZOT et al., 1997; CALVO et al., 1990; PAPPALARDO & MELHEM, 2003; ROZENBAUM & GONÇALVES, 1994). Esse incremento foi motivado pelo advento da Aids, pela utilização das técnicas de transplantes de órgãos e pelo uso de fármacos imunossupressores.

Apesar dos avanços em anos de pesquisa, ainda hoje não existe uma concordância taxonômica entre os autores e, após a consagração da utilização das técnicas moleculares, muitas proposições de nomenclatura vêm surgindo e se modificando ao longo dos anos (KWON-CHUNG et al., 2000).

No Brasil, os primeiros relatos da doença ocorreram nos anos 1941 e 1944. A partir de então, vários estudos epidemiológicos foram e estão sendo realizados no país, entre os quais pesquisas de Calvo e cols. (1990), Côrrea e cols. (1999), Horta e cols. (2002), Nishikawa e cols. (2003), Ohkusu e cols. (2002), Oliveira e cols. (2004), Severo e cols (1998) e Severo e cols. (1999).

Tabela 1 – Nótula histórica - comentários sobre principais achados na criptococose

Ano	Autor	Comentário
1894	BUSSE	Isolamento da levedura (*Saccharomyces*)
1895	BUSCHKE	Cirurgião relata, separadamente, o mesmo caso
1895	SANFELICE	Levedura encapsulada (*S. neoformans*) Infecção experimental
1901	VUILLEMIN	Ausência de ascósporos Transferência para o gênero *Cryptococcus*
1935	BENHAM	Nomeação de *C. hominis*
1950	BENHAM	Nomeação de *C. neoformans* – atual
1955	EMMONS	Fonte saprofítica do fungo, o pombo (*Columbia livia*)
1955	BAKER	Lesão regressiva (complexo primário pulmonar)
1956	LITMAN	Publicação do livro “Cryptococcosis”
1968	WILSON	Confirmação de quatro sorotipos (de A a D)
1970	LODDER	Prioridade do nome *Cryptococcus neoformans*
1970	VANBREU-SEGHEM	*Cryptococcus neoformans* var. *gattii*
1976	KWON-CHUNG	Morfogênese *Filobasidiella neoformans*
1982	KWON-CHUNG	*F. neoformans* var. *neoformans* e F. *neoformans* var. *gattii*
1990	ELLIS	Fonte do *C. neoformans* var. *gattii* – (*Eucalyptus camaldulensis*)
1992	MANTOVANI	Correlação de polissacarídeo capsular com patogenia
1998	FRANZOT CASADEVALL	Descoberta de um novo sorotipo (Sorotipo A) ou var. *grubbii*

Fonte: Ehrensing e Saag (2001); Severo (1998)

4.2 DADOS ESTATÍSTICOS

Ajello, em 1970, denominou a criptococose como “The medical Mycological Iceberg”. Sete anos após, Kaufman e Bulmer chamaram o fungo causador da criptococose de “O gigante adormecido”. Essas denominações estimularam a classe médica, que, aliada a um adequado apoio laboratorial, ajudou-os a demonstrar um aumento significativo no número de casos de criptococose – de 24, confirmados em 1965, para 338, em 1976. Entretanto, os autores estão seguros de que essas cifras, embora expressivas, estão longe de refletir a grandeza do tema (GONÇALVES et al., 1983).

A criptococose é uma das primeiras doenças oportunísticas, sendo observada em 23 a 45% dos pacientes com Aids (MITCHELL & PERFECT, 1995; PAPPALARDO & MELHEM, 2003). Muitas vezes, o diagnóstico da infecção fúngica antecede o diagnóstico da infecção pelo HIV, sendo doença definidora dos casos de Aids (HORTA et al., 2002). A criptococose é a quarta causa de morte nesses pacientes, e o *Cryptococcus* sorotipo A tem sido isolado virtualmente em 100% desses pacientes (CASADEVALL & PERFECT, 1998; CHERNIAK & SUNDSTROM, 1994). A maioria dos isolados corresponde à variedade *grubbii* (BARRETO DE OLIVEIRA et al., 2004), chegando a um índice equivalente a 99% (FRANZOT et al., 1999; KWON-CHUNG& BENNETT; 1992; OHKUSU et al., 2002).

Segundo o Instituto Emílio Ribas (São Paulo), no período de 1978 a 1994, o número de casos de meningite criptocóccica não relacionados à Aids variou de dois a 10 casos/ano, com letalidade de 10% a 50%. Já na meningite criptocóccica associada à Aids, o número de casos novos da infecção foi 117, em 1990, chegando a 143, em 1991 (BATISTA & DA SILVA, 2002).

Observa-se que, quando associada à Aids, a letalidade da doença é maior, sendo de 8,4 meses a sobrevida média. 17% a 37% dos pacientes morrem durante o tratamento, na fase inicial. A recrudescência é grande nos co-infectados após o tratamento, necessitando assim de farmacoterapia de manutenção. Portanto, a mortalidade da doença criptocóccica é elevada, mesmo com tratamento específico disponível, e, nos casos de cura, são freqüentes as seqüelas neurológicas (BATISTA & DA SILVA, 2002).

Sabe-se que, com a era dos transplantes e o advento da epidemia da Aids, a freqüência da criptococose tem aumentado de maneira significativa. Entretanto, como referem os micologistas contemporâneos, nessa e em outras áreas vivemos ainda em um grande iceberg, havendo muito o que explorar (LACAZ et al., 2002).

4.3 MICROMORFOLOGIA

O *Cryptococcus* é um patógeno letal devido ao seu potencial de causar meningite criptocóccica e infecção amplamente disseminada (EDWARDS et al., 1967; LITTMAN & ZIMMERMAN, 1956; YOUNG SEO et al., 2006).

O agente fúngico apresenta-se nos tecidos e cultivos como uma levedura encapsulada, fato que o torna único entre os patógenos fúngicos (SEVERO et al., 1998). A estrutura pode ser facilmente identificada ao exibir formas esféricas a ovóides, brotantes, medindo de 4 a 20 μm de diâmetro (SEVERO et al., 1981), circundadas por cápsula gelatinosa polissacarídica de tamanho variável, que é altamente antigênica e considerada como determinante da virulência (EDWARDS et al., 1967; SEVERO et al., 1981).

Contudo, o *Cryptococcus* pode apresentar variações morfológicas que dificultam seu reconhecimento. Essas variações decorrem do tamanho do fungo, da espessura da cápsula ou de ambos (SEVERO et al., 1981). Estudos revelam a existência de elementos

pequenos, de 2 a 4 μm de diâmetro (GUTIERREZ et al., 1975), ou de formas gigantes, medindo de 40 a 50 μm (CRUICKSHANK et al., 1973). Além disso, ocorrem formas não capsuladas, ora de tamanho médio (FARMER et al., 1973), ora de tamanho pequeno (GUTIERREZ et al., 1975; HARDING et al., 1975). O conhecimento dessas variações morfológicas torna-se ponto importante para a identificação laboratorial do *Cryptococcus* (SEVERO et al., 1981).

4.4 RESPOSTA INFLAMATÓRIA

O tamanho do inóculo, a virulência do microrganismo e a intensidade da resposta inflamatória são alguns dos fatores determinantes no processo patológico (HARDING et al., 1979). Na criptococose humana, a resposta inflamatória varia de mínima a intensa ou crônica com formação de granuloma[1], áreas marginais de fibrose[2] e, em alguns casos, necrose caseosa (HARDING et al., 1979; SCHWARTZ, 1988).

De acordo com Baker e cols. (1955), a criptococose é uma infecção subaguda com pequena inflamação ou, em outras circunstâncias, crônica com o aparecimento de gigantócitos[3]. Relata-se formação de abcessos ou tubérculos, necrose caseosa, fibrose ou calcificação. Em um estudo com 26 casos da criptococose, foram relatados os dois principais tipos de lesão, a gelatinosa e a granulomatosa. Lesões recentes têm aspecto gelatinoso, constituídas por um acúmulo de microrganismos com pequena resposta

---

[1] Granuloma: termo geral usado para descrever lesões nodulares pequenas, características de doenças que causam inflamação crônica e granulomatosa. Os granulomas medem, em geral, 0,5 a 2 mm de diâmetro, têm consistência firme e são persistentes.

[2] Fibrose: lesão inespecífica causada pela hiperplasia dos tecidos conjuntivos, com proliferação de fibroblastos e/ou fibrócitos que elaboram o colágeno. Segundo a quantidade relativa de células e de substância intersticial, a fibrose pode ser colágeno-fibroblástica, essencialmente colágena, elástica ou hialina acelular.

[3] Gigantócito: célula gigante, formada pela fusão de certos números de macrófagos reunidos em um foco inflamatório crônico com formação de granuloma. O gigantócito destaca-se pelo tamanho, pelo citoplasma abundante e pela presença de muitos núcleos periféricos agrupados em semicírculo ou formando, por vezes, o

inflamatória; já lesões mais antigas possuem aspecto granulomatoso, sendo compostas de células gigantes, macrófagos e linfócitos.

De acordo com Severo e cols (1981), foi observada reação granulomatosa e presença de células gigantes em amostras histológicas, sugerindo infecção pelo fungo deficiente de cápsula. Aos cortes, observavam-se áreas de necrose circundadas por granuloma de aspecto em paliçada e infiltração linfoplasmocitária; as células gigantes (tipo Langhans) estavam dispersas entre numerosos e volumosos histiócitos, os quais continham em seu interior corpos claros, de parede pouco evidente, ausentes de halo claro perinuclear, sem estrutura interna visível. Na coloração de Gomori-Grocott (GMS), observavam-se numerosos elementos esféricos ou ovóides, situados no interior das células gigantes (fagocitados); alguns elementos fúngicos tinham situação extracelular. Aos cortes corados por Mucicarmim de Mayer[4], não se evidenciava a cápsula. Não sendo possível a identificação do fungo, seu reconhecimento foi feito com base na existência de elementos com cápsula fracamente reativas na coloração de Mucicarmim e multiplicação por unibrotamento, no qual os elementos se ligam por estreita base. A partir desses resultados, pode-se afirmar que a criptococose pulmonar ocasionada pelo fungo deficiente de cápsula freqüentemente se manifesta como lesões teciduais granulomatosas. Nessas lesões, geralmente o *Cryptococcus* encontra-se fagocitado pelas células gigantes. Essa característica é dada pela ausência do material capsular, que, quando presente, é um fator de virulência antigênico.

---

desenho de uma ferradura. Aparece freqüentemente onde há grandes massas necróticas ou estruturas de escleroproteínas.

[4] Mucicarmim de Mayer: esse método tem afinidade específica pela mucina, um componente fúngico presente exclusivamente na cápsula do *Cryptococcus*.

4.4.1 Granuloma pulmonar e criptococose

O recente uso da terapia anti-retroviral (HAART) em pacientes com Aids tem ocasionado um impacto drástico na epidemiologia e nas características clínicas das infecções oportunísticas associadas com HIV (SHIBUYA et al., 2005).

Na criptococose, a modificação dos padrões morfohistológicos das lesões é considerado um dos principais impactos proporcionados pelo uso do HAART (SHIBUYA et al., 2005).

Histologicamente, as áreas de granuloma imunológico são formadas, sobretudo, por macrófagos com citoplasma abundante, adquirindo características de células epitelióides, regiões compostas por células gigantes multinucleadas, áreas marginais de fibrose e, perifericamente, infiltrado linfocitário (GLEASON et al., 1980; HARDING et al., 1979; SCHWARTZ, 1988; SHIBUYA et al., 2002; YUONG SEO et al., 2006).

Em pacientes tratados com o HAART, há uma diferença significativa nos padrões histológicos, quando comparados aos achados em pacientes não-tratados (SHIBYUA et al., 2002, SHIBUYA et al., 2005). Nos pacientes que fazem uso do HAART, as lesões pulmonares foram caracterizadas pela presença de infiltrado linfocitário, pela existência de resposta histiocitária, pela formação de células gigantes multinucleadas e pela ausência do envolvimento capilar. Essas lesões apresentam proliferação criptocóccica densa e são circundadas por fibroblastos. Outra característica significativa é a presença de células CD45RO+[5] na periferia de cada foco de proliferação fúngica (SHIBUYA et al., 2005).

Por outro lado, naqueles pacientes sem o uso de HAART, os padrões morfohistológicos são bastante diferentes. São três (3) os padrões das lesões pulmonares

observados nesses indivíduos. O primeiro consiste em uma lesão pequena de importante proliferação intralveolar, com resposta histiocitária mínima, o que provoca expansão dos septos. A arquitetura pulmonar permanece inalterada, embora haja um acúmulo de agentes fúngicos no interior dos capilares. Nesses pacientes, a ausência de células T e a diminuição da atividade apresentadora de antígeno sugere baixa resistência pulmonar, facilitando a disseminação sangüínea (SHIBUYA et al., 2005).

O segundo padrão morfohistológico consiste em focos esparsos de proliferação focal criptocóccica, com uma maior resposta histiocitária. Os agentes fúngicos são amplamente distribuídos pela parênquima pulmonar, com envolvimento alveolar maciço, acompanhados pelos histiócitos e células gigantes multinucleadas do tipo corpo estranho, agregadas sob aspecto frouxo. Os agentes fúngicos são observados intra e extracelular com formas brotantes (SHIBUYA et al., 2005).

O terceiro padrão consiste em uma maciça proliferação criptocóccica, apresentando envolvimento capilar/intersticial com expansão importante dos alvéolos, exibindo destruição dos septos. A resposta histiocitária e as células gigantes estão presentes, juntamente com foco hemorrágico. Há ausência de células CD45RO+, fraca expressão do HLA-DR[6] e Il -1[7] e, raramente, ocorre regeneração dos pneumócitos (SHIBUYA et al., 2005).

---

[5] CD45RO+: células T (UCHL-1): variante de baixo peso molecular do CD45, altamente sensível e específico para linfomas T de baixo grau. Apresenta um grau menor de ambos os parâmetros (cerca de 80%). Nos linfomas T de alto grau, é freqüente a sua coexpressão em linfomas B.

[6] HLA-DR: Sigla que significa antígeno leucocitário humano e caracteriza antígenos relacionados com o complexo principal de histocompatibilidade (MHC); deriva do inglês*: human leucocyte antigen.*

[7] Il- 1: Citocina funcional, com 152 aminoácidos (17kD), secretada por macrófagos e células acessórias, que está envolvida na ativação tanto de linfócitos B como de linfócitos T, em resposta a antígenos ou mitógenos. Afeta também ampla gama de tipos celulares, inclusive do SNC e do epitélio vascular, podendo causar febre, induzir produção de proteínas da fase aguda e desgaste metabólico. A interleucina 1 é um forte indutor de Il-6, responsáveç por muitas ações atribuídas a Il-1; Sinônimo: fator ativador de linfócitos.

Em pacientes com HIV/Aids avançada, observa-se infiltrado extenso de microrganismos com modo pneumônico, apresentando pequena resposta tecidual. Em alguns casos desenvolvem-se lesões císticas (TRAVIS et al., 2001).

Já em pacientes imunocompetentes, os padrões histológicos da infecção criptocóccica consistem na presença de granulomas típicos, usualmente encontrados no interior do foco infeccioso e reconhecidos como um agregado compacto de macrófagos, de células com características epitelióides[8] e de células gigantes multinucleadas de ambos os tipos, corpo estranho e Langhans, contendo numerosas leveduras intracitoplasmáticas. Essas células são grosseiramente positivas para HLA-DR e IL-1. Pequenas células redondas CD45RO positivas, correspondendo aos linfócitos CD4positivo, são visíveis em todos os granulomas típicos. Lesões com necrose com disposição central são essencialmente extensas, sendo resultado do estado isquêmico produzido pelo alargamento do granuloma (SHIBUYA et al., 2005). As lesões granulomatosas nodulares subseqüentemente desenvolvem-se e progridem para lesões fibrocaseosas com bordas fibroinflamatórias (TRAVIS et al., 2001).

4.5 FATORES DE VIRULÊNCIA

Micologistas estimam que há 100.000 espécies fúngicas na natureza, habitando diferentes nichos. Um grande número deles são simbióticos e podem viver em comensalismo, mutualismo ou parasitismo. Entretanto, somente algumas espécies fúngicas são patogênicas para o homem (BULMER & FROMTLING, 1983; KUROKAWA et al., 1998; RHODES, 1988).

O relacionamento do tipo simbiótico-parasitismo produz um processo infeccioso que leva à formação de lesões nos tecidos do hospedeiro, propiciando o estabelecimento da doença. O hospedeiro oferece condições para o crescimento dos microrganismos, que, para sobreviverem num novo ambiente (hospedeiro), devem resistir a altas temperaturas, a influências hormonais e ataques pelas células fagocitárias do sistema imune (RHODES, 1988). Nesse processo de adaptação, o patógeno agride os tecidos, obtendo uma maior resistência. Esse processo é chamado de patogenicidade e é considerado como o resultado direto da interação entre patógeno e hospedeiro (BULMER & FROMTLING, 1983; KUROKAWA et al., 1998; HOGAN & KLEIN, 1994) (Tabela 2).

Desse modo, para um microrganismo causar doença, ele deve invadir o hospedeiro, multiplicar-se nos tecidos, resistir ou não a mecanismos de defesa, bem como danificá-lo. O sucesso desse processo depende dos fatores de virulência utilizados pelos agentes fúngicos (BULMER & FROMTLING, 1983; KUROKAWA et al., 1998).

Pela importância dada aos fatores de virulência, são abordados a seguir os principais fatores relacionados a esse aspecto, no *Cryptococcus* (Tabela 2).

4.5.1. Parede celular e cápsula

Tanto a parede celular quanto a cápsula, sintetizadas pelos fungos, são estruturas que protegem os microrganismos do ataque das células do sistema imune. Essas estruturas são consideradas o maior alvo de estudos na virulência dos agentes fúngicos (CHERNIAK & SUNDSTROM, 1994; HOGAN & KLEIN, 1994; KUROKAWA et al, 1998).

---

[8] Célula epitelióide: qualquer célula com aparência de célula epitelial. Especificamente, macrófagos encontrados em reações inflamatórias granulomatosas (granuloma), onde ficam justapostos e imitam o aspecto das células de um epitélio.

4.5.1.1 Cápsula

A presença do envelope polissacarídico[9] [10] é uma característica distintiva em relação a outras leveduras de importância médica. Postula-se que a cápsula seja um fator de virulência que resiste à fagocitose (CHANG & KWON-CHUNG, 1994; KOZEL, 1977; KOZEL & CAZIN, 1971), apresentando caráter tolerogênico e antifagocitário (CHERNIAK & SUNSTROM, 1994). Diferentes investigações têm demonstrado que mutantes deficientes de cápsula expressam pequena ou nenhuma virulência em ratos, quando comparados a modelos encapsulados (CHANG & KWON-CHUNG, 1994; KUROKAWA et al., 1998). O polissacarídeo capsular atua como um fator de virulência de maneira análoga a bactérias como *Streptococcus pneumoniae*, *Haemophilus influenzae* e *Neisseria meningitidis* (CASALI et al., 2001).

A maior significância do polissacarídeo capsular do *Cryptococcus* é o papel de potencializar a infecção oportunística (CHERNIAK & SUNDSTROM, 1994). A ativação do sistema do complemento, a fagocitose, a tolerância imune, a ativação de citocinas, a resposta imune humoral e celular e a potente infecção dos linfócitos pelo HIV podem ser influenciadas pela estrutura polissacarídica (CHERNIAK & SUNDSTROM, 1994; PETTOELLO-MANTOVANI et al., 1992). Essas propriedades biológicas, juntamente com os sorotipos específicos, são determinantes nas propriedades físicas e químicas dos antígenos polissacarídeos que compõe a cápsula (CHERNIAK & SUNSTROM, 1994; KUROKAWA et al., 1998) (Tabela 2).

---

[9] O envelope capsular do *Cryptococcus* é composto por: Glicoruxilomanana (GXM), que consiste em manose, xilose e ácido glicurônico, e dois antígenos carbonados menores, a galactoxilomanana (GalXM) e a manoproteína (MP). O GXM, GalXM e MP, juntos, constituem de 12 a 88% da massa capsular (CHERNIAK & SUNDSTROM, 1994). GXM é a base antigênica que oferece especificidade ao polissacarídeo capsular. A hipótese de que o polissacarídeo capsular governe os sorotipos específicos foi deduzida a partir da observação de que mutantes acapsulares não são tipados (CHERNIAK & SUNDSTROM, 1994).

A indução da baixa regulação da atividade dos macrófagos é considerada um efeito imunossupressivo atribuído ao polissacarídeo (KUROKAWA et al., 1998; MASIH et al., 1991; RUBINSTEIN et al., 1989; VECCHIARELLI et al., 1994; VECCHIARELLI et al., 1995). Relata-se a existência de diminuição da regulação da secreção dos monócitos perante a estimulação de citocinas como Il-1 e TNF-α (KUROKAWA et al., 1998; VECCHIARELLI et al., 1995). A estimulação da produção de Il-6 e Il-10 pelos componentes do fungo sugerem um efeito imunossupressivo na atividade proinflamatória das citocinas (DELFINO et al., 1997; KUROKAWA et al., 1998; LEVITZ et al., 1996; VECCHIARELLI et al., 1996). Em adição, para exercer esse efeito imunossupressivo, os antígenos fúngicos inibem a linfoproliferação (KUROKAWA et al., 1998; COLLINS & BRANCOFT, 1991) e induzem clones supressores de células T (BLACKSTOCK et al., 1987; CHERNIAK & SUNDSTROM, 1994; JIMENEZ-FINKEL & MURPHY, 1988; KUROKAWA et al., 1998; RUBINSTEIN et al., 1989) (Tabela 3).

4.5.1.2 Fenoloxidase

Um outro fator relacionado à virulência do *Cryptococcus* é a presença da enzima fenoloxidase, um substrato para a produção de melanina a partir de uma variedade de precursores fenólicos (CASALI et al., 2001; KUROKAWA et al., 1998).

Kurokawa e cols. (1998) demonstrou que a produção da fenoloxidase é maior a 25°C do que a 37°C, sugerindo uma relação direta entre a produção de fenoloxidase e a síntese de melanina. Desse modo, a produção de pigmentos de melanina é uma característica utilizada para identificar o *Cryptococcus.*

---

[10] Algumas micrografias demonstram que o material capsular é composto por densas microfibrilas que são longas e colóides.

A habilidade de produzir pigmentos de melanina é observada no cérebro de humanos (RO et al., 1987; KUROKAWA et al., 1998; KWON-CHUNG & BENNETT, 1981; WANG & CASADEVALL, 1994). Isso porque esse órgão é rico em substratos de fenoloxidase, como a dopamina, o que contribui para aumentar a propensão de os microrganismos infectarem o sistema nervoso central (KUROKAWA et al., 1998; WANG & CASADEVALL, 1994).

Perante isso, sugere-se que o neurotropismo do *Cryptococcus* esteja associado à habilidade de o fungo converter catecolaminas[11] em melanina (CASADEVALL et al., 2000; POLACHECK et al., 1982). Essa hipótese é corroborada pelas observações de que áreas no cérebro ricas nesses neurotransmissores, como os gânglios basais, têm um maior índice de propensão a serem infectadas durante a meningoencefalite criptocóccica (CASADEVALL et al., 2000; LEE et al., 1996).

4.5.1.3 Laccase

A virulência do *Cryptococcus* também é atribuída à laccase, um tipo de fenoloxidase (CASADEVALL & PERFECTT, 1998; IKEDA et al., 2002).

Sugere-se que a conversão, no cérebro, de catecolaminas a melanina seja realizada pela laccase fúngica (CASADEVALL et al., 2000; IKEDA et al., 2002). Essa enzima localiza-se na parede celular do fungo e confere à célula um efeito protetor contra reações oxidativas (IKEDA et al., 2002; LIU et al., 1999), protegendo-o do ataque das células imunológicas (IKEDA et al., 2002; JACOBSON et al., 2000; REOLON et al., 2004),

[11] As catecolaminas incluem moléculas de dopamina, noraepinefrina e epinefrina, que funcionam como neurotransmissores no SNC (CASADEVALL et al., 2000).

principalmente ao ataque dos macrófagos alveolares (CASADEVALL et al., 2000; LUI et al., 1999) (Tabela 2).

4.5.1.4 Melanina

A melanina[12] contida na parede celular fúngica (KOROKAWA et al., 1998; WANG et al., 1995) realiza papel de proteção contra antimicrobianos. *In vitro*, estudos demostram que o *Cryptococcus* melanizado é menos susceptível à morte pela drogas antifúngicas, como a anfotericina B, do que células não melanizadas (CASADEVALL et al., 2000). Isso sugere que a melanização dificulta o tratamento das infecções criptocóccicas (CASADEVALL et al., 2000; GOMEZ & NOSANCHUK, 2003) (Tabela 3).

Diferentes estudos *in vitro* estabelecem que o *Cryptococcus* melanizado seja menos susceptível a oxidantes do que células não melanizadas (CASADEVALL et al., 2000; DOERING et al., 1999). Células melanizadas são também menos susceptíveis à morte pelos peptídeos microbiocidas (CASADEVALL et al., 2000), a ingestão e a morte pelos macrófagos alveolares (CASADEVALL et al., 2000; WANG et al., 1995; LIU et al., 1999). Desse modo, a melanina é um fator de virulência, atuando na proteção das células fúngicas contra o ataque do sistema imune (CASADEVALL et al., 2000; GOMEZ & NOSANCHUK, 2003; RHODES et al., 1988) (Tabela 2 e Tabela 3).

[12] Melanina: localizada externamente à membrana plasmática, de média a alta opacidade e de variável largura. Em muitas micrografias, observam-se zonas transparentes, localizadas entre a parede celular e a cápsula.

Tabela 2 – Fatores de virulência associados a parede celular e a cápsula dos agentes fúngicos

Componente	Fungo	Atividade
-(1,3)- Glucano	*B. dermatitidis*	WR-1 adesinas
	P. brasiliensisi	Resistência a digestão pelo fagócito
	H. capsulatum	Destruição do macrófago in vitro
Glicorunoxilomanana	*C. neoformans*	Resistência à fagocitose
Melanina	*C. neoformans*	Interferência no metabolismo oxidativo dos fagócitos

Fonte: KUROKAWA et al., 1998

Tabela 3- Mecanismos de fuga do sistema imune do hospedeiro

Mecanismos	Fungo
1- Ativação do sistema do complemento	*C. neoformans*
2- Sobrevivência e multiplicação intracelular	*H. capsulatum* *P. brasiliensis*
3- Baixa regulação da apresentação do antígeno pelo macrófago	*C. neoformans*
4- Efeito imunosupressivo na produção de citocinas pelo fagócito mononuclear	*C. neoformans*
5- Imunosupressão induzida pela antigenemia	*C. immitis* *H. capsulatum* *P. brasiliensis*
6- Estimulação das células supressores	*C. neoformans* *P. brasiliensis*
7- Interferência na atividade fungicida do fagócito	*H. capsulatum*

Fonte: Kurokawa et al., 1998

4.6 FATORES DE RISCO PARA A INFECÇÃO POR *CRYPTOCOCCUS*

Muitos fungos são considerados na literatura como agentes de doença em humanos, sendo importantes fontes de infecção para um paciente com alto grau de comprometimento imunológico. Os avanços da tecnologia médica têm permitido prolongar a vida de pacientes considerados terminais; ao mesmo tempo, tornam esses pacientes susceptíveis a uma gama de patógenos oportunistas, devido à imunossupressão causada por muitos procedimentos iatrogênicos (GUILHERMETTI et al., 2004). Dessa forma, as infecções fúngicas oportunísticas são observadas com grande freqüência em indivíduos imunocomprometidos (DIAMOND et al., 2000)

A criptococose ocasionada pela var. *grubbii* parece ocorrer com freqüência relativamente alta em indivíduos com alguma alteração da imunidade mediada por células, seja primária ou secundária (FERNANDES et al., 2000; NETO et al., 2000; DIAMOND et al., 2000). Condições adquiridas, sabidamente associadas à deficiência da imunidade mediada por células e que parecem predispor à doença criptocóccica, são: a presença da infecção pelo HIV – especialmente – (FERNANDES et al., 2000; KHAN et al., 2003; SHIBUYA et al., 2005); linfomas (BAKER & HAUGEN, 1955); leucemias crônicas e desordens hematológicas que provocam diminuição da imunidade (CHANDLER & WATTS, 1998; CHANG et al., 2006) uso da terapia de corticosteróides (Lui et al., 2006); uso de antibioticoterapia prolongada (CHANG et al., 2006); sarcoidose (CASADEVALL & PERFECTT, 1998); emprego de agentes imunossupressores após transplantes de órgãos (MOE et al., 2005); Síndrome de Cushing[13] (LACATIVA et al., 2004; SHEENAN et al.,

[13] Observa-se, nesses pacientes, freqüência aumentada de infecções oportunísticas, que possuem uma elevada mortalidade e estão associadas à gravidade do hipercortisolismo. Muitas vezes, a investigação para tuberculose, infecções fúngicas e bacterianas são inconclusivas, tornando a hipótese de neoplasia pulmonar mais provável. A criptococose pulmonar é uma das infecções oportunísticas que podem mimetizar neoplasia

2000); hipogamaglobulinemia[14] (CUNNINGHAM-RUNDLER, 1989; NETO et al., 2000); grandes cirurgias e cateterismo (CASADEVALL & PERFECTT, 1998); *diabettes mellitus* (CHANG et al., 2006; LUI et al., 2006); cirrose hepática (YOUNG SEO et al., 2006); baixa de imunidade provocada pelo tratamento quimioterápico e radioterápico devido à presença de neoplasias em diversos órgãos (PRUITT, 2003); técnicas invasivas de diagnóstico (GUILHERMETTI et al., 2004).

Inúmeras condições em humanos atribuem à imunidade celular papel importante na defesa contra a criptococose. Admite-se hoje que tanto a imunidade celular quanto a humoral e suas interações desenvolvam papéis fundamentais na defesa do hospedeiro contra a infecção pelo *Cryptococcus* (NETO et al., 2000). Diante disso, a avaliação dos diversos mecanismos específicos da imunidade, em pacientes acometidos por doença criptocóccica, deve ser empregada, visando identificar alterações menos comuns que possibilitem terapia corretiva, a fim de auxiliar no controle da infecção (HOUPT et al., 1994).

4.6.1. Criptococose e o HIV/Aids

Entre os principais fatores de risco para a criptococose está a presença do HIV. A criptococose assume papel relevante nesse caso, por ser considerada uma das micoses mais comuns nos pacientes com Aids, produzindo lesões principalmente no SNC, em particular nas meninges (FERNANDES et al., 2000; MITCHELL et al., 1995).

Pacientes com Aids infectados pelo *Cryptococcus* têm um péssimo prognóstico. Em um estudo realizado por Mantovani e cols. (1992), descobriu-se que o polissacarídeo

---

pulmonar. A associação de criptococose pulmonar em pacientes com Síndrome de Cushing pode se manifestar na forma de pseudotumor, levando um paciente com infiltrado pulmonar a ser avaliado quanto à infecção fúngica por *Cryptococccus* (LACATIVA et al., 2004)

[14] A hipogamaglobulinemia é uma alteração da imunidade caracterizada por baixos níveis séricos de anticorpos, podendo se associar a um amplo espectro de doenças, infecciosas ou não (NETO et al, 2000).

capsular tem capacidade de aumentar a infectividade do HIV-1. Verificou-se que, na presença do polissacarídeo capsular, houve aumento significativo da produção do antígeno p24 e da atividade da transcriptase reversa, elevando a capacidade de replicação viral.

Outra descoberta é que o polissacarídeo capsular faz com que a infecção do HIV-1 seja mais eficiente, provocando aumento da afinidade entre o CD4 e a gp120 e aumento da fusão viral (PETTOELLO-MANTOVANI et al., 1992). Adicionado a isso, altas concentrações do polissacarídeo capsular nos fluídos cerebroespinhais de alguns pacientes com meningite criptocóccica podem aumentar a capacidade do HIV-1 de infectar células do SNC, que expressam baixa densidade de superfície CD4. Além disso, o polissacarídeo capsular pode aumentar a sensibilidade das células T à infecção pelo HIV-1, devido ao melhor acoplamento das células às partículas virais (CASADEVALL & PERFECT, 1998).

4.7 TÉCNICAS DE COLORAÇÕES HISTOQUÍMICAS

4.7.1 Técnicas básicas

As técnicas de colorações histoquímicas básicas utilizadas na identificação da criptococose estão fundamentadas em dois procedimentos. O primeiro é o método de coloração de Hematoxilina-Eosina (H&E), e o segundo, a impregnação pela prata, mais conhecida como Gomori-Grocott (GMS) (KWON-CHUNG et al., 1981).

4.7.1.1 Técnica de Hematoxilina-Eosina (H&E)

Segundo Michalany (1980), a coloração de Hematoxilina-Eosina (H&E) está fundamentada em dois princípios. Primeiro, na impregnação da hematoxilina de Harris, que cora os núcleos celulares na cor roxa. Segundo, na utilização da eosina, que serve como coloração de contraste (LACAZ et al., 2002). De acordo com a literatura, a coloração de

H&E é uma coloração básica que proporciona rastreamento das reações teciduais, servindo para direcionar o diagnóstico e selecionar outras colorações especiais (BAKER & HAUGEN, 1955; HARDING et al., 1979).

Atualmente, a técnica de coloração de H&E é um método rotineiro utilizado em laboratórios de patologia. Essa técnica não evidencia claramente as estruturas características do *Cryptococcus*. Portanto, o padrão histológico aos cortes é a apresentação de resposta tecidual provocada pelo fungo (BAKER & HAUGEN, 1955; GLEASON et al., 1980; HARDING et al., 1979; SCHWARTZ, 1988; YOUNG SEO et al., 2006).

Comparando os padrões histológicos entre as duas linhagens, observa-se que, na infecção do *Cryptococcus* pela linhagem capsular, ocorre resposta tecidual, que consiste na visualização de estruturas circundadas por halo claro perinuclear (CHANDLER & WATTS, 1997; LAZCANO et al., 1991; LEE et al., 1996; RO et al., 1987; YOUNG SEO et al., 2006). Em alguns casos, há destruição total ou parcial da arquitetura tecidual do órgão atingido (CHANDLER & WATTS, 1997). No caso da infecção pelo fungo deficiente de cápsula, observa-se resposta granulomatosa com áreas centrais de necrose, infiltração linfoplasmocitária, conglomerados de elementos fúngicos no interior dos gigantócitos (evidenciando a fagocitose), presença de células epitelióides e áreas marginais de fibrose (CHANDLER & WATTS, 1997; HARDING et al., 1979; RO et al., 1987; SHIBUYA et al., 2005; SCHWARTZ, 1988; SEVERO et al., 1981).

4.7.1.2 Técnica de Gomori-Grocott (GMS)

A coloração de Gomori-Grocott (GMS) foi reportada por Gomori em 1946 e designada como um teste histoquímico para glicogênio. Nesse método, o fenômeno químico inicial envolvido é a liberação de grupos de aldeídos, como resultado de um pré-

tratamento com ácido crômico e de reduções subseqüentes do complexo alcalino metanamina-nitrato de prata. O princípio da técnica é a impregnação pela prata, que estabelece afinidade com a parede celular de todos os fungos, corando de marrom-escuro a negro as estruturas fúngicas (CHANDLER & WATTS, 1997; GROCOTT, 1955; LAZCANO et al., 1991).

Na existência da infecção pela linhagem capsular do *Cryptococcus*, aos cortes observam-se estruturas redondas a ovóides, exibindo brotamentos únicos ou múltiplos com estreita base de crescimento, que apresentam espaço claro perinuclear circundante; a parede celular é visualizada na cor marrom-escura a negra (CASADEVALL & PERFECTT, 1998; GROCOTT, 1955; KWON-CHUNG, 1981). No caso da infecção pelo fungo deficiente de cápsula, a parede celular também é corada na marrom-escura a negra; entretanto, observam-se conglomerados de elementos fúngicos ovalados, ora no interior das células gigantes (fagocitadas), ora no espaço extracelular (CHANDLER & WATTS, 1997; HARDING et al., 1979; RO et al., 1987; SEVERO et al., 1981).

4.7.2 Técnicas específicas/especiais

Além das técnicas básicas utilizadas no diagnóstico da criptococose, existem outras ditas específicas ou especiais. Esses métodos são usados para confirmação do diagnóstico (LAZCANO et al., 1991) e compreendem três (3) procedimentos histoquímicos: Mucicarmim de Mayer (MM), Fontana-Masson (FM) e a conjugação Mucicarmim de Mayer/Fontana-Masson (MM/FM).

O uso de colorações especiais no diagnóstico da criptococose justifica-se pelo fato de que o *Cryptococcus* pode ser confundido com algumas formas leveduriformes fúngicas, devido à variável micromorfologia (CHANDLER & WATTS, 1997; CHANDLER & WATTS, 1987; TRAVIS et al., 2001). O reconhecimento da cápsula pela coloração de

Mucicarmim de Mayer (MM) é o primeiro passo para distinguir o *Cryptococcus* dos outros fungos. A maior dificuldade ocorre com microrganismos deficientes de cápsula, pois eles podem ser confundidos com *Histoplasma capsulatum* (GUTIERREZ et al., 1975; HARDING et al., 1979; SEVERO et al., 1981), *Blastomyces dermatitidis* (FARMER & KOMOROWSKI, 1973; SEVERO et al., 1981), *Candida sp* (TRAVIS et al., 2001), *Coccidioides immitis* (KWON-CHUNG et al., 1981; RO et al., 1987) e *Paracoccidioides brasiliensis* (SEVERO et al., 1981). A coloração de Fontana-Masson (FM) é utilizada nesses casos, oferecendo diagnóstico diferencial (TRAVIS, et al., 2001).

4.7.2.1 Técnica de Mucicarmim de Mayer

O princípio da técnica baseia-se no fato de que o carmim tem alta afinidade pela mucina, uma proteína presente na cápsula do *Cryptococcus*, sendo sua visualização na cor magenta (LAZCANO et al., 1991; LAZCANO et al., 1993). Por meio de alternadas reações, a técnica permite a diferenciação do *Cryptococcus* de outros fungos de igual tamanho e forma (KWON-CHUNG et al., 1981; LACAZ et al.,2002).

Um inconveniente do uso da técnica de MM está associado a resultados negativos aos cortes contendo a linhagem deficiente de cápsula do *Cryptococcus* (KWON-CHUNG et al., 1981; RO et al., 1987).

4.7.2.2 Técnica de Fontana-Masson

A coloração de Fontana-Masson foi desenvolvida por Fontana, em 1912, e modificada por Masson, em 1928 (KWON-CHUNG et al, 1981). É um método que detecta a melanina presente na parede celular de fungos que a contêm (KIMURA et al., 1998; KWON-CHUNG et al, 1981; LAZCANO et al., 1991; RO et al, 1987).

A técnica fundamenta-se na seguinte hipótese: a melanina tem a propriedade de se combinar com os sais de prata e de os reduzir ao estado metálico sem a interferência de um redutor químico estranho (FONTANA, 1912; MASSON, 1928). Esse método permite o uso de dois corantes de contraste, o carmim e o amarelo de metanila (LACAZ et al., 2002).

Essa coloração evidencia a melanina presente na parede celular do *Cryptococcus* de ambas as linhagens – deficientes de cápsula e capsulares – , pois a parede celular fica exposta e vulnerável à visualização (CHANDLER & WATTS, 1997; LAZCANO et al, 1993; RO et al., 1987).

4.7.2.3 Técnica de Mucicarmim de Mayer/Fontana-Masson

O método conjugado Fontana-Masson/Mucicarmim de Mayer (FM/MM) baseia-se na hipótese de uma mescla entre as colorações de FM e MM. Fundamentada na ocorrência de uma série de reações, oferece alta sensibilidade e especificidade, uma vez que a parede celular é reativa pela técnica de FM e a cápsula é reativa pela técnica de MM. Aos cortes, há visualização simultânea da cápsula e parede celular, nas linhagens capsulares, e somente da parede celular, nas linhagens deficientes de cápsula (LAZCANO et al., 1991; LAZCANO et al., 1993). Dessa forma, quando o FM é conjugado ao MM, a especificidade do FM pela parede celular é adicionada à especificidade da coloração de MM pela cápsula (LAZCANO et al, 1993).

5 CASUÍSTICA E MÉTODOS

Estudo qualitativo baseado em análise descritiva de casos de criptococose por *Cryptococcus* deficiente de cápsula e de cápsula intacta, através das técnicas histoquímicas de Hematoxilina-Eosina (H&E) (Anexo I), Gomori-Grocott (GMS) (Anexo II), Mucicarmim de Maye (MM) (Anexo III), Fontana-Masson (FM) (Anexo IV) e Fontana-Masson/Mucicarmim de Mayer (FM/MM) (Anexo V).

O propósito do estudo foi padronizar a identificação laboratorial dessa levedura.

5.1 Aspectos éticos

O estudo foi aprovado pelo Comitê de Ética em Pesquisa (CEP) da Santa Casa-Complexo Hospitalar (processo sob o n° 1151/2006).

5.2 Casuística

Foram confeccionadas e analisadas, no estudo, setenta e nove (79) lâminas contendo fragmentos de tecido positivos para *Cryptococcus* de ambas as linhagens. As amostras são provenientes de sítios de infecção criptocóccica de localização pulmonar. Os blocos de parafina contendo os fragmentos de tecidos são provenientes do acervo do Laboratório de Micologia, Santa Casa-Complexo Hospitalar, Porto Alegre, RS. Esse trabalho foi realizado no período de janeiro de 2006 a dezembro de 2007.

Cada diagnóstico e classificação da linhagem causadora da infecção foi obtido por meio do uso de métodos histoquímicos padronizados (GROCOTT, 1995; LACAZ et al., 2002; LAZCANO et al., 1991) e de análise dos aspectos teciduais das lesões. A partir da

avaliação, cada lâmina obtinha uma média de 30 campos possíveis para análise microscópica.

5.3 Análise e avaliação

Após a coloração, as lâminas foram avaliadas e analisadas em microscópio óptico da marca NIKON e ZEISS-STANDARD 20 e NIKON ECILPSE E200, nas objetivas de 4X, 10X e 40X. A partir desse processo, descreveram-se os aspectos histológicos presentes na criptococose e a micromorfologia do agente etiológico.

Após a análise das lâminas, estas foram fotografadas em dois tipos diferentes de máquinas fotográficas. Os modelos foram fotomicroscópio MC 80 e fotomicroscópio SAMSUNG SCC – 130. As fotografias da primeira câmera foram reveladas em filme KODAK, 400 abas. A tecnologia digital foi utilizada com as fotografias da segunda máquina.

6 RESULTADOS

6.1 TÉCNICA DE HEMATOXILINA-EOSINA (H&E)

6.1.1 *Cryptococcus* capsulado

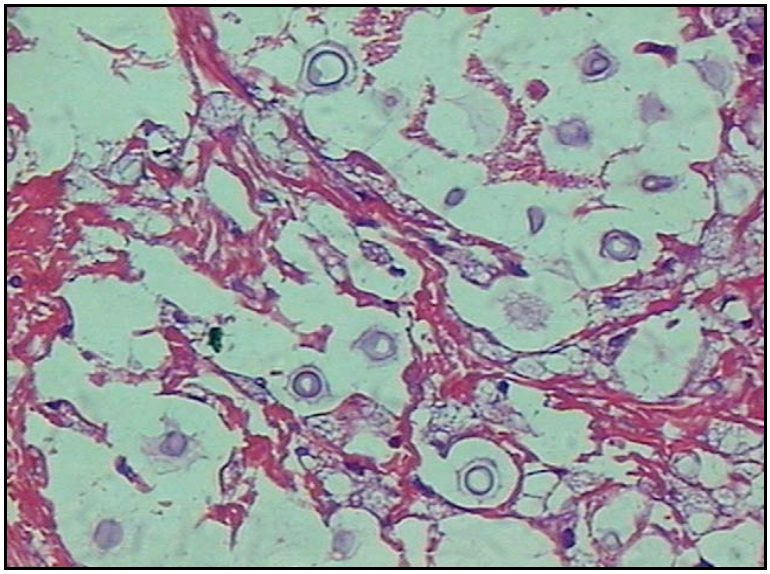

Figura 1 – *Cryptococcus* capsular, Hematoxilina-Eosina, tamanho original, x40.

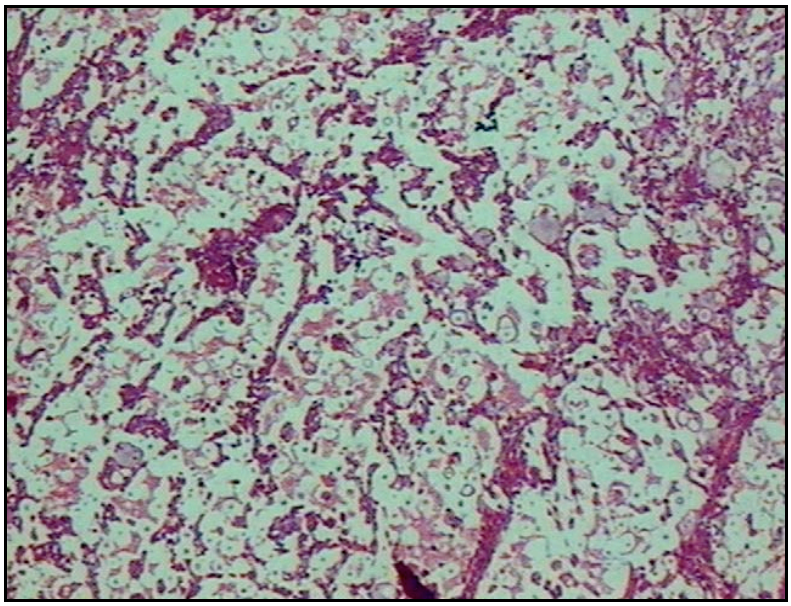

Figura 2 –Destruição total da arquitetuar pulmonar. Hematoxilina-Eosina, tamanho original, x400.

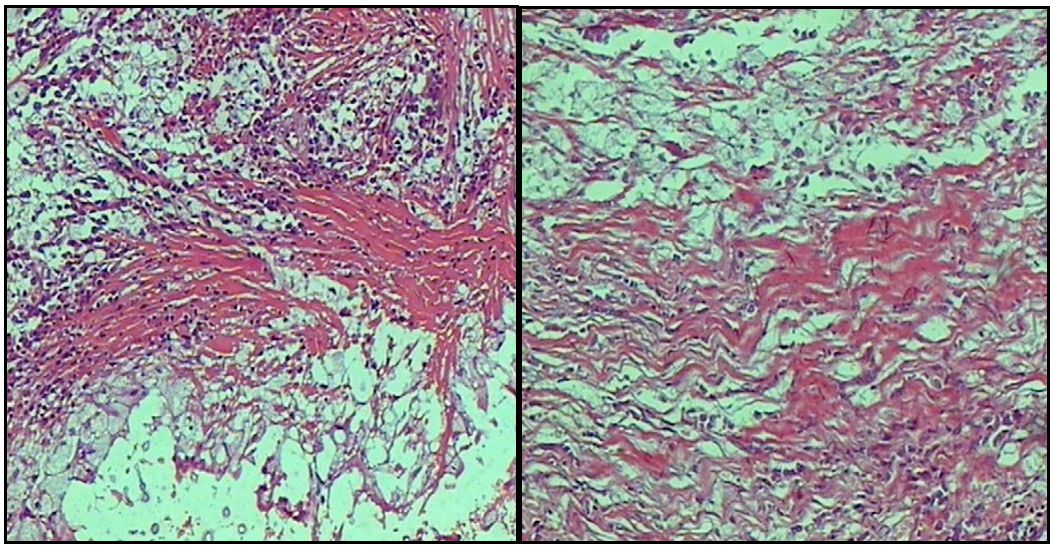

Figura 3 – (A. direita; B. esquerda). Extensas áreas marginais de fibrose, Hematoxilina-Eosina, tamanho original, x10.

Microscopicamente, visualizou-se resposta tecidual constituída por compactos agregados de estruturas com paredes pouco evidentes, ausentes de citoplasma, circundadas por espaço limpo, caracterizando halo claro perinuclear (Figura1).

Aos cortes, observou-se destruição total da arquitetura tecidual pulmonar (Figura 2) e extensas áreas marginais de fibrose (Figura 3A e 3B). Alguns leucócitos encontravam-se dispersos no parênquima. Não foram detectadas áreas granulomatosas, regiões de necrose ou infiltração linfoplasmocitária. Não foi possível a visualização dos septos alveolares, das estrututras vasculares, tampouco envolvimento intracapilar.

Os núcleos das células foram corados na cor roxa, já que a hematoxilina cora de roxo os núcleos celulares. Parênquima adjacente visualizou-se na cor rosa claro.

6.1.2 *Cryptococcus* deficiente de cápsula

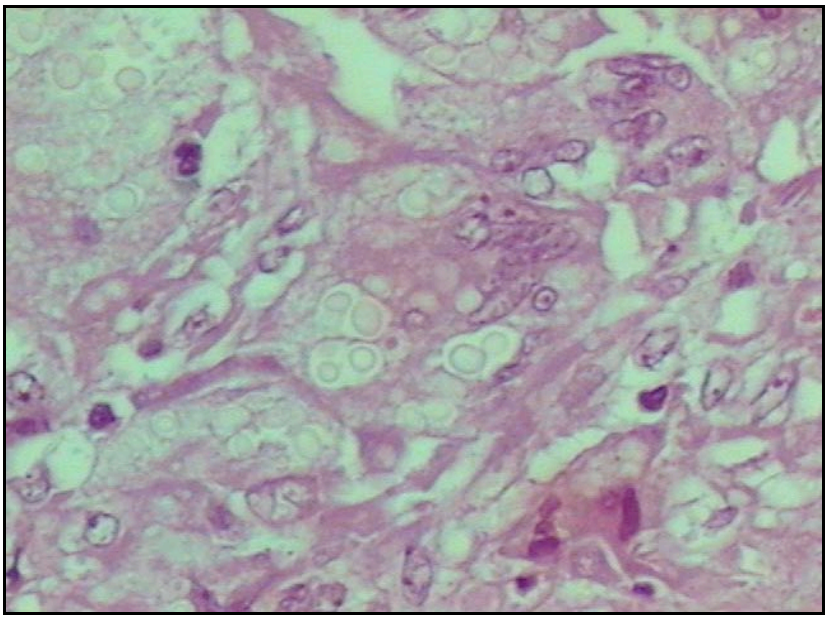

Figura 4 – *Cryptococcus* deficiente de cápsula, Hematoxilina-Eosina, tamanho original, x40.

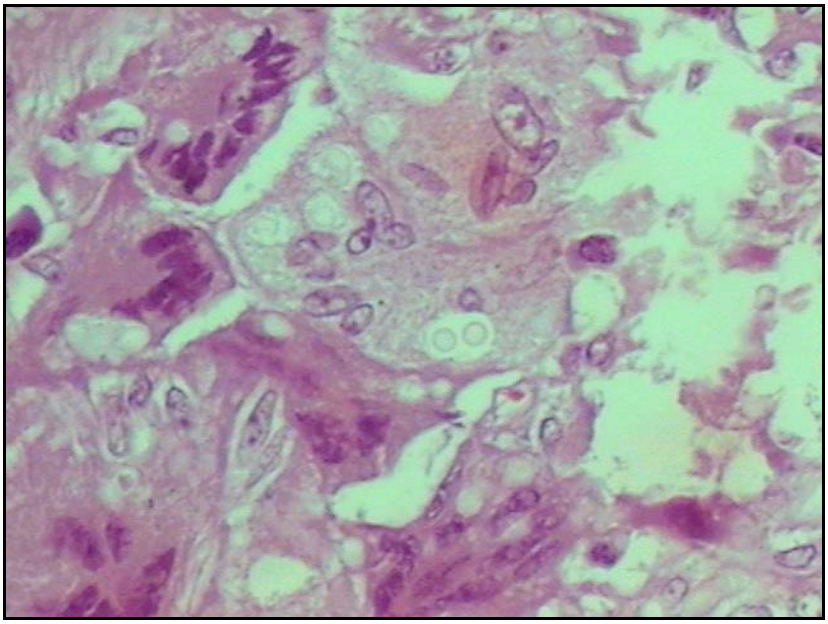

Figura 5 – *Cryptococcus* deficiente de cápsula, Hematoxilina-Eosina, tamanho original, x40.

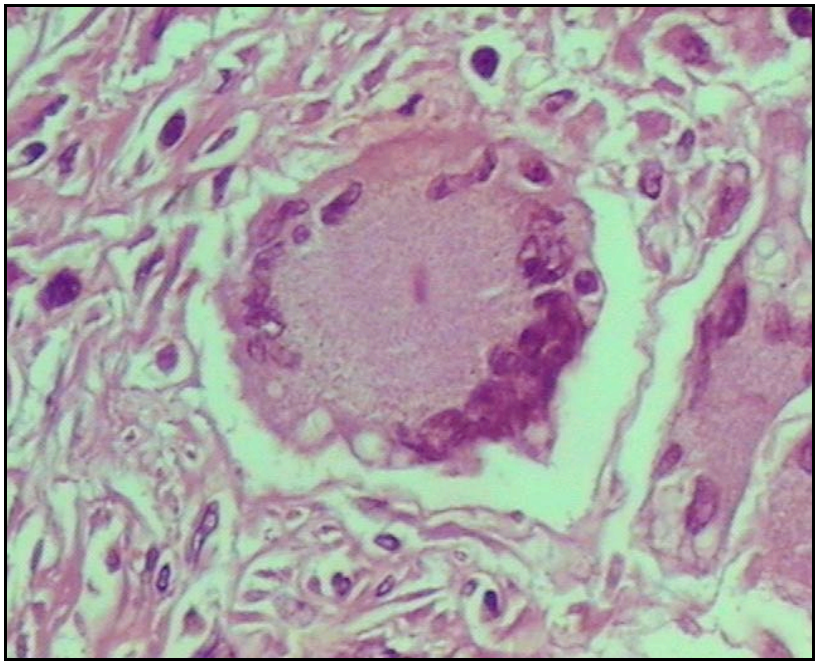

Figura 6 – Célula gigante multinucleada, Hematoxilina-Eosina, tamanho original, x40.

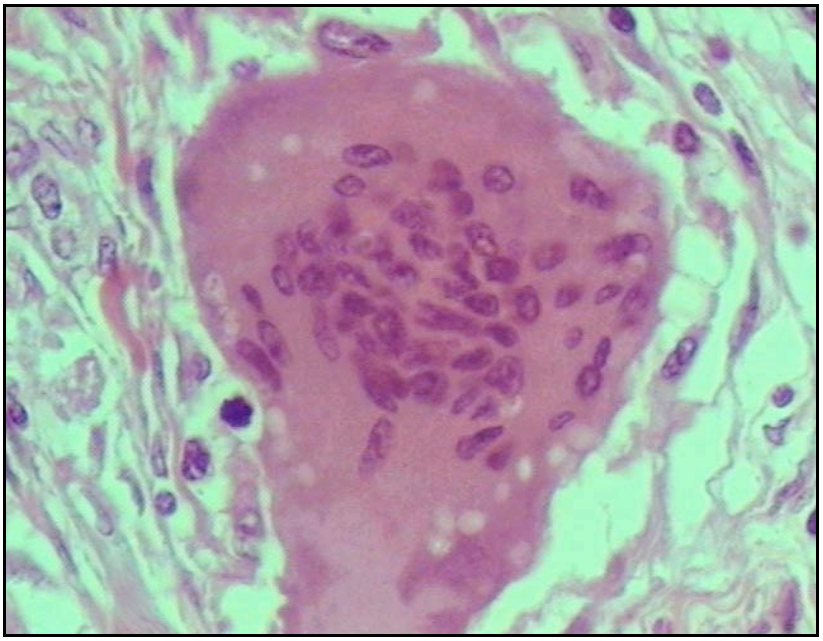

Figura 7 – Célula gigante multinucleada demonstrando elementos fúngicos fagocitados no interior, Hematoxilina-Eosina, tamanho original, x40.

Microscopicamente, visualizaram-se corpos claros, ovalados, de paredes pouco evidentes e sem estrutura interna visível (Figura 4 e 5); os elementos fúngicos

encontravam-se dispostos no interior das células gigantes multinucleadas (intracelular), demonstrando que estavam fagocitados (Figura 6 e 7).

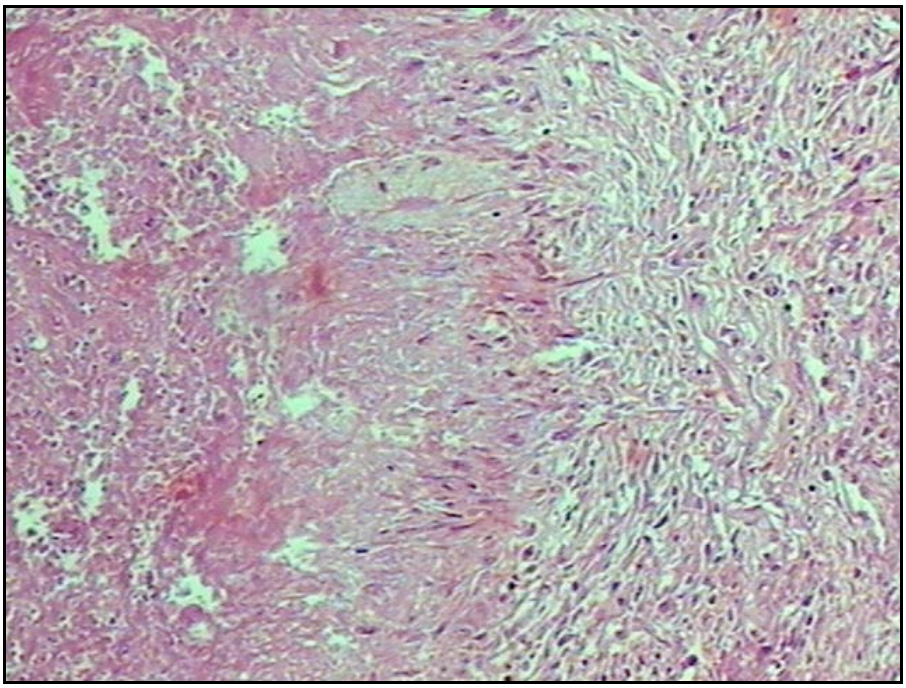

Figura 8 – Áreas centrais de nerose, granuloma em paliçada, Hematoxilina-Eosina, tamanho original, x40.

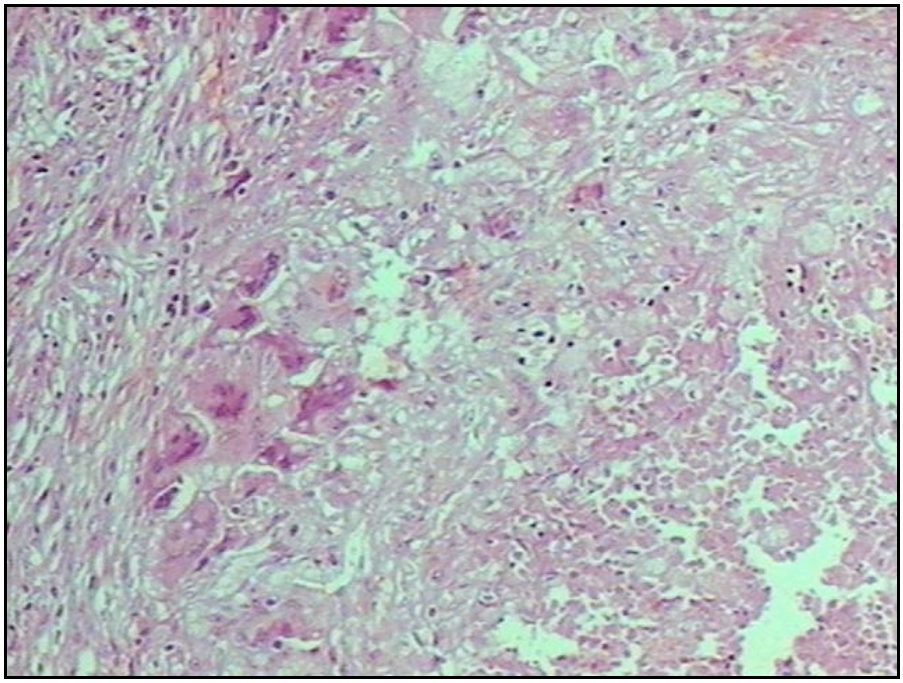

Figura 9 – Áreas centrais de necrose, circundadas por gigantócitos e zonas de células epitelióide, Hematoxilina-Eosina, tamanho original, x40.

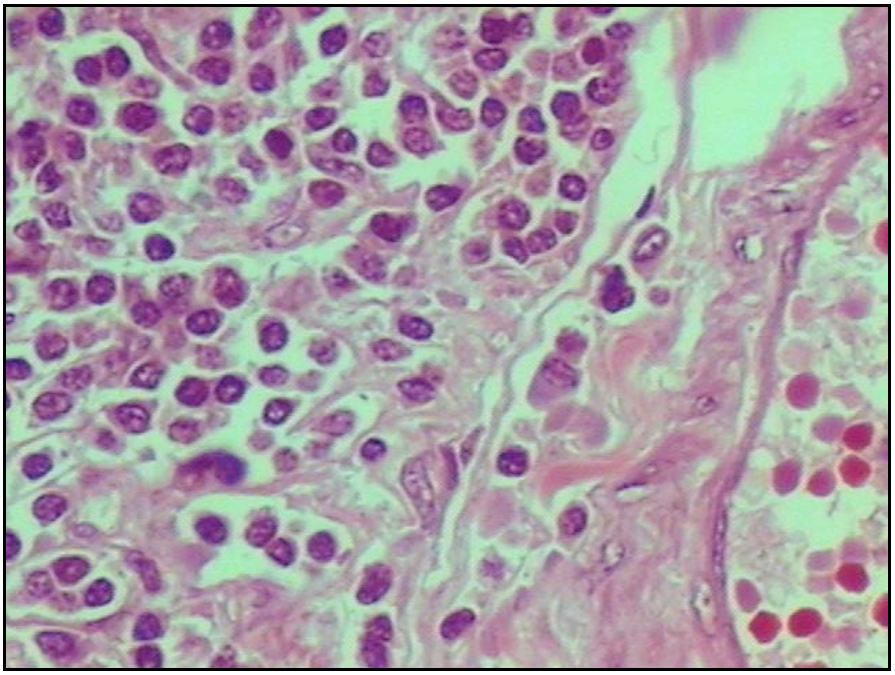

Figura 10 – Áreas de infiltração linfoplasmocitária, Hematoxilina-Eosina, tamanho original, x40.

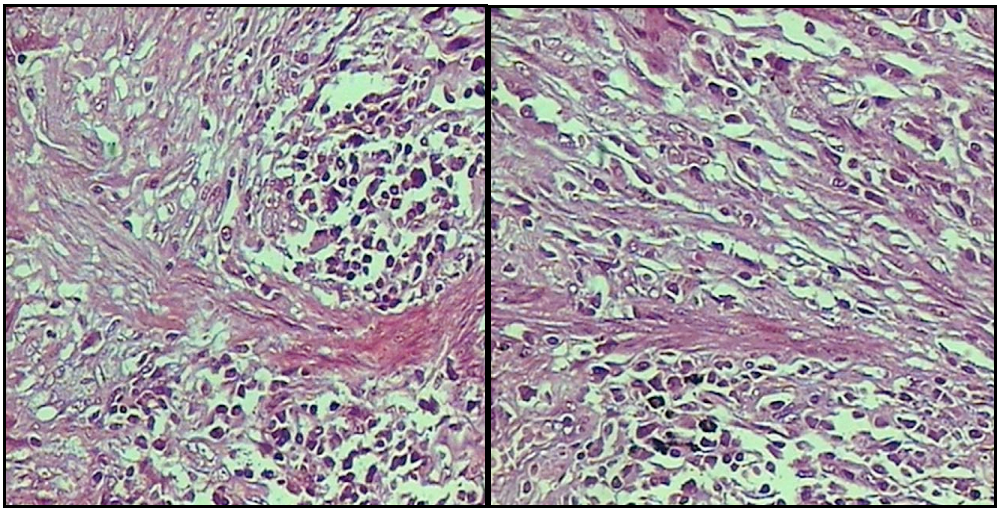

Figura 11 – (A. direita, B. esquerda). Áreas de fibrose, Hematoxilina-Eosina, tamanho original, x40.

Aos cortes, observaram-se amplas áreas centrais de necrose, circundadas por macrófagos modificados dispostos em paliçada, caracterizando o granuloma (Figura 8). Na região granulomatosa, identificavam-se áreas compostas por gigantócitos, os quais se separam do parênquima por zona celular de características epitelióides (Figura 9). Também

foram observados focos de infiltração linfoplasmocitária (Figura 10). Inúmeras porções do parênquima pulmonar circunjacente às áreas granulomatosas apresentaram características de atividade fibroblástica, indicando processo fibrótico (fibrose) (Figura 11A e 11B).

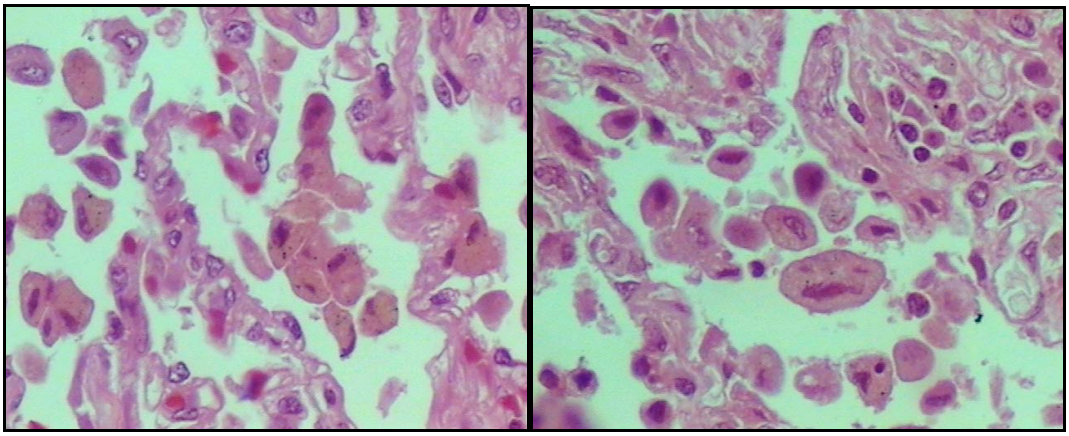

Figura 12 – (A. direita, B. esquerda). Inúmeros macrófagoa alveolares no interior dos septos; note o parênquima colabado, Hematoxilina-Eosina, tamanho original, x40.

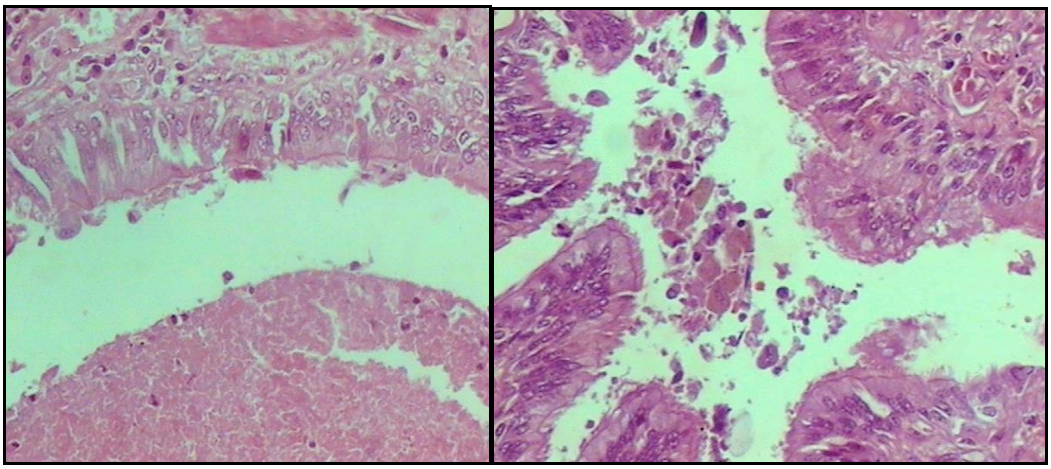

Figura 13 – (A. direita, B. esquerda). A. Presença de muco no interior das estruturas brônquicas;C. Inúmeros macrófagoa alveolares no interior das estrutras brôquicas, Hematoxilina-Eosina, tamanho original, x40.

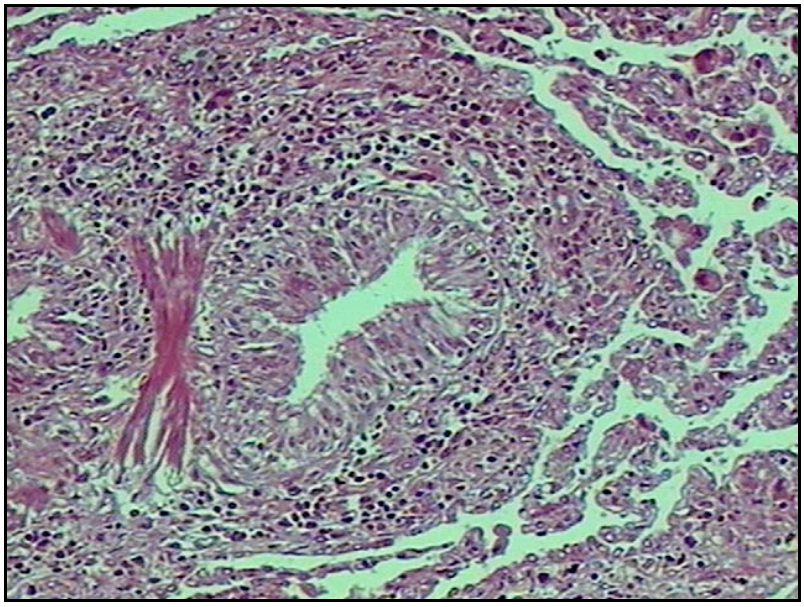

Figura 14 – Infiltrado inflamatório perivascular, Hematoxilina-Eosina, tamanho original, x40.

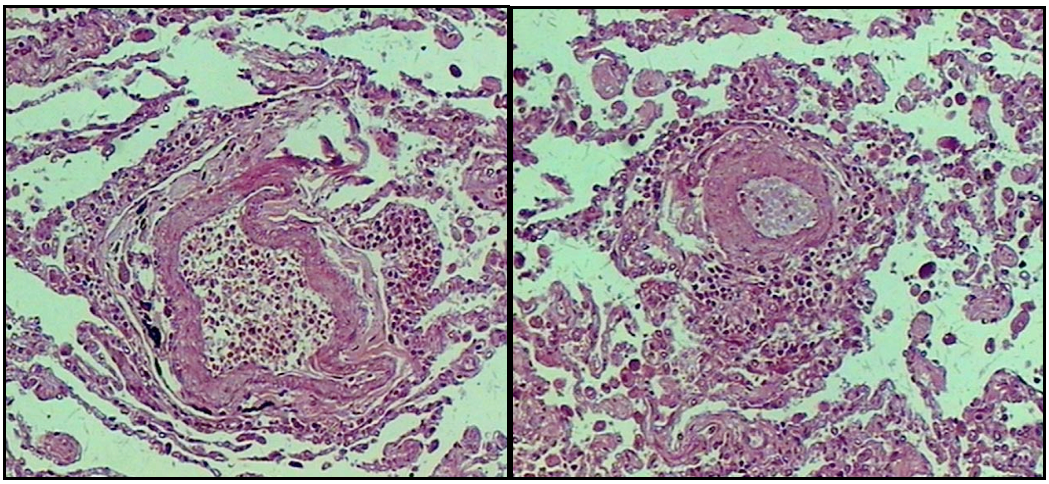

Figura 15 – (A. direita; B. esquerda). Infiltrado inflamatório perivascular, Hematoxilina-Eosina, tamanho original, x40.

Os septos alveolares estavam colabados; visualizaram-se inúmeros macrófagos no seu interior (Figura 12A e 12B). As estruturas brônquicas continham muco no seu interior (Figura 13A) e númerosos macrófagos (Figura13B); visualizaram-se infiltrados inflamatórios peribrônquicos (Figura 14). Em relação à vasculatura, observou-se a presença de pequenas regiões de infiltrado inflamatório perivascular (Figura 15A e 15B); não se detectou comprometimento intracapilar.

É importante ressaltar que essas reações não são únicas e exclusivas da criptococose, podendo ser visualizadas em outros processos infecciosos.

6.2 TÉCNICA DE GOMORI-GROCOTT (GMS)

6.2.1 *Cryptococcus* capsular

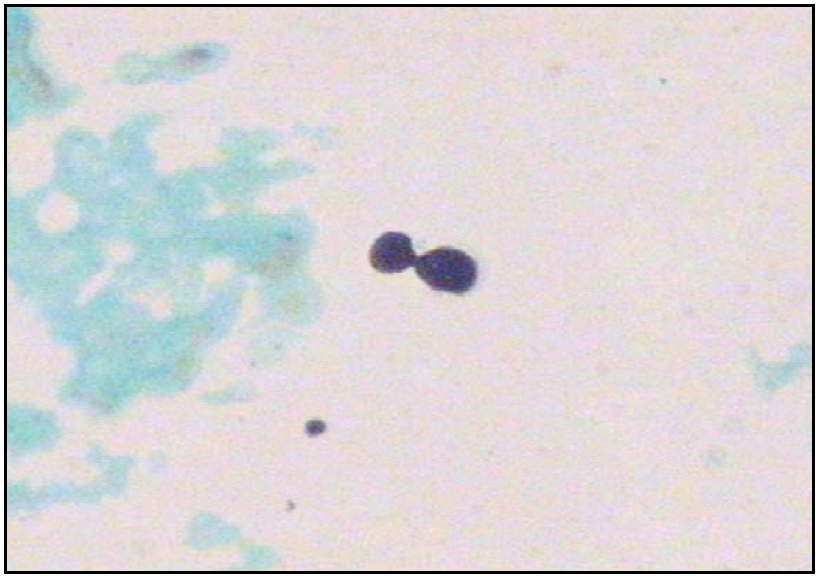

Figura 16 – Brotamentos com estreita base de crescimento, Gomori-Grocott, tamanho original, x10.

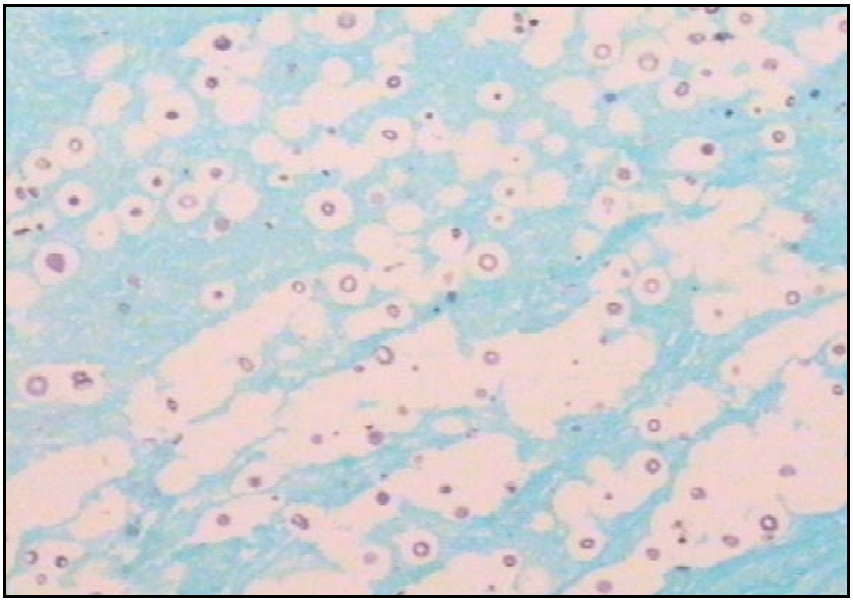

Figura 17 – Zonas claras perinucleares do *Cryptococcus* capsular, Gomori-Grocott, tamanho original, x40

Microscopicamente, visualizaram-se estruturas sob aspecto de levedura, exibindo formas redondas a ovóides e contendo brotamentos únicos com estreita base de crescimento

(Figura 16). Aos cortes, os microrganismos fúngicos apresentaram zonas claras (halos) circundantes, sugerindo a presença de envelope polissacarídeo capsular. Os elementos fúngicos foram nitidamente corados de marrom-escuro a negro; a coloração apresentou-se limitada à parede celular (Figura 17).

No parênquima pulmonar adjacente, observou-se cor verde, já que o corante de contraste utilizado foi o verde luz (Figura 17).

6.2.2 *Cryptococcus* deficiente de cápsula

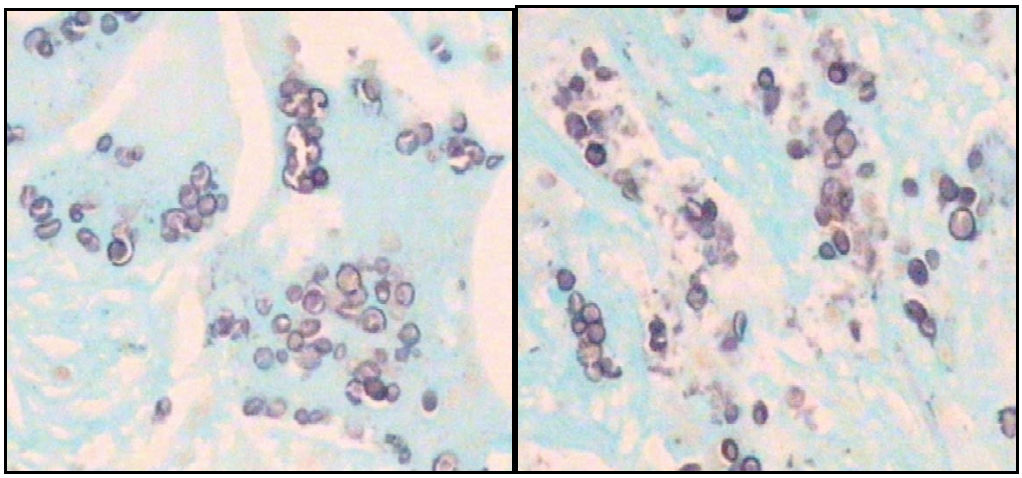

Figura 18 – (A. direita; B. esquerda). *Cryptococcus* **deficiente de cápsula, Gomori-Grocott, tamanho original, x40**

Microscopicamente, visualizaram-se estruturas menores do que aquelas encontradas aos cortes, contendo a linhagem capsular do *Cryptococcus* (Figura 18A e 18B).

Aos cortes, observaram-se estruturas sob aspecto de leveduras ovaladas; raramente visualizaram-se elementos fúngicos exibindo brotamentos unipolares. Os microrganismos não expressaram zonas claras (halos) circundantes, o que nos remete à ausência do envelope polissacarídeo capsular, característica da linhagem deficiente de cápsula (Figura 18A).

Freqüentemente, detectaram-se áreas formando múltiplos e irregulares granulomas (Figura 18A) . As estruturas fúngicas estavam dispostas, ora no interior das células gigantes (intracelular/fagocitadas), ora dispersas extracelularmente (Figura 18A e 18B).

Os microrganismos foram corados nitidamente de marrom-escuro a negro, inclusive nas partes interiores (Figura 18A e 18B).

6.3 Técnica de Mucicarmim de Mayer

6.3.1 *Cryptococcus* capsular

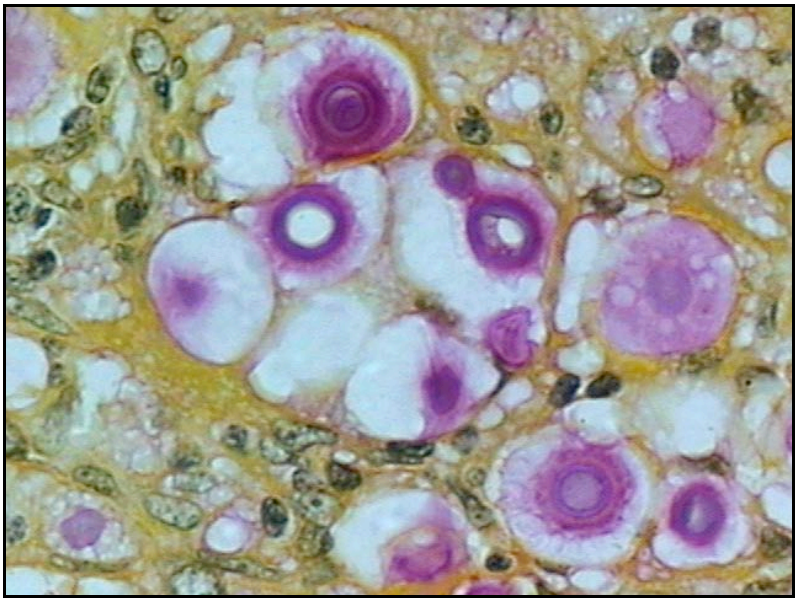

Figura 19 – *Cryptococcus* capsular, Mucicarmim de Mayer, tamanho original, x40.

Aos cortes, visualizaram-se estruturas sob forma redonda a ovóide, apresentando evidente cápsula carminofílica de aspecto estrelado, corada na cor magenta, caracterizando os elementos fúngicos. Observou-se a existência de zonas claras (halos) circundante aos microrganismos. Freqüentemente, as estruturas apresentaram brotamentos únicos com estreita base de crescimento, originando uma célula filha a partir da célula mãe (Figura 19).

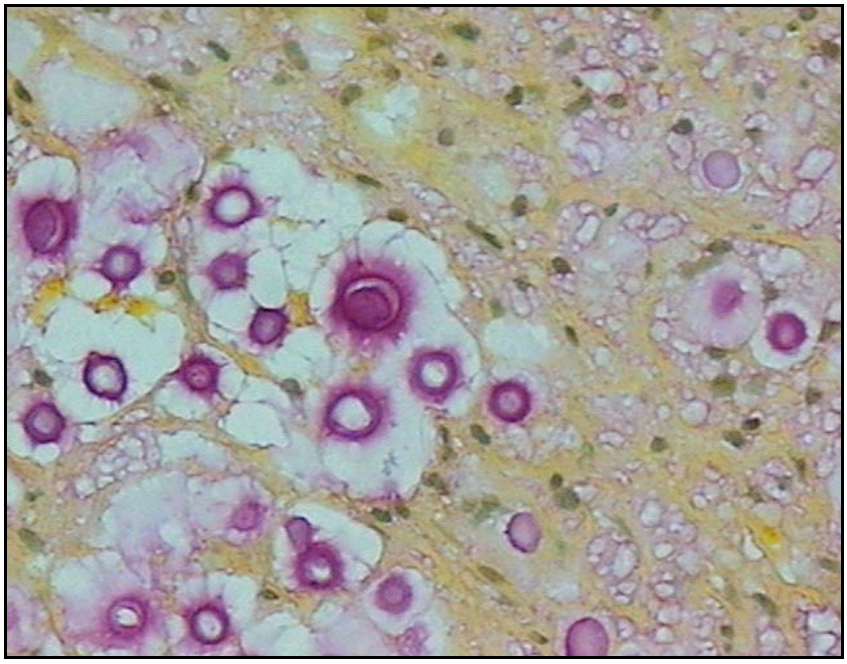

Figura 20 – *Cryptococcus* capsular, Mucicarmim de Mayer, tamanho original, x40.

Microscopicamente, detectou-se variação no tamanho das estruturas; ora observaram-se formas maiores, de aspecto estrelado, ora observaram-se formas menores, apresentando estrutura capsular menor não muito evidente (Figura 20).

Os núcleos das células exibiram-se escurecidos, enquanto o parênquima adjacente apresentou-se na cor amarela, pois o corante utilizado para oferecer contraste foi o amarelo de metanila (Figura 19 e 20).

6.3.2 *Cryptococcus* deficiente de cápsula

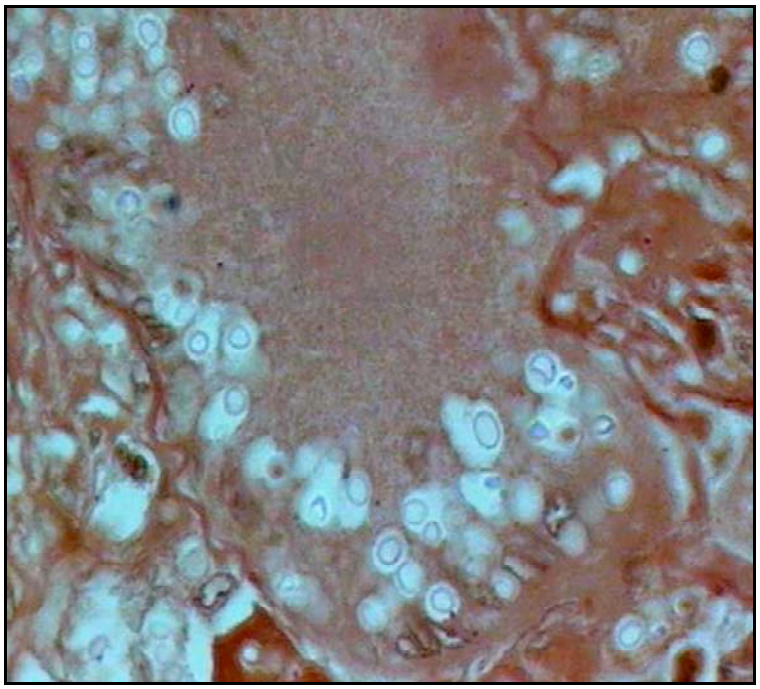

Figura 21 – *Cryptococcus* deficiente de cápsula no interior do granuloma pulmonar (fagocitose); note a cápsula fracamente reativa, Mucicarmim de Mayer, tamanho original, x40.

Microscopicamente, visualizaram-se estruturas fúngicas fracamente reativas para envelope polissacarídeo capsular. Esses microrganismos foram encontrados no interior de focos granulomatosos (granuloma pulmonar), sendo fagocitados pelas células gigantes (Figura 21).

Aos cortes, observaram-se regiões indicativas de necrose com disposição central, áreas de atividade granulomatosa, constituídas por gigantócitos, e focos de infiltração linfoplasmocitária. Todos esses aspectos das lesões são confirmados aos cortes corados pelo H&E (Figura 21) .

6.4 TÉCNICA DE FONTANA-MASSON

6.4.1 *Cryptococcus* capsular

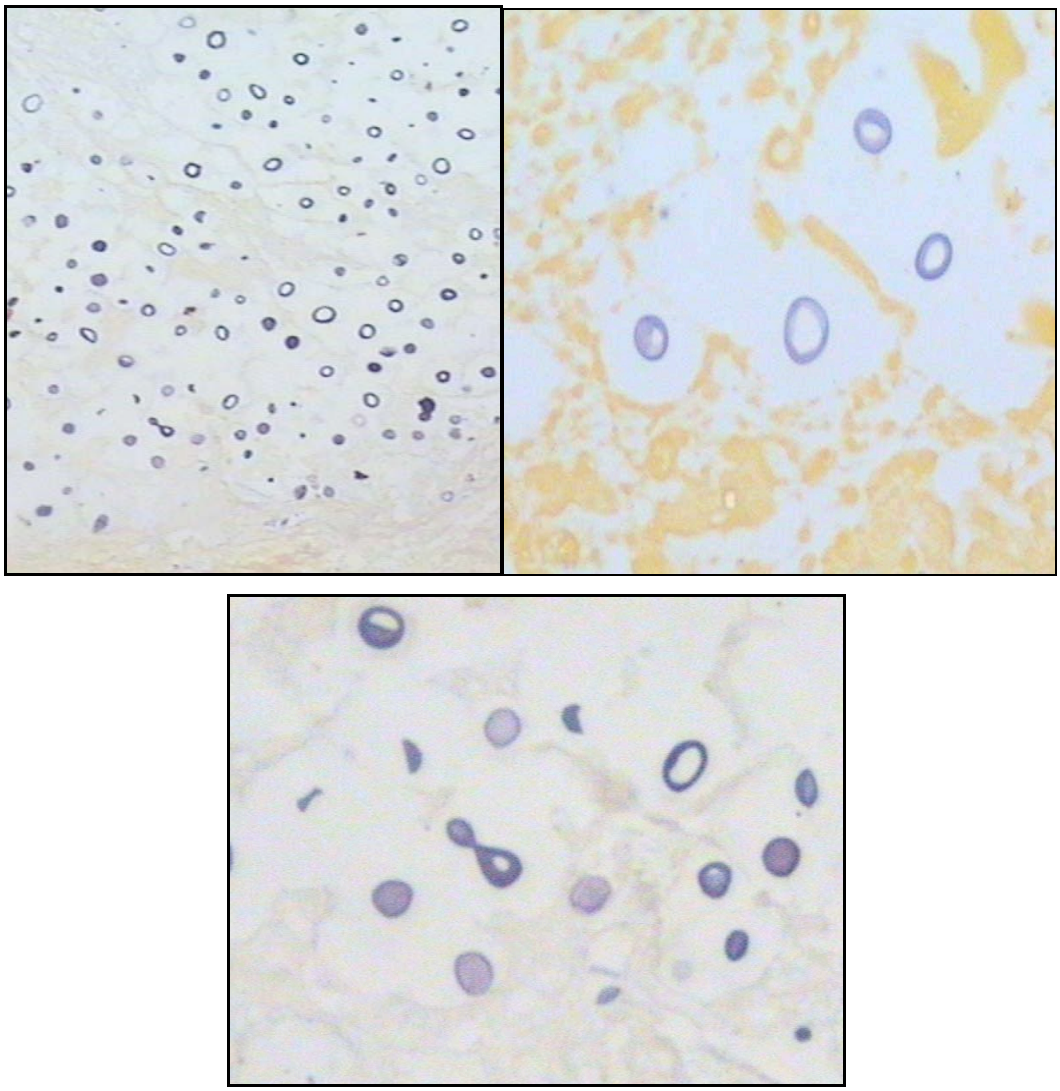

Figura 22 – (A. direita; B. esquerda; C. a baixo). *Cryptococcus* capsular, Fontana-Masson, tamanho original, x10.

Microscopicamente, detectou-se melanina, corada de marrom-escuro a negro, contida na parede celular do agente fúngico (Figura 22A).

Aos cortes, o aspecto micromorfológico é compatível a leveduras sob forma redonda a ovóide, apresentando zonas claras (halos) circundantes aos microrganismos,

aspecto indicativo da presença de material capsular (Figura 22B). Também detectaram-se brotamentos com estreita base de crescimento, originando células-filhas (Figura 22C).

Em alguns momentos, a coloração delimitou-se à parede celular e, em outros, a estrutura interior também foi corada; parênquima pulmonar adjacente apresentou-se na cor amarela, já que o corante de contraste utilizado foi o amarelo de metanila (Figura 22A, 22B, 22C).

6.4.2 *Cryptococcus* deficiente de cápsula

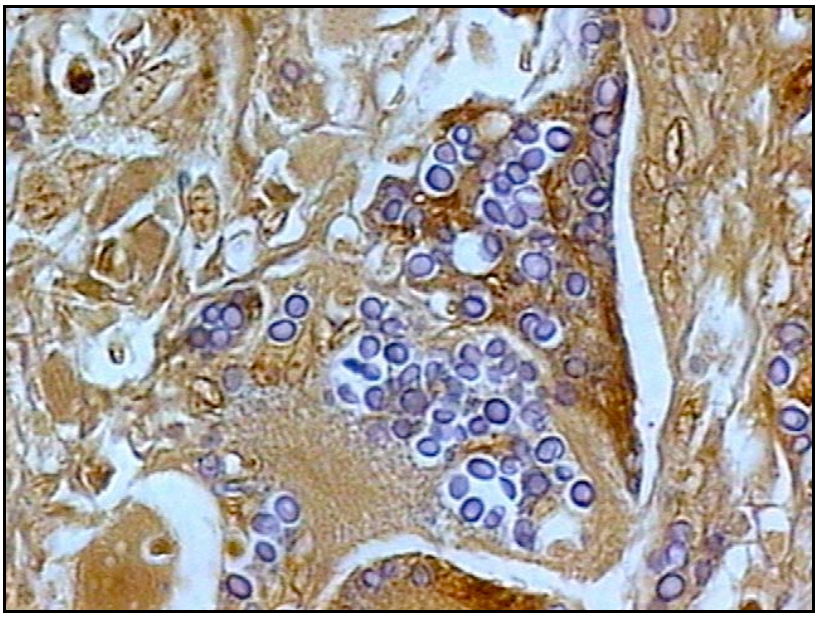

Figura 23 – *Cryptococcus* deficiente de cápsula no interior do granuloma pulmonar, Fontana-Masson, x40.

Microscopicamente, visualizaram-se estruturas menores do que aquelas encontradas nos cortes contendo a linhagem capsular do *Cryptococcus* (Figura 23).

Aos cortes, detectou-se fortíssima evidência da presença de pigmentos de melanina, contidos na parede celular do agente fúngico. Este apresentou aspecto micromorfológico compátivel a leveduras, sob forma redonda a ovóide, ausente de zonas claras (halos) perinucleares (Figura 23).

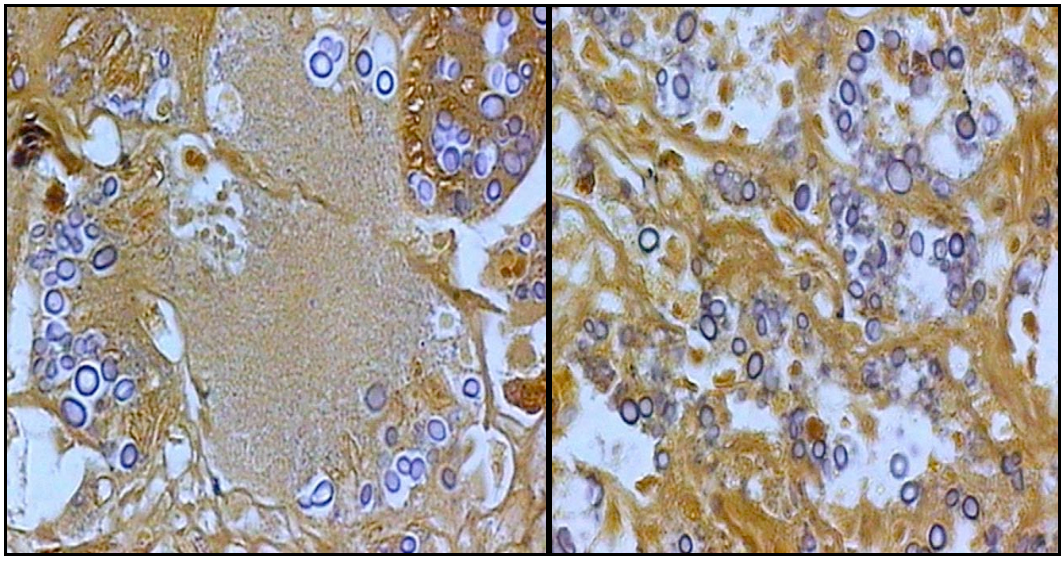

Figura 24 – (A. direita; B. esquerda). *Cryptococcus* deficiente de cápsula no interior do granuloma pulmonar, Fontana-Masson, x40.

Freqüentemente, observaram-se áreas que poderiam ser indicativas de necrose central, de regiões granulomatosas, de células gigantes e de infiltração linfoplasmocitária. Os gigantócitos apresentaram vários elementos fúngicos fagocitados no seu interior, ora os elementos fúngicos estavam dispostos extracelularmente (Figura 24A e 24B). Todos esses aspectos das lesões são confirmados aos cortes corados pelo H&E.

6.5 TÉCNICA CONJUGADA FONTANA-MASSON/MUCICARMIM DE MAYER

6.5.1 *Cryptococcus* capsular

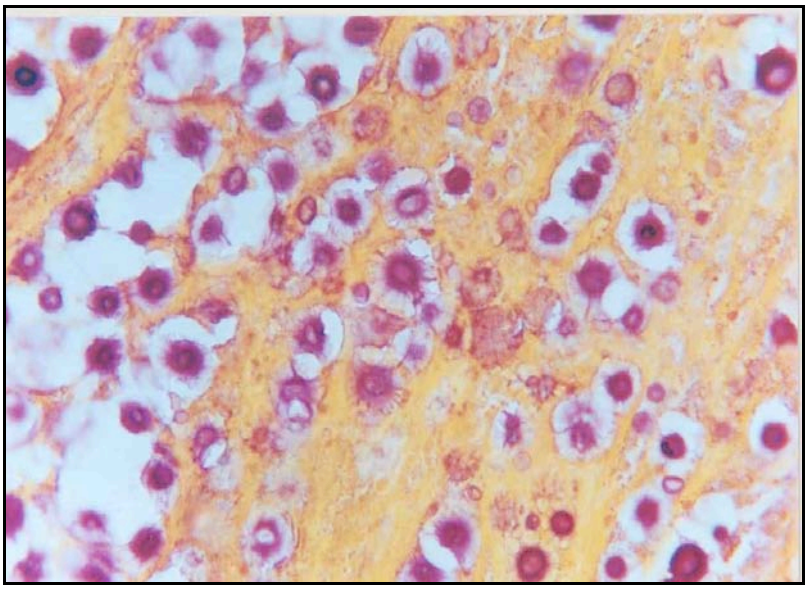

Figura 25 – *Cryptococcus* capsular, tamanho original, x40.

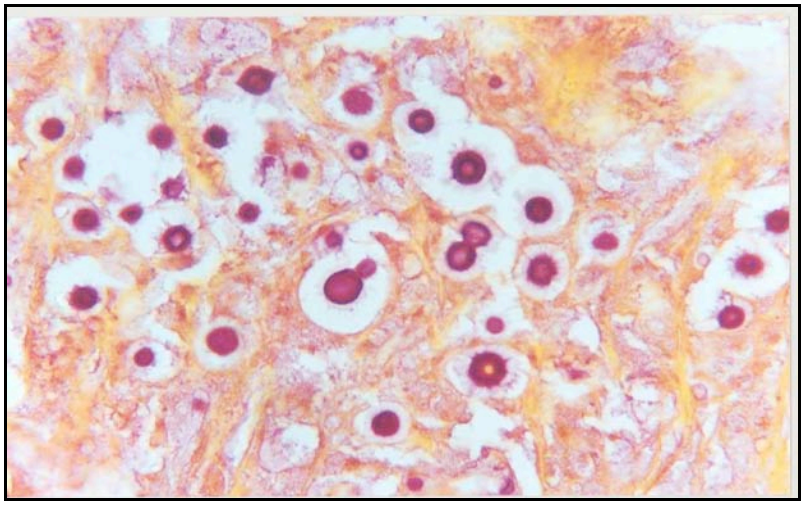

Figura 26 – *Cryptococcus* capsular, tamanho original, x40.

Microscopicamente, visualizou-se aspecto compatível a elementos fúngicos, reativos para envelope polissacarídeo capsular, corado na cor magenta, e, simultaneamente, reativos para melanina presente na parede celular fúngica, corada na cor marrom-escura (Figura 25).

Aos cortes, as características micromorfológicas evidenciadas são estruturas sob forma de leveduras redondas a ovóides, exibindo brotamentos únicos com estreita base de crescimento, apresentando zonas claras circundantes e cápsula carminofílica de aspecto estrelado; a parede celular demonstrou-se delicadamente corada em marrom-escuro (Figura 26).

Os núcleos celulares apresentaram-se escurecidos; o parênquima adjacente apresentou-se na cor amarela, já que o corante de contraste utilizado foi o amarelo de metanila (Figura 25 e 26) .

6.5.2 *Cryptococcus* deficiente de cápsula

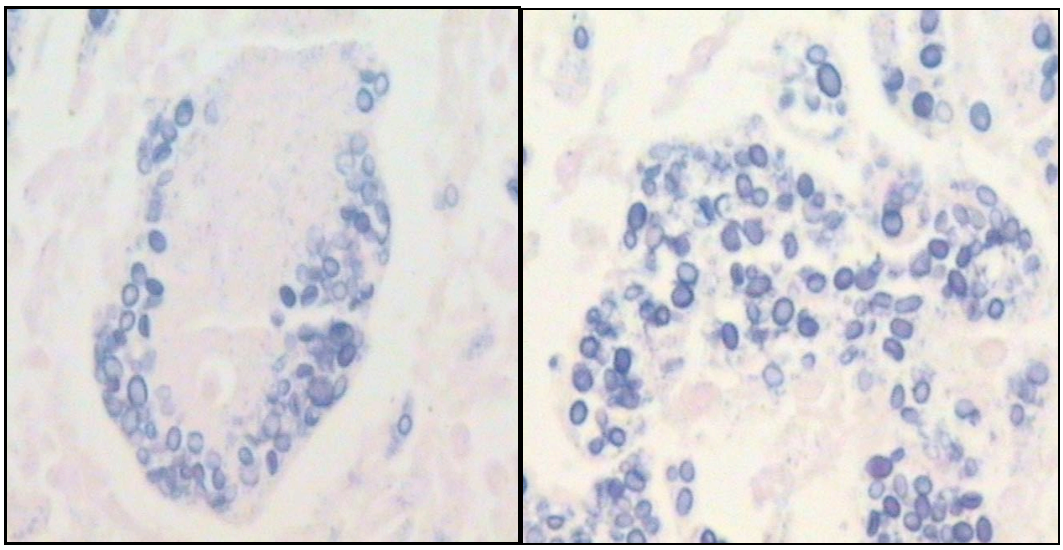

Figura 27 – (A. direita; B. esquerda). *Cryptococcus* deficiente de cápsula, tamanho original, x40

Microscopicamente, visualizaram-se estruturas pequenas, de tamanho inferior aquelas observadas nos cortes que continham a linhagem capsular do *Cryptococcus* (Figura 26A e 26B).

Aos cortes, detectou-se fortíssima evidência (reatividade) da presença de pigmentos de melanina na parede celular do agente fúngico. O aspecto micromorfológico do agente é compatível a leveduras sob forma redonda a ovóide, desprovidas de material

polissacarídeo capsular; não houve confirmação da reatividade para cápsula. Os elementos fúngicos estavam dispersos ora no interior do granuloma (Figura 26A), ora extracelularmente (Figura 26B).

Durante a avaliação da coloração conjugada Fontana-Masson/Mucicarmim de Mayer, detectou-se que o método oferece coloração de fundo mais clara e limpa em relação às outras colorações, facilitando a detecção dos microrganismos; estruturas teciduais tiveram sua visualização prejudicada (Figura 26A e 26B).

6.6 Considerações gerais

Os achados micromorfológicos observados aos cortes estão resumidos e mencionados nas tabelas 4 e 5.

Tabela 4 – Características micromorfológicas nas lesões por *Cryptococcus* capsulado

	Área inflamatória	Células fúngicas	Infiltração leucocitária	Célula-gigante	Necrose caseosa	Granuloma
H&E	++++	0	+	0	0	0
GMS	++++	++++	SD	0	0	0
MM	++++	++++	SD	0	0	0
FM	++++	++++	SD	0	0	0
FM/MM	++++	++++	SD	0	0	0

FM: Fontana-Masson; FM/MM: Fontana-Masson/Mucicarmim de Mayer; GMS: Grocott-Gomori; H&E: Hematoxilina-Eosina; MM: Mucicarmim de Mayer. Os índices estão em ordem decrescente: ++++: abundantes; +: raros; 0: ausência; SD: sem distinção/ausência de diferenciação das células leucocitárias.

Tabela 5 – Características micromorfológicas nas lesões por *Cryptococcus* deficiente de cápsula

	Área inflamatória	Células fúngicas	Infiltração leucocitária*	Célula-gigante	Necrose caseosa	Granuloma
H&E	++++	0	++++	++++	++++	++++
GMS	+++	++++	SD	+++	+	++
MM	+++	0/Fr	SD	++	+	+++
FM	+++	++++	SD	+++	0	++
FM/MM	+++	++++	0	0	0	0

***: Presença abundante de infiltração linfoplasmocitária e macrofágica; Fr: presença de elementos fúngicos fracamente reativos; FM: Fontana-Masson; FM/MM: Fontana-Masson/Mucicarmim de Mayer; GMS: Grocott-Gomori; H&E: Hematoxilina-Eosina; MM: Mucicarmim de Mayer. Os índices estão em ordem decrescente quanto à visualização: ++++: abundantes e bem definidos; +++: aumentados e definidos; ++: moderados; +: raros e não definidos; 0: ausência/não é possível a visualização representativa; SD: sem distinção/ausência de diferenciação das células leucocitárias.**

7 DISCUSSÃO

O diagnóstico das infecções fúngicas pode ser feito através das características micromorfológicas dos fungos no exame direto a fresco e cultivos. Entretanto, muitas vezes não se consegue isolar o agente fúngico em cultivos apropriados, devido à amostra ser totalmente imersa em formol, impossibilitando o seguimento do diagnóstico. Perante isso, o diagnóstico das infecções fúngicas é estabelecido frente aos achados micromorfológicos aos cortes.

A criptococose é uma infecção fúngica relativamente comum. Dessa forma, várias colorações histoquímicas têm sido desenvolvidas para proporcionar a identificação desse agente etiológico. Entre elas, estão as colorações simples, utilizadas na triagem e detecção dos agentes fúngicos, e as colorações especiais, oferecendo diagnóstico especializado.

A característica histológica da infecção criptocóccica típica é diferenciada, e o diagnóstico é único, desde que os microrganismos sejam usualmente associados a uma mínima resposta inflamatória. Esse é o caso da linhagem capsular do *Cryptococcus*, que é reativa aos cortes corados pela técnica de Mucicarmim de Mayer. No que diz respeito ao fungo deficiente de cápsula, as características histológicas são bastante inespecíficas, sendo encontradas em qualquer outra patologia de origem infecciosa. Por esse motivo, é necessário lançar mão de colorações histoquímicas especiais, possibilitando a continuidade e o estabelecimento do diagnóstico.

Na coloração histoquímica de Hematoxilina-Eosina (H&E), um dos aspectos que constitui a reação tecidual provocada pelo agente fúngico desprovido de cápsula é a presença de resposta inflamatória, composta por áreas centrais de necrose e regiões granulomatosas de aspecto em paliçada. Perifericamente, estão presentes células gigantes

fagocitando os microrganismos fúngicos. Também são encontrados focos de infiltração linfoplasmocitária, macrófagos que adquirem características de células epitelióides e áreas de fibrose. No que diz respeito ao fungo com cápsula íntegra, aos cortes, a resposta inflamatória é mínima, com visualização de corpos claros de paredes duplas, apresentando halo claro perinuclear e ausência de agregação de células de defesa.

Em relação à coloração histoquímica de Gomori-Grocott (GMS), concluiu-se que a técnica oferece sensibilidade incomparável, proporcionando a definição do aspecto brotante e das formas micromorfológicas fúngicas. Devido à alta sensibilidade da coloração, ela é utilizada na triagem e identificação dos microrganismos fúngicos, bem como no direcionamento da identificação etiológica.

A coloração histoquímica de Mucicarmim de Mayer (MM) tem proporcionado reatividade aos cortes contendo a forma típica do *Cryptococcus*, a capsular. Devido a isso, é possível estabelecer o diagnóstico único e exclusivo da criptococose pelo microrganismo com íntegra cápsula. No que diz respeito ao fungo deficiente de cápsula[15], a coloração não se mostra eficiente para o diagnóstico, pois o *Cryptococcus* acapsular é fracamente reativo e, muitas vezes, não reativo aos cortes corados pela coloração para material capsular carminofílico.

Casos isolados da infecção causada por formas deficientes de cápsula têm sido descritos na literatura, incluindo infecção pulmonar localizada e disseminada (HARDING et al., 1979). O correto diagnóstico da infecção por *Cryptococcus* deficiente de cápsula (CDCN) aos cortes é extremamente dificultoso, por apresentar resultados negativos na coloração histoquímica de Mucicarmim de Mayer (MM). Kwon-Chung (1981) estudou o

[15] O fungo deficiente de cápsula contém um defeito na rota metabólica responsável pela formação do polissacarídeo capsular.

efeito da coloração histoquímica de Fontana-Masson (FM) e fundamentou que essa coloração é específica no diagnóstico da infecção por *Cryptococcus* deficiente de cápsula (CDCN), devido ao fato de o fungo conter melanina da parede celular.

Aplicada a coloração de Fontana-Masson (FM) nos cortes positivos para CDCN; observou-se que essa técnica é reativa para pigmentos de melanina, sendo utilizada para detectar esses pigmentos na parede celular dos organismos criptocóccicos. Dessa forma, o Fontana-Masson (FM) expressa resultados positivos aos cortes contendo ambas as linhagens do *Cryptococcus*.

A coloração histoquímica Fontana-Masson/Mucicarmim de Mayer (FM/MM) permite perfeita interpretação e detecção dos sítios positivos, especialmente devido à presença de pigmentos escuros de melanina, sobrepostos a uma coloração de fundo clara e limpa. Embora muitos microrganismos tenham sido reativos pelas duas colorações, em ambas as linhagens, um maior número de microrganismos foram corados pelo FM do que pelo MM, devido ao fato de a coloração de FM ser reativa independentemente da presença ou ausência do envelope capsular. Desse modo, a coloração conjugada evidencia, simultaneamente, a melanina na parede celular e a cápsula polissacarídica (quando presente), acarretando aumento da sensibilidade e especificidade na identificação laboratorial do *Cryptococcus*.

Destaca-se que a coloração conjugada apresenta uma seqüência de procedimentos simples, podendo ser executada em qualquer laboratório, salvo o custo elevado dos reagentes.

8 CONCLUSÃO

Neste trabalho, estabeleceu-se um protocolo de procedimentos histoquímicos para a identificação laboratorial do *Cryptococcus*. Além disso, comprova-se a eficácia do uso da associação de métodos histoquímicos de coloração nesse processo.

Observou-se que as colorações histoquímicas, quando em conjunto, proporcionam estudos micromorfológicos com maior riqueza de detalhes, tanto aos cortes, como em esfregaços. Os aspectos analisados têm como objetivo diagnosticar corretamente o *Cryptococcus*, especialmente na presença de linhagens deficientes de cápsula, cuja identificação é bastante complexa, possibilitando diagnóstico especializado da criptococose, baseado no exame anátomo-patológico.

REFERÊNCIAS BIBLIOGRÁFICAS

1. BARRETO DE OLIVEIRA, M.T.; BOEKHOUT, T.; THEELEN, B.; HAGEN, F.; BARONI, F.A.; LAZERA, M.S.; LENGELER, K.B.; HEITMAN, J.; RIVERA, I.N.G.; PAULA, C.R.; *Cryptococcus neoformans* shows a remarkable genotypic diversity in Brazil. **J. Clin. Microbiol., 42:** 1356-1359, mar., 2004.

2. BATISTA, L.; DA SILVA, M.V. Criptococose. In: VERONESI, R; FOCACCIA, R. (Eds) Tratado de Infectologia. Ed. Ateneu,São Paulo, 2001. Cap. 85, 1132-1135.

3. BAKER, R.D; HAUGEN, R.K; Tissues Changes and Tissue Diagnosis in Cryptococcosis. **Clin. Pathol., 25:** 14-24, 1955.

4. BICANIC, T.; HARRISON, T.S. Cryptococcal meningitis. **Brit. Med. Bull., 72:** 99-118, 2005.

5. BLASKSTOCK, R.; MICCORMAK, J.M.; HALL, N.K. Induction of a macrophage-supressive lymphokine by soluble cryptococcal antigens and its association with modells of immunologic tolerance. **Infect. Immun., 55:** 233-239, 1987.

6. BOEKHOUT, T.; THEELEN, B.; DIAZ, M.; FELL, J.W.; HOP, W.C.J.; ABELN, E.C.A. DROMER, F.; MEYER, W.; Hybrid genotypes in the pathogenic yeast *Cryptococcus neofomans*. **Microbiol., 147:** 891-907, 2001.

7. BULMER, G.S.; FROMTLING, R. A. Pathogenic mechanisms of mycotic agents. In: HOWARD DH & HOWARD LF, ed. Fungi pathogenic for humans and animals. New York, Macal Dekker, 1983, V(3) p.1-59.

8. CALVO, B.; FISCHMAN, O.; PIGNATARI, A.; DEL BIANCO, R. ZAROR, L. Variants and serotypes of *Cryptococcus neoformans* in patients with AIDS and neurocryptococcosis in São Paulo, Brazil. **Rev. Inst. Med. Trop. São Paulo, 32:** 480-482, 1990.

9. CAMERON, M.L.; BARTLETT, J.A.; GALLIS, H.A. et al. Manifestions of pulmonary cryptococcosis in patients with acquired immunodeficiency syndrome. **Rev. Infect. Dis., 13:** 64-67, 1991.

10. CASADEVALL, A; PERFECT, J,R; *Cryptococcus neoformans*. 1.ed. Washington: Asm Press, 1998.

11. CASADEVALL, A; ROSAS, A.L; NOSANCHUK, J.D; Melanin and virulence in *Cryptococcus neoformans*. **Cur. Opin. in Microbiol., 3:** 354-358, 2000.

12. CASALI, A.K; GOULART, L; ROSA E SILVA, L.K; RIBEIRO, A.M; AMARAL, A.A; ALVES, S.H; SCHRANK,A; MEYER, W; VAINSTEIN,M.H; Molecular typing of clinical and enviromental *Cryptococcus neoformans* isolates in the Brazilian state Rio Grande do Sul. **FEMS Yeast Res., 3:** 405-415, 2003.

13. CASALI, A.K; STAATS, C.C; SCHRANK, A; VAINSTEIN,M.H; *Cryptococcus neoformans*. **Biotec. Ciên. & Desenvol., 20:** 34-37, 2001.

14. CHANDLER, F..W; WATTS, J.C. **Cryptococcosis**. In: Chandler F.W. Watts, J.C. (eds). Pathologic diagnosis of fungal infections. Chicago: ASCP Press, Cap. 160, 161-175, 1987.

15. CHANG, Y.C.; KWON-CHUNG, K.J.; Complementation of a capsule-deficient mutation of *Cryptococcus neoformans* restores irs virulence. **Mol. Cell. Biol., 14:**4912-4919, jul., 1994.

16. CHANG, W-C.; TZAO, C.; HSU, H-H.; LEE, S-C.; HANG, K-L.; IUNG, H-J.; CHEN, C-Y. Pulmonary cryptococcosis. Comparison of clinical and radiographic characteristics in immunocompetent and immunocompromised patients. **Chest, 129:** 333-339, 2006.

17. CHERNIAK, R; SUNDSTROM, J.B; Poysaccharide Antigens of the Capsule of *Cryptococcus neoformans* . **Infec. Imm., 62:**1507-1512, 1994.

18. CHUCK, S.L.; SANDI, M.A. Infection with *Cryptococcus neoformans* in the acquired immunodeficiency syndrome. **N. Engl. J. Med., 321:** 794-799, 1979.

19. COLLINS, H.L; BRANCOFT G. J. Encapsulation of *Cryptococcus neoformans* impairs antigen-specific T-cell response**. Infect. Immun., 59:** 3883-3888, 1992.

20. CÔRREA, M.P.S.C; OLIVEIRA, E.C; DUARTE, R.R.B.S; PARDAL, P.P.O.; OLIVEIRA, F.M.; SEVERO, L.C.; Criptococose em crianças no Estado do Pará, Brasil. **Rev. Soc. Bras. Med. Trop., 32:** 505-508, 1999.

21. CRUICKSHANK, J.G.; CANILL, R.; JELBERT, M. *Cryptococcus neoformans* of unusual morfology. **Appl. Microbiol., 25:** 309-312, 1973.

22. CUNNINGHAM-RUNDLES, C.; Clinical and immunological analyses of 103 patients with common variable immunodeficiency. **J. Clin. Immunol., 9:**22-23,1989.

23. DELFINO P.; CIANCI L.; LUPIS E.; et al. Interleukin-6 production by human monocytes stimulated with *Cryptococcus neoformans* components**. Infect. Immun., 65:** 2454-2456, 1997.

24. DIAMOND, R.D.; *Cryptococcus neoformans*. In: MANDELL, G.L.; BENNETT, J.E.; DOLIN, R.; Principles and practices of infectious diseases, 5 edition, Churchill Livingstone, Philadelphia, 2707-2718, 2000.

25. DOERING, T.L.; NOSANCHUK, J.D.; ROBERTS, W.K.; CASADEVALL, A. Melanin as a potential cryptococcal defense against microbiocidal proteins. **Med. Mycol., 37:** 175-181, 1999.

26. DORA, J.M.; KELBERT, S.; DEUTSCHENDORF, C.; CUNHA, V.S.; AQUINO, V.R. SANTOS, R.P.; GOLDANI, L.Z. Cutaneous cryptococcosis due *to Cryptococcus gattii* in immunocompetent hosts – case report and review. **Mycopathol., 161:** 235-238, 2006.

27. EDWARDS, M.R.; GORDON, M.A.; LAPA, E.N.; GHIORSE, W. Micromorphology of *Cryptococcus neoformans*. **J. Bacteriol., 94:** 766-777, 1967.

28. EHRENSING, E.R.; SAAG, M.S.. Criptococcose. In: SAROSI,G.A.; DAVIES.S.F. (Eds) Doenças Fúngicas do pulmão. Ed. Revinter, São Paulo, 2001. Cap.7. 89-101.

29. ENG, R.H.; BISHBURG, E.; SMITH, S.M. et al. Cryptococcal infections in patients with acquired immune deficiency syndrome**. Am. J. Med., 81:** 19-23, 1986.

30. FARMER, S.Y.; KOMOROWSKI, R.A. Histologic response to capsule-deficient *Cryptococcus neoformans*. **Arch. Pathol., 96:** 382-387, 1973.

31. FERNANDES, O.F.L.; COSTA, T.R.; COSTA, M.R.; SOARES, A.J.; PEREIRA, A.J.S.C.; SILVA, M.R.R.; *Cryptococcus neoformans* isolados de pacientes com AIDS. **Rev. Soc. Bras. Med. Trop., 33:** 75-78, 2000.

32. FRANZOT, S.P.; SALKIN, I.F.; CASADEVALL, A.; *Cryptococcus neoformans* var. *grubii*: separate varietal status for *Cryptococcus neoformans* serotype A isolates. **J. Clin. Microbiol., 37:** 838-840, 1999.

33. GLEASON, T.H; HAMMAR, S.P; BARTHAS, M; KASPRISIN, M; BOCKUS, D; Cytological Diagnosis of Pulmonary Cryptococcosis. **Arch. Pathol. Lab. Med. 104:** 384-387, 1980.

34. GOMES, B.L.; NOSANCHUK, J.D.; Melanin and fungi. **Curr. Opin. Infect. Dis., 16:**91-96, apr., 2003.

35. GONÇALVES, A.J.R; ROCHA, E.E.M; NOUJAIM, J.E; VIEIRA, A.R.M; ARVALHO, F.G; LOMELINO, M.R; FERREIRA JÚNIOR, L.F; Criptococose- O grande *iceberg* clínico e micológico. **Rev. Bras. Neurol., 19:** 97-100, 1983.

36. GROCOTT, R.G.; A stain for fungi in tissue sections and smears. **Am. J. Clin. Path. 25:** 975-979, 1955.

37. GUILHERMETTI, E.; KIOSHIMA, E.S.; SHINOBU, C.; SILVA, S.C.; MOTTA, V.A.; SVIDZINSKI, T.I.E.; Micologia médica: uma área das Análises Clínicas que está em expansão. **Rev. Bras. Anal. Clin., 36:** 51-53, 2004.

38. GUTIERREZ, F.; FU, Y.S.; LURIE, H.I. Cryptococcosis histologically resembling histoplasmosis. **Arch. Path., 99:** 347-352, 1975.

39. HORTA, J.A; STAATS, C.C; CASALI, A.R. Epidemiologycal aspects of clinical and environmental *Cryptococcus neoformans* isolates in the Brazilian state Rio Grande do Sul. **Med. Mycol. 40:** 565-571, 2002.

40. HARDING, S.A; SCHELD, W.M; FELDMAN, P.S; SANDE, M.A; Pulmonary Infection With Capsule-Deficient *Cryptococcus neoformans*. **Virchows Arch. A. Path. Anat. and Histol**. **382:** 113-118, 1979.

41. HOGAN, L.H.; KLEIN, B.S. Altered expression of surface a 1,3-glucan in genetically related strain of *Blastomyces dermatitidis* that differ in virulence. **Infect. Immun., 62:** 3534-3546, 1994.

42. HUOPT, D.C.; PFROMMER, G.S.T.; YOUNG, B.J.; LARSON, T.A.; KOZEL, T.R. Occurrences, imunoglobulin classes and biological activities of antibodies in normal human serum that are reactive with *Cryptococcus neoformans* glucuronoxylomannan. **Infec. and Immun. 62:** 2857-2864, 1994.

43. IKEDA, R.; SUGITA, T.; JACOBSON, E.S.; SHINO, T. Laccase and melanization in clinically important *Cryptococcus* other than *Cryptococcus neoformans*. **J. Clin. Microbiol., 40:** 1214-1218, 2002.

44. JACOBSON, E.S. Pathogenic roles for fungal melanins. **Clin. Microbiol. Rev., 13:** 708-717, 2000.

45. JIMENEZ-FINKEL B.E.; MURPHY, J.W. Induction of antigen-specific T supressor cells by soluble *Paracoccidioides brasiliensis* antigen. **Infect. Immun., 56:** 734-743, 1988.

46. KHAN, Z.U.; AL-ANEZI, A.A.; CHANDY, R.; XU,J.; Disseminated cryptococcosis in na AIDS patient caused by a canavanine-resistent strain of *Cryptococcus neoformans* var. *grubii.* **J. Med. Microbiol., 52:** 271-275, 2003.

47. KIMURA, M.; Mcginnis, M.R.; Fontana-Masson-Stained tissue from culture-proven mycoses. **Arch. Pathol. Lab. Med., 122:**1107-111, dec., 1998.

48. KNOW-CHUNG, R.J.; BENETT, J.; Medical Mycology. Malvein, Pensilvânia (USA): Ed. Lia Febiger, 1933.

49. KWON-CHUNG, K.J.; BOEKHOUT, T.; FELL, J.W.; DIAZ, M. Proposal to conserve the name *Cryptococcus gattii against C. hondurianun* and *C. bacillisporus* (Basiodiomycota, Hymenomycetes, Tremellomycetidae). **Taxon 51:** 804-806, 2004.

50. KWON-CHUNG, K.J; HILL, W.B; BENNETT, J.E; New, Special Stain for Histopathological Diagnosis of Cryptococcosis. **J. Clin. Microbiol., 13:** 383-387, 1981.

51. KUROKAWA, C.S; SUGIZAKI, M. F; PERAÇOLI, M.T.S; Virulence Factors in Fungi of Systemic Mycoses. **Rev. Inst. Med. Trop. São Paulo., 40:** 125-135, 1998.

52. KOZEL, T.R. Non-encapsulated variant of *Cryptococcus neoformans*. II: Surface receptors for cryptococcal polysaccharide and their role in inhibiton of phagocytosis by polysaccharide**. Infect. Immun., 16:** 99-106, 1977.

53. KOZEL, T.R.; CAZIN, J.Jr. Non-encapsulated variant of *Cryptococcus neoformans*. I. Virulence studies and characterization of soluble polysaccharide. **Infect. Immun., 3:** 287-294, 1971.

54. LACATIVA, P.G.S.; DONANGELO, I.; WAGMAN, M.B.; NETO, L.S.; CALDAS, C.R.; VIOLANTE, A.H.D.; LIMA, R.J. VAISMAN, M.; Pseudotumoral pulmonary cryptococcosis in association with Cushing syndrome. **Arq. Bras. Endocrinol. Metab., 48:** 318-323, 2004.

55. LACAZ, C.S.; HEINS-VACCARI, E.M.; HERNANDÉZ-ARRIAGADA, G.L.; MARTINS, E.L.; PREARO, C.A.L.; CORIM, S.M.; MARTINS, M.A.; Primary cutaneous cryptococcosis due to *Cryptococcus neoformans* var. *gattii* serotype B, in an immunocompetent patient. **Rev. Inst. Med. Trop. S. Paulo, 44:**225-228, jul.-aug., 2002.

56. LAZCANO, O; SPEIGHTS, V.O; BILBAO, J; BECKER, J; DIAZ, J; Combined Fontana-Masson-Mucin Staining of *Cryptococcus neoformans*. **Arch. Pathol. Lab. Med., 115:** 1145-1149, 1991.

57. LAZCANO, O; SPEIGHTS, V.O; STRICKLER, J.G.; BILBAO, J; BECKER, J; DIAZ, J; Combined histochemical stains in the differential diagnosis of *Cryptococcus neoformans*. **Modern Pathol., 6:** 80-84, 1993.

58. LEE, S.C.; DICKSON, D.W.; CASADEVALL, A. Pathology of Cryptococcal meningoencephalitis: analysis of 27 patients with pathogenetic implications**. Human Pathol., 27:** 839-847, 1996.

59. LENGELER, K.B.; COX, G.M.; HEITMAN, J. Serotype AD strains of *Cryptococcus neoformans* are diploid or aneuploid and are heterozygous at the mating-type locus**. Infect. Immun., 69:** 115-122, 2001.

60. LEVI, G.C. Management of opportunistic infection in HIV+ patients: contrasts between Europe e South America. **Braz. J. Infect. Dis., 2:** 118-127, 1998.

61. LEVITZ, S.M.; TABUNI, A.; NONG, S.H.; GOLENBOCK D.T. Effects of interleukin-10 on human peripheral blood mononuclear cell responses to *Cryptococcus neoformans*, *Candida albicans*, and lipopolysaccharide. **Infect. Immun., 64:** 945-951, 1996.

62. LITTMAN, M.L.; ZIMMERMAN, L.E. **Cryptococcosis**. Grune & Straton, Inc, New York, 1956.

63. LIU, L.; TEWARI, R.P.; WILLIAMSON P.R.; Laccase protects *C. neoformans*: alveolar macrophages. **Infect. Immun. 67:** 6034-6039, 1999.

64. LUI, G.; LEE, N.; IP, M.; CHOI, K.W.; TSO, Y.K.; LAM, E.; CHAU, S.; LAI, R.; COCKRAM, C.S. MANTOVANI, M.P.; CASADEVALL, A.; KOLLMANN, T.R.; RUBINSTEIN, A.; GOLDSTEIN,H.; Enhancement of HIV-1 infection by the capsular polysaccharide of *Cryptococcus neoformans*. **The Lancet, 339:** 22-23, 1992.

65. MASIH, D.T.; SOTOMAYOR, C.E.; CERVI, L.A.; RIERA C.M.; RUBINSTEIN, H.R. Inhbition of I-A expression in rat peritoneal macrophages due to T-supressor cells induced by *Cryptococcus neoformans*. **J. Med. Vet. Mycol., 29:** 125-128, 1991.

66. MASSON, P. Cacinoides (argentaffin-cell tumors) and nerve hyperplasia of the appendicular mucosa. **Am. J. Pathol., 4:** 181-211, 1928.

67. MEYER. W.; CASTAÑEDA. A.; JACKSON, S.; HUYNH, M.; CASTAÑEDA, E.;Iberoamerican Cryptococcal Study Group. Molecular typing of iberoamerican Cryptococcus neoformans isolates. **Emerg. Infect. Dis., 9:** 189-195, 2003.

68. MITCHELL, D.H.; SORRELL, T.C.; ALLWORTH, A.M.; HEATH, H.C.; McGREGOR, A.R.; PAPANAOUM, K., RICHARDS, M.J.; GOTTLIEB, T.; Criptococcal disease of the CNS in immunocompetent hosts: influence of criptococcal

variety on clinical manifestations and outcome. **Clin. Infec. Diseas., 20:** 611-616, 1995.

69. MITCHELL, T.G.; PERFECT, J.R. Cryptococcosis in the era of AIDS – 100 years after the discovery of *Cryptococcus neoformans*. **Clin. Microbiol. Rev., 8:** 515-548, 1995.

70. MOE,K.; LOTSIKAS-BAGGIELI, A.J.; KUPIC-BANASIKOWSKA, A.; KAUFFMAN, C.L.; The cutaneous predilection of disseminated cryptococcal infection in organ transplant recipients. **Arch. Dermatol., 141:** 913-914, 2005.

71. NETO, R.J.P.; GUIMARÃRES, M.C.; MOYA, M.J.; OLIVEIRA, F.R.; JÚNIOR, P.L.; MARTINEZ, R.; Hipogamaglobulinemia como fator de risco para infecção por *Cryptococcus neoformans*: a propósito de dois casos. **Rev. Soc. Bras. Med. Trop., 33:** 603-608, 2000.

72. NISHIKAWA, M.M.; LAZERA, M.S.; BRABOSA, G.G.; BALASSIANO, L.R.; MACEDO, R.C.L.; BEZERRA, C.C.F.; CARDARELLI, M.; WANKE, B. Serotyping of 467 *Cryptococcus neoformans* isolates from enviromental sources in Brazil. Analysis of host and regional patterns . **J. Clin. Microbiol., 41:** 73-77, 2003.

73. OHKUSU, M; TANGONA, N;TAKEO, K; KISHIDA, E; OHKUBO, M; AOKI, S; NAKAMURA, K; FUJII, T; SIQUEIRA, I.C; MACIEL, E.A.P; SAKABE, S; ALMEIDA, G.M.D; HEINS-VACCARI, E.M; LACAZ, C.S; Serotype, Mating Type and Ploidy of *Cryptococcus neoformans* Strains isolated from Patients in Brazil. **Rev. Inst. Med. Trop. S. Paulo., 44:** 299-302, 2002.

74. PAPPALARDO, C.S.M.M; MELHEM, S.C.M; Cryptococcosis: a review of the brazilian experience for the disease. **Rev. Inst. Med. Trop. São Paulo, 45:** 299-305, 2003.

75. PETTOELLO-MANTOVANI, M.; CASADEVALL, A.; KOLLOMAN, T.R.; RUBINSTEIN, A.; GOLDENSTEIN, H. Enhancement of HIV-1 infection by the cpasular polyssaccharide of *Cryptococcus neoformans*. **Lancet 339(8784):** 21-23,1992.

76. POLACHEK, I.; HEARING, V.J.; KEVON-CHUNG, K.J. Biochemical studies of phenoloxidase and utilization of catecholamines in *Cryptococcus neoformans*. **J. Bacteriol., 150:** 1212-1220, 1982.

77. PRUITT, A.A.; Nervous system infections in patient with cancer. **Neurol. Clin., 21:** 193-219, 2003.

78. REOLON, A.; PEREZ, L.R.R.; MEZZARI, A.Prevalência de *Cryptococcus neoformans* nos pombos urbanos da cidade de Porto Alegre, rio Grande do Sul. **J.. Bras. Patol. Med. Lab., 40:** 293-298, 2004.

79. RO, J.Y.; LEE, S.S.; AYALA, A.G.; Advantage of Fontana-Masson stain in capsule-deficient cryptococcal infection. **Arch. Pathol. Lab. Med., 111:** 53-57, 1987.

80. ROZENBAUM, R.; GONÇALVES, J.R.Clinical epidemiological of 171 cases of cryptococcosis. **Clin. Infect. Dis., 18:** 369-380, 1994.

81. RUBINSTEIN, H.R; SOTOMAYOR, C.E; CERVI L.A.; RIERA C.M.; MASIH D.T.; Immunosuppressor in experimental Cryptococcus in rats: modifications of macrophage functions by T supressor cells. **Mycopathologia 108:** 11-19, 1989.

82. SCHWATRZ, D.A. Characterization of the biological activity of *Cryptococcus* infections in surgical pathology. **Ann. Clin. Lab. Sci., 18:** 388-397, 1998.

83. SHIBUYA, K.; COULSON, W.F.; NAOEL, S.; Histopathology of deep-seated fungal infection and detailed examination of granulomatous response against cryptococci in patients with acquired immunodeficiency syndrome. **Jpn. J. Med. Mycol., 42:** 143-151, 2002.

84. SHIBUYA, K.; HIRATA, A.; OMUTA, J.; SUGAMATA, M.; KATORI, S.; SATO, N.; HATORI, T.; NONAKA, H. Granuloma and cryptococcosis**. J. Infect. Chemother., 11:** 115-122, 2005.

85. SEVERO, L.C.; BERTA E ZARDO, L.; LONDERO, A.T. Cutaneous cryptococcosis due to *Cryptococcus neoformans* var. *gattii*. **Rev. Iberoamen. Micol., 18:** 200-201,2001.

86. SEVERO, L.C; LONDERO, A.T; MARTINS, S.C; REOLON, M; GEYER, R.G; Provável criptococose pulmonar causada por *Cryptococcus neoformans* não-capsulado. **Rev. Inst. Med. Trop. São Paulo, 23:** 283-286, 1981.

87. SEVERO,L.C.; MATTOS OLIVEIRA, F.; LONDERO, A.T. Crytococcosis due to *Cryptococcus neoformans* var. *gattii* in Brazilian patients with AIDS. Report of three case. **Rev. Iberamen. Micol., 16:** 152-154, 1999.

88. SEVERO, L.C; OLIVEIRA, F.M; SILVA, V.B. Diferenças clínicas, epidemiológicas e ecológicas entre as duas variedades de *Cryptococcus neoformans*. **Rev. Médica Sta. Casa, 9:** 1672-1686, 1998.

89. SHEEHAN, J.M.; LOPES, M.B.; SHEEHAN, J.P.; ELLEGALA, D.; WEBB, K.M.; ER Jr. L.; Results of transfenoidal surgery for Cushing disease in patients with no histologically confirmed tumor. **Neurosurg. 47:** 33-36, 2000.

90. TRAVIS, W.D.; COLBY, T.V.; KOSS, M.N.; ROSADO-DE- CHRISTENSON, M.M.; MILLER, N,L.; KING, T.E. Non-neoplastic disorders of the lower respiratory tract. Atlas of non tumor pathology. American Registry of Patholgy and the Armed Forces Institute of Pathology, Bethesda, Maryland, Washington, 2001.

91. VECCHIARELLI A.; PIETRELLA D.; DOTTONI M.; et al. Encapsulation of *Cryptococcus neoformans* regulates fungicidal activity and the antigen presentation porcess in human alveolar macrophages. **Clin Exp. Immunol 98:** 217-223, 1994.

92. VECCHIARELLI, A.; RETINI, C.; PIETRELLA, D.; MONARI, C.; TASCINI, C.; BECCARI, T.; KOZEL, T.; Downregulation by cryptococcal polysaccharide of tumor necrosis factor alpha and interleukin-1 secretion from human monocytes. **Infect. Immun., 63:** 2919-2923, aug., 1995.

93. VECCHIARELLI, A.; RETINI, C.; MONARI, C et al. Purified capsular polysaccharide of *Cryptococcus neoformans* induced interleukin-10 secretion by human monocytes**. Infect. Immun., 64:** 2846-2849, 1996.

94. WANG, Y. & CASADEVALL, A. Susceptibility of melanized and non melanized Cryptococcus neoformans to nitrogen – and oxygen –derived oxidants. **Infect. Immun., 62:** 3004-3007, 1994.

95. WANG, Y. & CASADEVALL, A. Decreased susceptibility of melanized Cryptococcus neoformans to UV light. **Appl. environ. Microbiol., 60:** 3864-3866, 1994.

96. WANG, Y.; AISEN, P.; CASADEVALL A. *Cryptococcus neoformans* melanin and virulence: mechanism of action**. Infect. Immun., 63:** 3131-3136, 1995.

97. YOUNG SEO, I.; JONG JEONG, H.; JUNG YUN, K.; SIK RIM, J. Granulomatous cryptococcal prostatitis diagnosed by transrectal biopsy**. Intern. J. Urol. 13:** 638-639, 2006.

ANEXOS

ANEXO A

MÉTODO DE HEMATOXILINA-EOSINA (H&E)

Reativos:

Hematoxilina de Harris

Hematoxilina.....0.5 g
Álcool absoluto.....5.0 mL
Alúmen de potássio ou amônio.....10.0 g
Óxido vermelho de mercúrio.....0.25 g
Água destilada..... ..100 mL

Dissolver a hematoxilina no álcool, e o alúmen a quente na água. Misturar as duas soluções. Levar a mistura à ebulição o mais breve possível; depois de remover do fogo e juntar o óxido de mercúrio. Aquecer novamente a solução até ficar de cor vermelha escura, durante um minuto; em seguida, remover do fogo o recipiente e deixá-lo esfriar rapidamente em água fria ou na geladeira. A solução, depois de esfriada, está pronta para o uso.
Obs.: Pode-se usar a solução pronta de fábrica

Eosina

Eosina Y (amarela hidrossolúvel).....0.5 g
Água destilada.....10.0 mL
Álcool a 95°.....90.0 mL
Ácido acético (optativo).....1 gota

Dissolver a eosina em água destilada e depois juntar o álccol. A adição do ácido acético aumenta a intensidade da coloração, mas diminui a durabilidade do corante.

Diferenciador

Álcool a 95°.....100 mL
Ácido clorídrico.....5 gotas

Seqüência da coloração

Desparafinizar, alcoolizar e hidratar
Hematoxilina durante 10 minutos
Lavar em água corrente até azulecer os cortes
Diferenciar rapidamente em álcool-ácido
Lavar em água corrente, por 5 a 10 minutos
Lavar rapidamente em álcool a 95°
Eosina, por 1 a 2 minutos
Diferenciar em álcool a 95°
Desidratar, diafanizar e montar

Interpretação do teste

Núcleos em azul; citoplasmas, fibras colágenas, elásticas e neutrófilos em vermelho (LACAZ et al., 2002).

ANEXO B

MÉTODO DE GOMORI-GROCOTT (GMS)

Reativos:

Ácido crômico 5%
Àcido crômico.....5 g
Àgua destilada.....100 mL

Borato de Sódio 5%
Borato de sódio.....5 g
Água destilada.....100 mL

Metabissulfito de potássio 1%
Metabissulfito de potássio.....1 g
Água destilada.....100 mL

Metanamina 3%
Hexametanamina.....3 g
Água destilada.....100 mL

Nitrato de prata 5%
Nitarto de prata.....5 g
Água destilada.....100 mL
.
Prata Metanamina (solução estoque)
Metanamina, solução 3%.....100 mL
Nitrato de prata, solução 5%.....5 mL
Obs.: Conservar a 4ºC

Prata metanamina (solução de uso)
Borato de sódio 5%.....4 mL
Àgua destilada.....50 mL
Misturar e acrescentar:
Prata metanamina (solução estoque).....50 mL

Cloreto de ouro 1% (solução estoque)
Cloreto de ouro.....1 g
Àgua destilada .....100 mL

Cloreto de ouro 0,1% (solução de uso)
Cloreto de ouro 1% (solução estoque) 10 mL
Água destilada.....90 mL

Verde claro (solução estoque)
Verde claro .....0,2 g
Àgua destilada.....100 mL
Ácido Acético glacial.....0,2 mL

Verde claro (solução de uso)

Verde claro 10 mL
Água destilada.....40 mL

Hipossulfito de sódio 2%
Tiossulfato de sódio.....2 g
Água destilada.....100 mL

Seqüência da coloração:

a) Desparafinar os cortes em estufa a 64°C por 5 min. e passar em álcoois: xilol - 10 min; álcool 99 °GL - 1 min; álcool 96 °GL - 1 min; após água destilada, para hidratação por 10 min;
b) Ácido crômico 5%: num becker colocar ácido e esquentar até a temperatura de 64°C, após colocar as lâminas dentro por 1 min;
c) Deixe as lâminas esfriarem e lavar com água destilada por 3 vezes;
d) Metabissulfito de potássio 1%: colocar no becker metabissulfito e as lâminas deixando-as por 1 min;
e) Lavar lâminas com água destilada por 3 vezes;
f) Numa proveta colocar 30 ml de DMSO e em outra 50 ml de H_2O dest , 4 ml de Borato e 50 ml de MSN. Misturar num becker ambas as soluções (somente quando for usar) e colocar as lâminas dentro, esquentando até a temperatura de 74°C. Chegando a essa temperatura, retire todas as lâminas e olhar lâmina controle no microscópio, caso esteja com coloração boa prossiga, caso contrário, coloque novamente as lâminas na solução deixando-as por mais 1 min, olhando novamente o controle no microscópio (repetir esta etapa quantas vezes for necessário);
g) Lavar com água destilada (3 mudas);
h) Cloreto de ouro 0,1%: colocar num becker cloreto de ouro e as lâminas por 1 min;
i) Lavar as lâminas com água destilada por 3 vezes;
j) Tiossulfato de sódio 2%: num becker colocar tiossulfato e lâminas por 1 min;
l) Lavar com água destilada por 3 vezes;
m) Verde Claro (verde luz): num becker colocar verde luz lâminas de 1 min ;
m) Desidratação: álcool 96°GL-1 min; álcool 99°GL-1 min; xilol: 15 min ou mais (máximo de 24h); Montar as lâminas com bálsamo do Canadá.

Interpretação do teste

Fungo: bem delineados em marom-negro;
Mucina: amarelo-acinzentado
Parte central das hifas - rosa antigo (marrom-negro)
Cor de fundo - verde claro, mas depende da cor de fundo que utilizar(LACAZ et al., 2002).

ANEXO C

MÉTODO DE MUCICARMIM DE MAYER (MM)

Reativos:

Solução A- Hematoxilina férrica de Weigert
Hematoxilina férrica de Weigert.....1 g
Álcool 95º GL.....100 mL

Solução B- Cloreto férrico 29%
Cloreto férrico 29%.....4 mL
Àgua destilada.....95 mL
HCl concentrado.....1 mL

Obs.: Misturar partes iguais da solução A e B no momento de corar.

Solução de Amarelo de metanila
Amarelo de metanila.....0,25 mg
Ácido acético glacial.....0,25 mL
Água destilada.....100 mL

Corante de Mucicarmim
Carmim.....1 g
Cloreto de alumínio anidro.....0,5g
Água destilada..... .....2 mL

Obs.: Colocar os reagentes em um frasco, misturando-os e aquecer por 2 min.. O l[iquido aquecido adquire cor quase preta, ficando om aspecto de xarpe. Diluir com 100 mL de álcool 95% e deixar em repouso por 24 horas. Filtrar e diluir a 1:4 com água destilada antes de usar.

Seqüência da coloração

a) Desparafinizar os cortes em esufa a 64° C por 5 min. e passar em álcoois: xilo- 10 min; álcool 99° GL- 1 min; álcool 96° GL- 1 min; após água destilada, para hidratação por 10 minutos
b) Num becker colocar as lâminas coma mistura de 50mL da solução A com a B por 3 min para corar;
c) Lavar em água corrente por 5 a 10 min
d) Colocar as lâminas num becker com a solução diluída de mucicarmim por 30 a 60 min ou por mais tempo (controlar ao microscópio a coloração após 30 min
e) Lavar em água destilada
f) Num becker por a solução de amarelo de metanila a as lâminas por 1 min
g) Lavar em água destilada, após em álcool 95° GL
h) Desidratacão: por a lâminas em álcoois: álcool 96° GL- 1 min; álcool 99° GL- 1 min; xilol: 15 min ou mais (máximo de 24 horas); montar as lâminas com bálsamo do Canadá.

Interpretação do teste

Mucina: vermelho intenso a róseo; núcleos: escuros; fundo :amarelo.
Permite a diferenciação do *Cryptococcus* da maioria dos fungos com igual tamanho e forma.
Usada para fungos que contêm cápsulas mucoplissacarídicas, pois os reagentes interagem com a mucina presente nessas cápsulas, resultando numa coloração de rosa a vermelho intenso, enquanto os núcleos coram-se em negro e demais estrututras em amarelo, facilitando as formas lipocapsuladas(LACAZ et al., 2002).

ANEXO D

MÉTODO DE FONTANA-MASSON (FM)

Reativos:

Solução de Prata amoníacal

Nitrato de prata.....10 g
Àgua destilada.....100 mL

Separar 95 mL desta solução e nesta adicionar o hidróxido de amônio em gotas, tornando a solução precipitadaque no decorrer com a adição do hidóxiod de amônio a solução vai lareando, sem o precipitado
Se a solução ficou clara utilize os 5 mL de nitarto de prata 10% para torna-lá meio anuviada.
Deixe em repouso por uma noite
Da solução pronat para o uso, utilize 30 mL e acrescente 75 mL de água destilada e filtre.

Solução de Cajal

Tiossulfato de sódio.....6 g
Àgua destilada.....100 mL
Tiocianato de amônio.....6 g
Água destilada.....100 mL

Cloreto de ouro.....1 g
Àgua destilada.....100 mL

Misturar 1 mL ou 5 gotas do tiossulfato de sódio e do sulfocianato de amônio, adicionar cloreto de ouro gota a gota, até formar um precipitado persistente de cor salmão.

Sequência da impregnação

a) Desparafinizar, alcoolizar e hidratar
b) Líquido de Fontana durante duas horas a quente (56°C)
c) Lavar bem em água destilada e verificar a impregnação ao microscópio. Lavar novamente em água destilada
d) Solução de Cajal sobre a lâmina durante dois minutos
e) Fixar em hipossulfito de sódio a 5% durante dois minutos
f) Lavar em água corrente durante 10 minutos
g) Coloracão de fundo pelo carmim ou pelo amarelo de metanila por 1 mim.
h) Desidratar, diafanizar e montar

ANEXO E

MÉTODO CONJUGADO FONTANA-MASSON/MUCICARMIM DE MAYER (FM/MM)

Reativos:

Solução Prata-Amônia
Nitrato de Prata.....20 g
Àgua destilada.....200 mL

Com 190 mL de solução de prata, acrescentar o hidróxiodo de amônio gota a gota até a solução clarear, separar 10 mL da solução e ir acrescentando à solução de prata (10 mL0 gota a gota até a solução ficar turva.
Ficar em repouso por uma noite , flitrar e refrigerar.
Para fazer a solução: 26 mL da solução estoque de prata-amônia mais 74 mL de água destilada.

Cloreto de ouro 0,2%
Cloreto de ouro a 1%.....20 mL
Água destilada.....80 mL

Tiossulfato de sódio 5%
Tiossulfato de sódio.....25 g
Água destilada.....500 mL

Solução Estoque de Mucicarmim de Mayer
Carmim 2,5 g
Cloreto de alumínio .....1,5 g
Àgua destilada.....5 mL

Misturar num becker de 250 mL e colocar no calor por 2 mim., o líquido adquire uma cor preta de aspecto xaroposo, diluir com 250 mL de álcool a 50%.
Deixar descansar por 24 horas, filtrar e estocar na geladeira.
Esta solução permanece estável aproximadamente por 6 meses.

Solução Estoque de Amarelo de metanila
Amarelo de metanila.....0,75 g
Água destilada.....300 mL
Ácido Acético.....0,75 mL

Quando puro cora lâminas em 30 segundos.

Método recomendado:

a) Desparafinizar e hidratar em água destilada
b) Solucão Prata-amônia- 30 min a 1 hora incubado a 60° C na estufa ou banho-Maria
c) Remover da estufa ou banho-maria e colocar as lâminas em água destilada
d) Checar as lâminas ao microscópio, se a deposicão da prata não alcançou a intensidade desejada; retornar as lâminas no pote com a solucão de Prata-amônia a estufa ou banho-Maria, repetir depois de 10 min, checar as lâminas ao microscópio até os resultados da

coloração sejam apropriados; Cuidar bem se não há nada sobre a coloracão, algo não específico que possa obscurecer a cápsula

e) 4 enxagües com água destilada
f) 0.2% de cloreto de ouro- 1 min
g) 3 enxagües em água destilada
h) 5% de tiossulfato de sódio- 1 min
i) 4 enxagües em água destilada
j) Solução de mucicarmin 30 min a 1 hora; checar ao micoscópio para obter intensidade desejada da coloração
k) 4 enxagües em água destilada
l) Solução de amarelo de metanila- 30s a 1 min
m) 2 enxagües em água destilada
n) Hidratar, limpar e montar

Interpretação do teste

Cápsula do *Cryptococcus* - magenta
Parede celular- de marrom escuro a preto
Parte interna- variando de intensidade do cinza
Outros tecidos- rosa/amarelo
Histoplasma capsulatum: negativo, se positivo, outra coloração deve ser feita, para esclarecimento de dúvidas
Controle positivo: formas encapsuladas de *Cryptococcus*
Controle negativo: *Histoplasma capsulatum*
Melanina, lipofuscina e grânulos argentaaffins corados com Fontana Masson
Bile, formalina, carbono e outros pigmentos escuros o tecido pode ter cor similar a reação Fontana Masson
Mucina epitelial positivo com Mucicarmin(LAZCANO et al., 1991).

ANEXO F

RELATO DE CASO/CASE REPORT Revista da Sociedade Brasileira de Medicina Tropical 41(1):76-78, jan-fev, 2008

Técnicas histopatológicas no diagnóstico de criptococose por *Cryptococcus* deficiente de cápsula: relato de caso

Histopathological techniques for diagnosing cryptococcosis due to capsule-deficient *Cryptococcus*: case report

Alexandra Flávia Gazzoni[1], Karla Lais Pegas[2] e Luiz Carlos Severo[3]

RESUMO

Caso de criptococose por *Cryptococcus* deficiente de cápsula, no qual cultivo do espécime clínico e pesquisa do antígeno capsular no líquor e soro foram negativos. As técnicas histopatológicas foram: Hematoxilina-eosina, Grocott, Mucicarmim de Mayer e Fontana-Masson. Confirmou-se o diagnóstico do *Cryptococcus* deficiente de cápsula pela técnica de Fontana-Masson e pela imunofluorescência direta. É discutida a potencialidade das técnicas histoquímicas.

Palavras-chaves: *Cryptococcus* deficiente de cápsula. Mucicarmim de Mayer. Fontana-Masson.

ABSTRACT

A case of cryptococcosis due to capsule-deficient *Cryptococcus* is presented, in which culturing of the clinical specimen and tests for capsular antigen in cerebrospinal fluid and serum were negative. The histopathological techniques evaluated were hematoxylin-eosin, Grocott methenamine silver, Mayer's mucicarmine and Fontana-Masson. The diagnosis of cryptococcosis due to capsule-deficient *Cryptococcus* was confirmed by means of the Fontana-Masson technique and by direct immunofluorescence. The potential of the histochemical techniques is discussed.

Key-words: Capsule-deficient *Cryptococcus*. Mucicarmine. Fontana-Masson.

A criptococose é uma micose sistêmica causada fundamentalmente por duas espécies do basidiomiceto, naturalmente encapsulado *Cryptococcus neoformans* e *Cryptococcus gattii*. Enquanto o *Cryptococcus neoformans* tem distribuição mundial, é saprófio do solo e está presente em maior abundância em ambientes contaminados pelas fezes de pombos, o *Cryptococcus gattii* fica praticamente restrito a climas tropicais e subtropicais e está associado a árvores como *Eucalyptus camaldulensis*[2].

O estabelecimento do diagnóstico laboratorial da criptococose é feito pelos achados microscópicos (exame direto e histopatologia), isolamento em cultivo e soromicologia, realizada pelo teste de aglutinação das partículas do látex através da detecção do antígeno capsular. As características micromorfológicas do *Cryptococcus* são elementos esféricos a ovais, com ou sem brotamentos, medindo de 4 a 20μm de diâmetro, envoltos por uma cápsula gelatinosa[2]. Contudo, a literatura registra casos de criptococose sem estas características, dificultando o diagnóstico por simular outros elementos fúngicos[3,4,5,6,7,12,13,14,15,16,17,18], o que demanda uma técnica laboratorial mais específica[8,15].

Justifica o relato a avaliação das potencialidades e limitações diagnósticas das técnicas histopatológicas na criptococose.

RELATO DO CASO

Paciente feminina, de 42 anos, branca, natural e procedente de Guaíba, Rio Grande do Sul. Interna com tosse seca, cefaléia, dor ventilatório-dependente no hemitórax direito e febre. Exame físico sem particularidades. Radiografia do tórax revelou nódulos subpleurais no lobo inferior do pulmão direito. Realizada toracotomia à direita. A macroscopia da peça cirúrgica evidenciou três nódulos subpleurais de aspecto caseoso. Realizada punção liquórica, o exame microbiológico do líquor mostrou ausência de germes aos esfregaços corados; os cultivos para bactérias, micobactérias e fungos obtiveram resultados negativos.

Espécime clínico. Peça cirúrgica de tecido pulmonar macroscopicamente alterado foi submetido a processamento histológico padrão e incluso em blocos de parafina. A seguir, os cortes foram corados por meio de técnicas padronizadas[8].

Técnicas histoquímicas. *Hematoxilina-eosina (HE)*: rotina no diagnóstico histológico e de grande utilidade na avaliação dos padrões de reações teciduais[5,9].

Grocott: também chamada de impregnação pela prata é a mais sensível, sendo largamente utilizada na pesquisa dos

1. Curso de Pós-Graduação em Ciências Pneumológicas, Universidade Federal do Rio Grande do Sul, Porto Alegre, RS. 2. Departamento de Patologia, Santa Casa-Complexo Hospitalar, Porto Alegre, RS. 3. Departamento de Medicina Interna, Faculdade de Medicina, Universidade Federal do Rio Grande do Sul, Porto Alegre, RS.
Endereço para correspondência: Dr. Luiz Carlos Severo. Laboratório de Micologia/Santa Casa Complexo Hospitalar. Rua Anne Dias 285, 90020-090 Porto Alegre, RS.
Tel: 55 51 3214-8409
e-mail: severo@santacasa.tche.br
Recebido para publicação em: 10/09/2007
Aceito em: 15/01/2008

elementos fúngicos tanto nos cortes de tecido, quanto nos esfregaços, corando de negro a parede celular, que é visualizada sobre um fundo verde-claro[8,9].

Mucicarmim de Mayer: diferencia o *Cryptococcus* de outros fungos similares em tamanho e forma. Método exclusivo de visualização do material polissacarídico capsular. O carmim liga-se a mucina, a qual destaca-se dos outros componentes celulares pela coloração magenta[1,9,11].

Fontana-Masson: evidencia a parede celular fúngica por reagir com pigmentos de melanina, bem como grânulos argentafins. A melanina corada destaca-se do restante do tecido, que adquire coloração amarelada[8,9,11].

Imunofluorescência: técnica restrita a único centro de referência, baseada na formação de um conjugado composto por anticorpos fluorescentes específicos e antígenos do polissacarídeo capsular[3].

Soromicologia. teste de detecção do antígeno polissacarídeo capsular através da aglutinação das partículas de látex sensibilizadas[2].

A Tabela 1 resume as finalidades e limitações das colorações histoquímicas quando do diagnóstico de criptococose por *Cryptococcus* deficiente de cápsula.

Posteriormente, houve análise microscópica comparativa entre a técnica de rotina (HE) e três técnicas especiais da micologia.

Aos cortes, os achados microscópicos à coloração de hematoxilina-eosina revelaram lesões granulomatosas, de intensa resposta inflamatória, constituídas por macrófagos, coleções nodulares de células epitelióides (macrófagos modificados que adquirem citoplasma mais pálido, à semelhança das células epiteliais), células gigantes e fagocitose. Alguns linfócitos estavam dispostos perifericamente (Figura 1A). Não foram identificados polimorfonucleares. Alguns organismos esféricos de tamanho variável foram identificados no interior dos granulomas (Figura 1B). A coloração de Grocott revelou numerosos organismos dispostos ora dentro de células gigantes (fagocitados), ora no tecido necrótico e espaço extracelular. A parede celular dos elementos fúngicos corou-se de marrom-escuro a preto, sem visualização do espaço claro circundante. Raramente, se observou elementos com brotamento unipolar (Figura 1C). A coloração de mucicarmim de Mayer para estrutura capsular foi fracamente reativa (Figura 1D). A melanina foi evidenciada com a coloração de Fontana-Masson, a qual variou de marrom-escura a negra (Figura 1E). Duas técnicas diagnósticas foram realizadas no CDC (*Centers for Disease Control and Prevention*), Atlanta, EUA. A pesquisa do antígeno polissacarídico capsular (aglutinação com partículas de látex sensibilizadas) no líquido cefalorraquidiano e no soro que foram negativas. A técnica de imunofluorescência direta, obtendo resultados fracamente reativos para material capsular, confirmando o diagnóstico de *Cryptococcus* deficiente de cápsula.

Tabela 1 - Finalidades e limitações das técnicas histopatológicas no diagnóstico da criptococose por Cryptococcus ***deficiente de cápsula.***

	Finalidades	Limitações
HE	reação tecidual	não evidencia as estruturas fúngicas
GMS	cora parede celular dos fungos	complexidade no procedimento alto custo
MM	cora envelope capsular	insuficiente no diagnóstico de *Cryptococcus* deficientes de cápsula
FM	cora melanina na parede celular fúngica	complexidade no procedimento alto custo

HE: hematoxilina-eosina, GMS: Grocott-methenamine silver, MM: mucicarmim de Mayer, FM: Fontana-Masson.

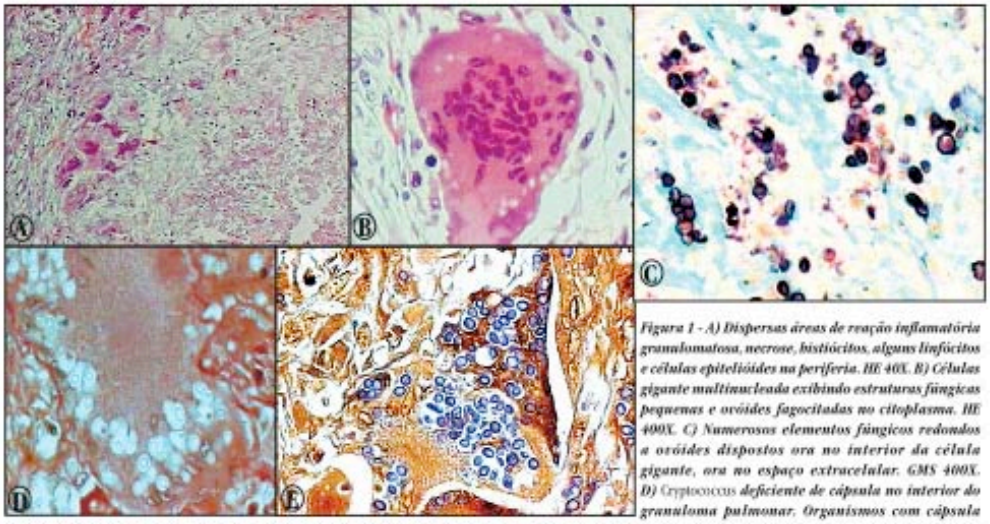

Figura 1 - A) Dispersas áreas de reação inflamatória granulomatosa, necrose, histiócitos, alguns linfócitos e células epitelióides na periferia. HE 40X. B) Células gigante multinucleada exibindo estruturas fúngicas pequenas e ovóides fagocitadas no citoplasma. HE 400X. C) Numerosos elementos fúngicos redondos a ovóides dispostos ora no interior da célula gigante, ora no espaço extracelular. GMS 400X. D) Cryptococcus ***deficiente de cápsula no interior do granuloma pulmonar. Organismos com cápsula atenuada fracamente reativa nos cortes corados com Mucicarmim de Mayer. MM 400X. E) Elementos fúngicos positivamente reativos com a coloração de Fontana-Masson. Reatividade pela parede celular criptocócica contendo pigmentos de melanina. A reação positiva não depende do polissacarídeo capsular. FM 400X.***

Revista da Sociedade Brasileira de Medicina Tropical 41(1):76-78, jan-fev, 2008

DISCUSSÃO

A literatura mostra relatos de criptococose pulmonar[5] e disseminada[14] por formas deficientes de cápsula. Em 28 casos revisados, 14 (50%) pacientes exibiam infecção pulmonar[4,5,15,17] e os outros 14 (50%) pacientes apresentavam sinais de doença extrapulmonar: meningite[1,16], sepse[1], sepse concomitante com meningite[14], infecção óssea[6], prostatite[13] e artrite[12]. O diagnóstico histopatológico foi realizado em 17 (61%) pacientes[4,5,6,7,12,13,15]. A técnica de hematoxilina-eosina foi realizada em 9 (53%) pacientes[5,5,6,7,12,13,15], com observação de granuloma, célula gigante e fagocitose em 100% dos casos, demonstrando que a criptococose ocasionada por formas deficientes de cápsula produz intensa resposta inflamatória. A técnica de Grocott foi realizada em 100% dos casos[4,5,6,7,12,13,15,17], foram visualizados aspectos como parede celular e brotamentos compatíveis com *Cryptococcus*. A técnica de mucicarmim de Mayer também foi realizada em 100% dos casos[4,5,6,7,12,13,15,17], sendo negativa em 7 (41%) pacientes[4,5,6,7,13,15]; nos 10 (59%) casos restantes[7,12,17], a técnica obteve resultados levemente positivos. A técnica de Fontana-Masson foi realizada em 6 (35%) pacientes, sendo reativa em todos os casos[4,7,13,15]. Portanto, esta coloração demonstra-se altamente específica no diagnóstico das formas deficientes de cápsula. A técnica de imunofluorescência foi realizada em 4 (14%) casos[6,7,12,16]. Conforme resultados observados em outra revisão de 39 casos[18], estruturas fúngicas deficientes de cápsula exibiram reações fracamente positivas para material capsular por esse método. Em adição, a baixa porcentagem deste último, é devido ao fato de que este tipo de procedimento está restrito a um único centro de referência. Como vimos, os achados do presente caso estão em concordância com a literatura.

Por outro lado, a soromicologia baseada na aglutinação das partículas de látex sensibilizadas foi realizada em 22 (79%) casos[1,5,6,12,13,16,17], 13 foram aplicados no soro[1,5,6,12,13,15,17], 11 aplicados no líquido cefalorraquidiano[1,5,12,16] e 1 aplicado no líquido sinovial[12]. No soro, a negatividade foi em 8 (36%) casos[1,6,12,17] e a positividade em 5 (22%) casos[1,13]. No líquido cefalorraquidiano, a negatividade em 3 (13%) casos[5,12,16] e a positividade foi em 8 (36%) casos[1]. No líquido sinovial, o resultado foi negativo[12]. Este percentual de negatividade, como era de se esperar, é reflexo da deficiência de material capsular.

Em resumo, os achados morfológicos proporcionados pelas colorações de hematoxilina-eosina e Grocott, bem como os resultados oferecidos pelas técnicas histopatológicas de Fontana-Masson e mucicarmim de Mayer estabelecem o diagnóstico dos organismos criptocóccicos. Portanto, o Fontana-Masson é alternativa diagnóstica para casos de infecções por organismos morfologicamente sugestivos de *Cryptococcus*, uma vez que a imunofluorescência direta está disponível somente em um centro de referência.

AGRADECIMENTOS

Ao Dr. Leo Kaufman pela realização da soromicologia e ao Dr. William Kaplan pela realização da imunofluorescência direta, ambos do *Centers for Disease Control and Prevention* (CDC), Atlanta, USA.

REFERÊNCIAS

1. Bottone EJ, Toma M, Johansson BE, Wormser GP. Poorly encapsulated *Cryptococcus neoformans* from patients with AIDS. **I: Preliminary observations.** AIDS Research 2: 211-217, 1986.
2. Casadevall A, Perfect JR. *Cryptococcus neoformans*. The American Society for Microbiology - ASM Press, Washington, 1998.
3. Chandler FW, Watts JC. Cryptococcosis. *In*: Connor DH, Chandler FW, Schwartz DA, Manz HJ, Lack EE, Baird JK, Utz JP (eds) Pathology of infectious diseases, Appleton & Lange, Stamford, p. 989-997, 1997.
4. Cheon WS, Eom K, Yoo BK, Jang SH, Bahn JW, Kim DG, Jung KS. A case of pulmonary cryptococcosis by capsule-deficient *Cryptococcus neoformans*. **The** Korean Journal of Internal Medicine 21: 83-87, 2006.
5. Harding, SA, Scheld WM, Feldman PS, Sande MA. Pulmonary infection with capsule-deficient *Cryptococcus neoformans*. **Virchows Archives A Pathological** Anatomy and Histology 382: 113-118, 1979.
6. Heenan PJ, Dawkins RL. Cryptococcosis and multiple squamous cell tumors associated with a T-cell defect. **Cancer 47: 291-295, 1981.**
7. Kimura M, Kaufman L, Maekura S, Teramura K, Saiou T, Hashimoto S. Pulmonary cryptococcosis due to capsule-deficient strain confused with metastatic lung cancer. **Mycopathologia 140: 65-68, 1998.**
8. Kwon-Chung KJ, Hill WB, Bennett JE. New, special stain for histopathological diagnosis of cryptococcosis. **Journal of Clinical Microbiology 13: 383-387, 1981.**
9. **Lacaz CS, Porto E, Martins JEC, Heins-Vaccari EM, Melo NT. Tratado de Micologia** Médica - Lacaz. Editora Sarvier, São Paulo, 2002.
10. Lazcano O, Speights VO, Strickler JG, Bilbao JE, Becker J, Diaz J. Combined histochemical stains in the differential diagnosis of *Cryptococcus neoformans*. Modern Pathology 6: 80-84, 1993.
11. Lazcano O, Speights VO Jr, Bilbao J, Becker J, Diaz J. Combined Fontana-Masson-Mucin staining of *Cryptococcus neoformans*. **Archives of Pathology & Laboratory** Medicine 115: 1145-1149, 1991.
12. Levinson DJ, Silcox DC, Rippon JW, Thomsen S. Septic Arthritis due to noncapsulated *Cryptococcus neoformans* with coexisting sarcoidosis. **Arthritis** and Rheumatism 17: 1037-1047, 1974.
13. Milchgrub S, Visconti E, Avellini J. Granulomatous prostatitis induced by capsule-deficient cryptococcal infection. The Journal of Urology 143: 365-366, 1989.
14. Mukae H, Iwamoto M, Kinoshita A, Takase T, Mori N, Ishino T, Kohno S, Yamaguchi K, Hirota M, Hara K. A case of sepsis and meningitis due to capsule-deficient *Cryptococcus neoformans* with SIADH. **Kansenshogaku Zasshi 63: 1206-1211, 1989.**
15. Ro JY, Lee SS, Ayala AG. Advantage of Fontana-Masson stain in capsule-deficient cryptococcal infection. **Archives of Pathology & Laboratory Medicine 111: 53-57,** 1987.
16. Sugiura Y, Homma M, Yamamoto T. Difficulty in diagnosing chronic meningitis caused by capsule-deficient *Cryptococcus neoformans*. **Journal of Neurology** Neurosurgery and Psychiatry 76: 1460-1461, 2005.
17. Torres HA, Prieto VG, Raad II, Kontoyiannis DP. Proven pulmonary cryptococcosis due to capsule-deficient *Cryptococcus neoformans* does not differ clinically from proven pulmonary cryptococcosis due to capsule-intact *Cr. neoformans*. Mycoses 48: 21-24, 2005.
18. Watts JC, Chandler FW. Infection by capsule-deficient cryptococci (letter). **Archives** of Pathology & Laboratory Medicine 111: 688-689, 1987.