UNIVERSIDADE FEDERAL DO RIO GRANDE DO SUL

Faculdade de Medicina

Programa de Pós-graduação em Ciências Pneumológicas

TESE DE DOUTORADO

Ressonância Magnética sem contraste na embolia pulmonar: Acurácia diagnóstica e sua influência nas taxas de mortalidade.

Lilian Rech Pasin Jacobi

Porto Alegre

2016

UNIVERSIDADE FEDERAL DO RIO GRANDE DO SUL

Faculdade de Medicina

Programa de Pós-graduação em Ciências Pneumológicas

TESE DE DOUTORADO

Ressonância Magnética sem contraste na embolia pulmonar: Acurácia diagnóstica e sua influência nas taxas de mortalidade.

Lilian Rech Pasin Jacobi

Orientador: Prof. Dr. José da Silva Moreira

Trabalho apresentado como requisito parcial para obtenção do título de Doutor junto ao Programa de Pós-Graduação em Ciências Pneumológicas da Universidade Federal do Rio Grande do Sul.

Porto Alegre

2016

Jacobi, Lilian Rech Pasin

RM na embolia pulmonar: Acurácia diagnóstica da ressonância magnética sem contraste e sua influência nas taxas de mortalidade / Lilian Rech Pasin Jacobi – 2016

69 pg

Orientador: Prof. Dr. José da Silva Moreira

Dissertação (Doutorado) – Universidade Federal do Rio Grande do Sul – Programa de Pós-graduação em Ciências Pneumológicas

Referencial bibliográfico: p 39

Palavras-chave: Embolia pulmonar; Imagem de Ressonância Magnética; Tomografia Computadorizada; Sensibilidade e Especificidade; Taxa de Mortalidade.

Dedicatória

À minha querida mãe, **Elisabete**, pelo seu amor incondicional e por ser meu exemplo de mulher e profissional. Obrigada por estar sempre me apoiando e guiando pelo melhor caminho.

Ao meu irmão, **Guilherme**, sua esposa, **Cynthia**, e minha afilhada, **Ana Beatriz**, pela amizade, carinho e companheirismo sempre.

Ao meu esposo, **Rodrigo**, e ao meu filho, **Luís Antônio**, pelo maior amor que eu já recebi. Sem vocês nada teria sentido.

Agradecimentos

Ao meu orientador, **Prof. Dr. José da Silva Moreira**, pela confiança em mim depositada. Agradeço pelos ensinamentos de mestre desde a faculdade, onde foi primordial para a escolha da especialidade que agora exerço. Obrigada pelo incentivo em ingressar no programa de doutorado. Seu apoio foi fundamental para que eu o concluísse.

À **Prof. Dra. Ana Luiza Schneider Moreira**, pelo incentivo, amizade e carinho sempre a mim dirigidos. Foi um grande exemplo durante minha formação como Pneumologista, impecável nas condutas e no trato com os pacientes, uma profissional completa, uma pessoa maravilhosa de se conviver.

Ao **Prof. Dr. Bruno Hocchegger**, que foi fundamental para que este estudo se desenvolvesse. Profissional exemplar em sua especialidade, referência em radiologia do tórax, onde sua extrema competência e vasto conhecimento fizeram com que o trabalho se tornasse real, e possivelmente base para outros.

Ao acadêmico de Medicina, **Matheus Zanon**, pela grande contribuição na redação do artigo que versa sobre esta tese.

Aos radiologistas, **Klaus Irion e Edson Marchiori**, pela competência e profissionalismo na avaliação dos exames de imagem.

Sumário

Ficha Catalográfica III

Dedicatória IV

Agradecimentos V

Sumário VI

Lista de abreviaturas VIII

Lista de tabelas X

Lista de figuras XI

Resumo XII

Abstract XIV

1. Introdução.....1

1.1 Diagnóstico de embolia pulmonar por exames de imagem.....4

1.1.1 Tomografia computadorizada de tórax.....5

1.1.2 Ressonância nuclear magnética de tórax.....10

1.1.3 Ressonância nuclear magnética na avaliação da vasculatura pulmonar.....11

2. Justificativa 18

3. Objetivos.....18

4. Métodos.....19

4.1 Delineamento do estudo.....19

4.2 Aspectos Éticos.....19

4.3 Fonte de Financiamento do Estudo.....20

4.4 Pacientes.....20

4.5 Protocolo.....22

4.6 Avaliação.....23

4.7 Análise estatística.....24

5. Resultados.....25

6. Discussão.....33

7. Conclusões.....36

8. Perspectivas futuras.....37

9. Referências.....39

10. Artigo: *MR Imaging of pulmonary embolism: diagnostic accuracy of unenhanced MR and influence in mortality rates*.....49

11. Anexo: Termo de Consentimento livre e esclarecido.....68

Lista de Abreviaturas

AngioTC	Angiotomografia
AngioRM	Angiorressonância
CTV	Venograma de fase venosa
DP	Desvio padrão
DPOC	Doença Pulmonar Obstrutiva Crônica
EPSS	Embolia Pulmonar Subsegmentar
EUA	Estados Unidos da América
HPTC	Hipertensão Pulmonar Tromboembólica Crônica
PIOPED	*Prospective Investigation of Pulmonary Embolism*
RNM	Ressonância Nuclear Magnética
ROC	*Receiver operating characteristic*
RT-MRI	Imagem de Ressonância Magnética em tempo real
SNR	Sinal tecidual em relação ao ruído
SSFP	*Steady-State Free Precession*
TC	Tomografia Computadorizada

TCMD	Tomografia Computadorizada com Multidetectores
TEP	Tromboembolia Pulmonar
TEV	Tromboembolia Venosa
TrueFISP	*True fast imaging with steady-state precession*
TSE	Turbo *spin* eco
TVP	Trombose Venosa Profunda
VPN	Valor Preditivo Negativo
VPP	Valor Preditivo Positivo

Lista de Tabelas

Tabela 1: AngioTC e AngioTC/CTV para TEP aguda – *PIOPED II* (Adaptado de Stein, PD 2007: *Pulmonary Embolism*. 2ndEd,. Blackwell Futura (1).....7

Tabela 2: Dados demográficos.....21

Tabela 3: Comparação entre TCMD e RNM em Tempo Real.....31

Lista de Figuras

Figura 1 Fluxograma com o desenho do estudo.....21

Figuras 2 Tomografia computadorizada de tórax mostrando falha de enchimento no interior do ramo interlobar esquerdo em corte axial (A), e a mesma falha de enchimento na reconstrução sagital (B). Ressonância nuclear magnética de tórax, sem contraste, do mesmo paciente, em aquisições axial (C) e sagital (D), mostrando imagem de falha de enchimento muito semelhante à do achado tomográfico.....26

Figura 3 Tomografia computadorizada de tórax demonstrando falha de enchimento no interior do ramo principal direito e nos ramos segmentares do lobo inferior esquerdo em corte axial (A). Ressonância nuclear magnética de tórax sem contraste (B) demonstra as imagens de falha de enchimento muito semelhantes às encontradas na TC.....27

Figura 4 Tomografia computadorizada de tórax mostrando, em corte axial (A), falhas de enchimento no interior dos ramos principais direito e esquerdo da artéria pulmonar, e as mesmas fahas na reconstrução sagital (B). Ressonância nuclear magnética de tórax sem contraste, em aquisições axial (C) e sagital (D) demonstrando imagens de falha de enchimento muito semelhantes à vistas na TC.....28

Figura 5 Reconstruções coronais do mesmo caso citado na figura 4.....29

Figura 6 Ressonância nuclear magnética de tórax sem contraste (A) Axial mostrando imagem de falha de enchimento em ramo da artéria pulmonar para o lobo inferior direito (seta). A reconstrução sagital (B) reintera o achado de falha de enchimento. (C) Reconstrução de estudo angiotomográfico, entretanto, não mostra de falha de enchimento em nenhum ramo, configurando um exame de RNM falso positivo para TEP.....30

Figura 7 RT-RMI comparada com a AngioTC. Área sob a Curva *ROC*.....32

Resumo

Jacobi LRP. *Ressonância Magnética sem contraste na embolia pulmonar: Acurácia diagnóstica e sua influência nas taxas de mortalidade [Tese].* Porto Alegre: Faculdade de Medicina, Programa de Pós-graduação em Ciências Pneumológicas, Universidade Federal do Rio Grande do Sul; 2016.

Objetivo: Avaliar o valor diagnóstico da ressonância nuclear magnética (RNM) na embolia pulmonar (EP) pela sequência *True Fast Imaging with Steady-state Precession* (*TrueFISP*) – método que permite a visualização da vasculatura pulmonar sem interrupção da respiração e sem uso de contraste intravenoso.

Métodos: Estudo prospectivo, incluindo 93 pacientes com suspeita de EP. Todos os pacientes foram submetidos à ressonância nuclear magnética *TrueFISP* após passarem por Tomografia Computadorizada com Multidetectores (TCMD). Dois observadores (radiologistas) independentes avaliaram cada estudo de RNM, estabelecendo-se o consenso entre ambos quanto ao diagnóstico da condição. Os resultados das Angiotomografias (AngioTC) foram analisados por um terceiro revisor independente, cujos resultados serviram como padrão de referência. A sensibilidade, especificidade e valores preditivos foram calculados, e ainda a ocorrência de óbito no período de um ano de seguimento foi também verificada.

Resultados: Dois pacientes não puderam ser submetidos à RNM em tempo real e foram excluídos do estudo. Qualidade diagnóstica foi obtida para todos os exames dos restantes 91 indivíduos. A prevalência de EP foi de 22,0%. Durante o período de acompanhamento de um ano, sete pacientes foram a óbito e não houve diferença entre RNM e TCMD na detecção de embolia nesses pacientes. As sequências de RNM mostraram sensibilidade de 95,0%, especificidade de 94,4% e acurácia de 94,5%. A concordância interobservadores foi alta ($\kappa = 0,87$).

Conclusão: Comparada com TCMD, as sequências de RNM sem contraste mostraram boa acurácia, e nenhuma diferença nas taxas de mortalidade em um ano foi detectada entre os dois métodos utilizados.

Palavras-chave

Tromboembolia pulmonar; Embolia Pulmonar; Imagem de ressonância nuclear magnética; Tomografia computadorizada; Sensibilidade e Especificidade; Taxa de mortalidade.

Abreviações e Acrônimos

AngioTC - Angiotomografia, **CTPA** – Tomografia Computadorizada com angiografia pulmonar; **EP** – embolia pulmonar; ***ROC*** – *Receiver Operating Characteristic*; **RT-MRI** – Real Time Ressonância Magnética; **DP** – Desvio Padrão; **SSPE** – Embolia Pulmonar subsegmentar; **TE** – tempo de eco; **TCMD** - Tomografia Computadorizada com Multidetectores **TR** – Repetição; ***TrueFISP*** –*True Fast Imaging with Steady-state Precession* (Sequência livre de respiração)

Abstract

Jacobi LRP. *MR Imaging of pulmonary embolism: diagnostic accuracy of unenhanced MR and influence in mortality rates. [thesis].* Porto Alegre: "Faculdade de Medicina, Programa de Pós-graduação em Ciências Pneumológicas, Universidade Federal do Rio Grande do Sul"; 2016.

Objectives: *We evaluated the diagnostic value for pulmonary embolism (PE) of the True fast imaging with steady-state precession (TrueFISP) MRI, a method that allows the visualization of pulmonary vasculature without breath holding neither intravenous contrast.*

Methods: *This is a prospective investigation including 93 patients with suspect of PE. All patients underwent TrueFISP MRI after undergoing CTPA. Two independent readers evaluated each MR study, and consensus was obtained. CT angiography results were analysed by a third independent reviewer and these results served as the reference standard. Sensitivity, specificity, predictive values were calculated. Evidence for death from PE within the one-year follow-up was also assessed.*

Results: *Two patients could not undergo the RT-MRI and were excluded from the study. Diagnostic quality was obtained for all examinations of the remaining 91 subjects. The PE prevalence was 22.0%. During the one-year follow-up period, seven patients died and there were no differences between MR and CT embolism detection in these subjects. MR sequences had a sensitivity of 95%, specificity was 94.4% and accuracy was 94.5%. Agreement between readers was high (κ = 0.87).*

Conclusions: *Compared with contrast-enhanced CT, unenhanced MR sequences demonstrate good accuracy and no differences in the mortality rates in one-year were detected.*

Keywords

Pulmonary Embolism; Magnetic Resonance Imaging; Multidetector Computed Tomography; Sensitivity and Specificity; Mortality Rate.

Abbreviations and acronyms

CTPA - Computed Tomography Pulmonary Angiogram; PE – Pulmonary Embolism; ROC - Receiver Operating Characteristic; RT-MRI – Real-Time Magnetic Resonance Imaging; SD – Standard Deviation; SSPE - Subsegmental Pulmonary Embolism; TE - Echo time; TR – Repetition Time; TrueFISP - True Fast Imaging with Steady-State Precession

1. Introdução

A tromboembolia pulmonar (TEP) consiste na obstrução da circulação arterial pulmonar por coágulos (trombos, êmbolos) provenientes da circulação venosa sistêmica – predominantemente do sistema profundo proximal dos membros inferiores – com redução ou cessação do fluxo sanguíneo pulmonar para as áreas afetadas, com consequências fisiopatológicas, anatomopatológicas e clínicas (1-3). A TEP faz parte do espectro da tromboembolia venosa (TEV). A expressão aguda básica da TEV é a trombose venosa profunda (TVP), a qual configura um desequilíbrio da relação trombogênese/trombólise, e sua complicação aguda potencialmente fatal é a TEP. A TVP pode se desenvolver de forma crônica com o quadro de síndrome pós-flebítica; já a TEP se apresenta, a longo prazo, com o estabelecimento de hipertensão pulmonar tromboembólica crônica (HPTC) (3) .

A trombogênese tem sua origem na Tríade de *Virchow*, a qual é constituída por estase venosa, lesão vascular e estado de hipercoagulabilidade (4). Os fatores de risco identificados na prática clínica têm sua etiopatogenia relacionada a esses mecanismos, como mobilidade reduzida ou imobilidade (acidente vascular cerebral, doenças neurológicas e viagens prolongadas), neoplasias, fraturas de membros inferiores e doença varicosa, fase avançada da gestação, puerpério e cesariana; grandes cirurgias abdominais e pélvicas, trauma ou procedimentos em joelho e quadril, e TVP prévia (3, 5). Os fatores de risco hereditários, como trombofilias, associam-se a fatores adquiridos, como algumas doenças (p. ex., câncer, trombose prévia), e características do

próprio indivíduo (p. ex., idade), aumentando o risco de trombose. Para que o processo se efetive, há necessidade de um fator desencadeante. Isso explica porque algumas pessoas portadoras de genes de trombofilias (p. ex., heterozigose para fator V de *Leiden*) nunca desenvolvem trombose; no entanto, se houver fatores desencadeantes, a trombose ocorre (p.ex., indivíduo heterozigoto para fator V de *Leiden* que utilizou anticoncepcional oral, ou em viagem aérea prolongada (a chamada s*índrome da classe econômica*). Mais de 50,0% dos pacientes apresentam múltiplos fatores de risco (6).

A tromboembolia pulmonar (TEP) é uma condição comum na prática médica diária. É uma emergência cardiovascular potencialmente fatal, estando relacionada à significativa mortalidade, sobretudo nas primeiras horas de sua apresentação (6, 7). É considerada a complicação pulmonar aguda mais frequente em pacientes hospitalizados, sendo uma das principais causas de mortalidade em tal situação, constituindo-se na 3ª causa geral de morte nos Estados Unidos da América (EUA) (6).

A incidência real de TEP é de difícil estimativa, devido à sua relativa dificuldade diagnóstica e por não haver dados clínicos específicos (8-12). Além disso, os médicos se deparam com a imprecisão dos registros de casos, a irregularidade dos serviços de necropsias e a inexatidão dos atestados de óbito (12). Com isso, a incidência populacional de TEP é provavelmente subestimada. No Brasil, não existem ainda dados fidedignos; o que se tem relatado são, em sua maioria, dados advindos de autópsias, mostrando uma prevalência variável de 3,9 a 16,6%, dependendo da série estudada (13-15).

Estima-se uma média de casos agudos de TEP de 1:1000 pessoas-ano; uma incidência geral ajustada para idade é de 114/100000 para homens e 105/100000 para mulheres. A incidência de TEP tem se mantido estável nos últimos 25-30 anos (3, 16). Dados epidemiológicos referidos em estudos realizados desde a década de 70, nos EUA, mencionam em cerca de 630000 casos ao ano de TEP sintomática e 200000 óbitos ao ano (32,0%). Dados atuais confirmam esses números(17-19). Dados brasileiros foram similares aos dos EUA (20, 21).

Um estudo com base em autópsias, realizadas entre os anos de 1979 e 2000, publicados em 2003-2004 (22), revelaram uma redução de 0,8% na prevalência de TEP, e de 3,5% de casos fatais, reforçando os achados de vários outros autores de que a prevalência e a mortalidade por TEP estão diminuindo (23).

Deve-se atentar para dados de diversos estudos de autópsias não selecionadas e realizadas em hospitais gerais, os quais mostram que taxas de TEP sem suspeita clínica antes do óbito é ainda muito elevada – variando de 67,0% a 91,0% - mesmo com a melhora dos recursos diagnósticos e do aumento dos conhecimentos sobre a doença (20, 22, 24).

Se não for tratada, a mortalidade por embolia pulmonar é estimada em 23,0-87,0%; entretanto, ao ser avaliada após 3 meses de tratamento, ela gira em torno de 3,0-6,0% (25).

A apresentação clínica da tromboembolia pulmonar tem amplo espectro de variação: do evento silencioso, virtualmente assintomático, ao quadro de

morte súbita. As principais manifestações clínicas são taquipneia, dispneia, dor torácica pleurítica, taquicardia, ansiedade, tosse e hemoptise (26-28).

TEP não é uma doença de diagnóstico clínico preciso, já que não se pode confirmar ou excluir sua ocorrência por meio de sinais ou sintomas, por mais alta que seja a probabilidade. Exige confirmação diagnóstica objetiva. E é disto que, em grande parte, depende a redução da mortalidade desses pacientes.

1.1 Diagnóstico de embolia pulmonar por exames de imagem

A embolia pulmonar é um desafio na área médica. É uma condição de relativa dificuldade diagnóstica, suas manifestações clínicas não são específicas (29), e pode ocorrer o comprometimento do prognóstico se a terapia adequada não for precocemente instituída. Por outro lado, assumir os riscos de uma anticoagulação ou de terapia trombolítica em pacientes que não apresentem embolia pulmonar também não é conduta justificável. Dessa forma, na pesquisa diagnóstica, o grau de suspeição clínica é primordial para guiar a solicitação de exames confirmatórios, onde, a partir da associação dos achados clínicos, conhecimento dos fatores de risco e visibilização de alterações em estudos imagéticos, proporciona ferramentas adequadas para a instituição do manejo correto e, consequentemente, acarretando diminuição do risco de óbito nos pacientes portadores da condição (20, 30).

A partir de um quadro clínico compatível e fatores de risco pertinentes, lança-se mão de exames de apoio diagnóstico e confirmatórios. Exames de apoio diagnóstico são aqueles que auxiliam no diagnóstico diferencial da TEP, reforçando a suspeita clínica, podendo sugerir outro diagnóstico, mas não confirmando ou excluindo com segurança o diagnóstico de TEP. Dentre eles estão Radiograma de tórax, Eletrocardiograma, Ecocardiograma, e Dímeros D. Os exames de confirmação de TEP incluem Cintilografia pulmonar de ventilação e perfusão, arteriografia pulmonar, Angiotomografia (AngioTC) e Angiorressonância (Angio-RM) (3). Com relação aos estudos de imagem, o radiograma de tórax, cintilografia e tomografia computadorizada utilizam radiação ionizante e podem ser prejudiciais particularmente quando é necessário um acompanhamento frequente da doença, em pacientes grávidas ou em crianças. Seguindo-se a mesma linha, pacientes alérgicos ao iodo, gestantes, portadores de insuficiência renal não podem ser submetidos a exames que utilizem meio de contraste iodado; dessa forma, tanto a angiografia pulmonar quanto a AngioTC não podem ser realizadas.

1.1.1 Tomografia computadorizada de tórax

A Tomografia Computadorizada (TC) surgiu como um método promissor para o diagnóstico de tromboembolismo pulmonar. Este método imagético evoluiu muito em consequência dos avanços tecnológicos (15), e vem acumulando inúmeros aprimoramentos.

Atualmente, quando se suspeita de embolia pulmonar, o método imagético escolhido para seu diagnóstico é a Tomografia Computadorizada de Tórax com Multidetectores (TCMD), devido a sua sensibilidade e especificidade. É considerada atualmente o padrão ouro no estudo da TEP, com uma acurácia superior a 95,0%. Os valores preditivos positivo e negativo (VPP e VPN) superam os 97,0% (31-34).

A Tomografia Computadorizada de Tórax com Multidetectores (ou *Multislice*) consiste na obtenção de imagens de forma mais rápida, dispondo de uma fonte emissora de radiação (tubo de raio x) e, ao invés de um detector de imagem, múltiplos detectores (atualmente com 64, 128 e 256 canais detectores) que possibilitam a aquisição de imagens com espessura de 0,6mm, tornando possível a avaliação acurada de estruturas vasculares muito pequenas, como artérias pulmonares segmentares e subsegmentares, artérias coronárias e seus ramos, artérias brônquicas, gonadais e até pequenos vasos das mãos. A eficácia deste método em pacientes com suspeita de TEP aguda foi estudada no *PIOPED II* (*Prospective Investigation of Pulmonary Embolism Diagnosis*). Este estudo multicêntrico, prospectivo, avaliou 824 pacientes recrutados de 2001 a 2003 (10, 35). Foi nele que autores mostraram que a AngioTC das artérias pulmonares (incluindo-se a avaliação de TVP dos membros inferiores por TC) tem alto VPP (96,0%) em pacientes com elevada probabilidade clínica para TEP, e alto VPN (97,0%) nos que apresentavam baixa probabilidade clínica (Tabela 1). Com relação à probabilidade clínica intermediária, tanto o VPP quanto o VPN foram de 92,0% (3, 10, 12, 35).

TABELA 1 - AngioTC e AngioTC/CTV para TEP aguda – *PIOPED II*

	AngioTC	AngioTC/CTV
SENSIBILIDADE	83%	90%
ESPECIFICIDADE	96%	95%
VPP	86%	89%
VPN	95%	97%

AngioTC = AngioTCMultislice CTV = Venograma de fase venosa

(Adaptado de PulmonaryEmbolism. Stein, PD. Second ed. 2007. Blackwell Futura (35).

Em outro estudo, desenvolvido por Coche et al(10, 36), evidenciou-se que a sensibilidade da tomografia helicoidal com multidetectores foi de 96,0% e sua especificidade de 98,0% na detecção de TEP aguda, indicando que este método diagnóstico é acurado, tanto para confirmação quanto para a exclusão de TEP, sobrepujando os resultados da Cintilografia ventilação-perfusão (com sensibilidade de 86,0% e especificidade de 88,0%) (10). Um exame de AngioTC negativo para TEP e TVP em pacientes com baixa probabilidade clínica para TEP é suficiente para afastar este diagnóstico (3, 37, 38). Por outro

lado, um exame positivo para TEP ou TVP em um paciente com alta probabilidade clínica confirma o diagnóstico da condição (3, 37).

É importante salientar que a experiência pessoal do interpretador na avaliação das imagens e a própria qualidade imagética podem interferir no resultado do exame (39, 40). Estudos mais recentes sugerem que a variação interobservador melhorou, provavelmente porque a AngioTC é cada vez mais utilizada, e os radiologistas têm adquirido mais experiência na interpretação das imagens. Isso foi melhor ilustrado por um estudo observacional com 492 pacientes, encontrando-se concordância interobservador em 92,0% dos exames (41).

Atualmente, a Tomografia de Tórax com Multidetectores é uma modalidade de obtenção de imagem de primeira linha para pacientes com suspeita de TEP, já se tendo estabelecido sua segurança e acurácia, e custo-efetividade para o diagnóstico desta condição (3, 35, 42-44).

A TCMD apresenta sensibilidade reduzida em relação a êmbolos mais periféricos, podendo ocorrer artefatos se o paciente é incapaz de interromper a respiração durante o exame, se a opacificação da circulação pulmonar for insuficiente, ou quando hipertensão pulmonar, insuficiência cardíaca ou *shunt* direito-esquerdo se fizerem presentes. Contraindica-se a sua realização em pacientes com insuficiência renal e alergia a contraste iodado.

Em virtude disso, muitos pacientes com suspeita de TEP apresentam contraindicações para a sua realização. Na seleção inicial dos pacientes no estudo *PIOPED II*, cerca de 24,0% deles tiveram uma ou mais contraindicações

relativas para o uso do contraste iodado ou radiação ionizante (18,6% dos pacientes tinham creatinina elevada, 3,8% eram alérgicos a contraste iodado e 4,7% eram gestantes) (10, 45).

O grande problema da TCMD são os altos níveis de radiação a que são expostos os pacientes, devido a sua associação com os riscos de câncer, particularmente em jovens e em grávidas(46, 47). O diagnóstico da embolia pulmonar é um desafio ainda maior durante a gestação, uma vez que existe um risco seis vezes maior de desenvolver evento tromboembólico neste grupo de mulheres, sendo responsável por cerca de 15,0% das mortes maternas nos países desenvolvidos (48, 49). Além da radiação, a exposição a altas doses de contraste iodado endovenoso necessário para a realização do exame também se torna problemática.

A AngioTC é contraindicada em até 22,0% dos pacientes por causa da presença de alergia a agentes de contraste à base de iodo ou de insuficiência renal (10). Deve-se atentar também para a nefropatia induzida por contraste (50). Os pacientes com suspeita de embolia pulmonar são cada vez mais idosos, e neles a concomitância de doença renal é muito frequente, o que muitas vezes inviabiliza a realização do exame. Outro problema é que nos pacientes pneumopatas crônicos, como nos com Doença Pulmonar Obstrutiva Crônica (DPOC), as exacerbações são comuns, e nesses a suspeita de TEP sempre faz parte do diagnóstico diferencial, e a desejável realização TCMD nem sempre é possível, devido às altas doses de radiação que se acumulariam e ao uso do contraste.

1.1.2 Ressonância nuclear magnética de tórax

A ressonância nuclear magnética (RNM) é um método alternativo não invasivo, livre de radiação, capaz de detectar doenças parenquimatosas pulmonares, assim como tumores sólidos, com uma alta sensibilidade. A sua utilização, porém, tem sido limitada em estudos do tórax devido ao longo tempo necessário para a realização do exame, artefatos causados pela respiração, batimentos cardíacos, movimentação do paciente, e ainda problemas de suscetibilidade magnética pela interferência do ar adjacente (51).

Nos últimos anos, no entanto, esses problemas com a RNM têm sido amplamente superados ou minimizados pela utilização de novas tecnologias que proporcionaram, entre outras vantagens, maior rapidez na realização das sequências necessárias para a aquisição das imagens, em especial o tempo curto de eco, aquisições em turbo *spin eco* (TSE), acopladas ao eletrocardiograma. Como resultado dessas novas tecnologias, a RNM vem se destacando como método importante na avaliação pulmonar, permitindo o estudo de doenças parenquimatosas focais e difusas, além de muitas outras aplicações (52).

A literatura aponta que a RNM pode ser utilizada na avaliação de doenças crônicas infiltrativas, na detecção e caracterização de nódulos pulmonares, na detecção, caracterização e acompanhamento de pneumonias e na diferenciação de atelectasia obstrutiva da não obstrutiva e infartos (53).

Estudos mostram ainda a efetividade da RNM na avaliação de doenças parenquimatosas de diversas naturezas, tais como tumores de pulmão, tuberculose, doenças fúngicas, sarcoma de Kaposi, amiloidose, granulomatose de Wegener, pneumonia actínica, atelectasias, pneumonias infecciosas (bacterianas, por *Pneumocystis carinii*, virais, e por *Mycoplasma*), pneumonia intersticial aguda; síndrome da distrição respiratória do adulto, edema pulmonar, hemorragia pulmonar, pneumonia eosinofílica aguda, pneumonia por radiação, bronquiolite obliterante com pneumonia em organização, pneumonia eosinofílica crônica, síndrome de Churg-Strauss, carcinoma bronquíolo-alveolar (difuso), linfoma, pneumonia intersticial não específica, pneumonia intersticial usual e fibrose pulmonar idiopática, pneumonia por hipersensibilidade, sarcoidose e proteinose alveolar (53, 54).

1.1.3 Ressonância nuclear magnética na avaliação da vasculatura pulmonar

A ressonância magnética do pulmão, durante anos, foi limitada por problemas específicos, como a heterogeneidade magnética do pulmão e o baixo índice de sinal tecidual em relação ao ruído (SNR). A constituição magnética do parênquima pulmonar é muito heterogênea, o que deriva de sua arquitetura única de múltiplas interfaces entre o ar e os tecidos (55). Essenciais para as trocas gasosas, essas interfaces ar-parênquima pulmonar produzem alterações no campo magnético que ocasionam uma perda muito rápida de energia (56). Além disso, a baixa densidade de prótons de hidrogênio, os

movimentos respiratório e cardíaco, o fluxo sanguíneo e difusão molecular são outros fatores que reduzem a intensidade do sinal do parênquima pulmonar na RNM (57).

Apesar destas dificuldades, os avanços tecnológicos possibilitaram apreciável evolução através do desenvolvimento de equipamentos mais rápidos que possibilitam a leitura do sinal emitido no pulmão de uma forma muito mais dinâmica (55, 58), tornando esse método da RNM uma alternativa promissora no estudo da TEP aguda e crônica (59, 60). Além disso, o uso de agentes de contraste, como o gadolínio, promove um aumento proeminente do sinal, o que reduz a interferência de artefatos (55, 58).

Dentre as novas melhorias que estão em andamento, citam-se o uso de imagens paralelas, compartilhamento de visão, angiografia do tipo *time-resolved echo-shared (18, 61)* e perfusão pulmonar. Essas técnicas encurtaram o tempo de aquisição das imagens da AngioRM, tornando-a menos suscetível a artefatos de movimento, melhorando a resolução espacial.

Dentre as vantagens mostradas pela RNM pulmonar, destaca-se a possibilidade de mensuração das pressões nas artérias pulmonares, bem como do fluxo nessas artérias, com técnicas baseadas nas alterações magnéticas o que possibilita, em um único exame, a avaliação qualitativa e quantitativa do fluxo vascular pulmonar. Outra vantagem é que a ressonância magnética é um método destituído de radiação ionizante (62).

Com as sequências mais avançadas das técnicas da RNM, pode-se avaliar a perfusão do parênquima pulmonar sem o uso de meio de contraste, explorando-se unicamente a composição magnética do sangue (58, 63).

A técnica utilizada para estudo sem contraste da vasculatura pulmonar é denominada sequência de Precessão Livre no Estado Estacionário (*Steady-State Free Precession - SSFP*), que permite a aquisição rápida de espectros de RNM. O regime da *SSFP* é obtido através da aplicação de um trem de pulsos de mesma fase, duração e intensidade, separados por um intervalo de tempo (Tp) menor que os tempos de relaxamento longitudinal (T1) e transversal (T2) da amostra. Nestas condições, é possível acumular dezenas de espectros por unidade de T1, proporcionando um incremento significativo na razão sinal/ruído (s/r) do espectro. Ao comparar os resultados obtidos com as sequências de *SSFP* e convencional, verificou-se que a *SSFP* apresentou um ganho médio de 30 vezes no tempo de análise para uma mesma s/r, com tempo total da sequência inferior a 1 (um) minuto (64).

O diagnóstico de embolia pulmonar continua sendo um desafio clínico. Com a melhora tecnológica da tomografia computadorizada, com doses menores de radiação, esta se tornou o padrão ouro para a avaliação de suspeita de embolia, tornando-se importante ferramenta para a sua detecção em pacientes selecionados, sendo adotada como termo de comparação para outros métodos de investigação.

Nos últimos anos, todavia, tem ocorrido substancial progresso técnico na angiografia pulmonar por RNM. Essas técnicas têm reduzido o tempo de

aquisição das imagens, tornando sua resolução menos suscetível a artefatos de movimento. Estudos já evidenciam resultados semelhantes aos da TC com 16 fileiras de detectores (65). Em uma publicação mais antiga – um estudo piloto de 1996 (66) – já era relatada similar acurácia entre TC e RNM no diagnóstico de TEP, quando comparadas e interpretadas pelos mesmos profissionais.

Métodos qualitativos de perfusão com RNM têm sido usados para identificar as alterações regionais do fluxo sanguíneo pulmonar associadas à embolia pulmonar. Stein et al publicaram em 2003 uma meta-análise sobre o uso de RNM com gadolíneo para o diagnóstico da TEP, tendo sido usado como padrão de referência a angiografia pulmonar convencional. Mostraram que a sensibilidade variou de 77,0% - 100,0% e a especificidade de 95,0% - 98,0% (54, 66). Num dos estudos avaliados nessa meta-análise, os autores demonstraram que a sensibilidade da RM com contraste para embolia pulmonar foi de 100,0% nas artérias centrais e lobares, 84,0% nas artérias segmentares e de 40,0% nos ramos subsegmentares (54, 59, 66).

No que diz respeito à suspeita de tromboembolismo pulmonar agudo, um estudo publicado em 2003 demonstrou que a utilização da AngioRM de alta resolução espacial pode ter acurácia diagnóstica semelhante à da TC helicoidal, principalmente na identificação de êmbolos nas artérias pulmonares lobares e segmentares, respectivamente com sensibilidade e especificidade de até 100,0% e 84,0% (67).

Em 2006, Kluge et al (65) estudaram a precisão da ressonância magnética com um protocolo de três fases (seqüência *true fast imaging with steady-state precession–TrueFISP*), perfusão e angiografia por RNM). A sensibilidade e especificidade por paciente foram, respectivamente, 85,0% e 98,0% para a RNM convencional (Truefast imaging), 77,0% e 100,0% para a angiografia por RNM, e 100,0% e 91,0% para perfusão por RNM. A aplicação do protocolo combinado apresentou sensibilidade de 100,0% e especificidade de 93,0%. Os autores concluíram que tal combinação era confiável e sensível em comparação à TCMD de 16 fileiras, tendo acurácia similar. A RNM de perfusão se mostrou mais sensível para a detecção de embolia pulmonar, enquanto a RNM em tempo real e a AngioRM foram mais específicas (65). O tempo médio de exame de RNM foi de aproximadamente 10 minutos, o que é um tempo adequado e plausível para realização desses exames (54, 65). Em adição a isso, com esta técnica (*TrueFISP*) há a possibilidade de aquisição das imagens sem a necessidade de se fazerem apneias (68), beneficiando pacientes criticamente doentes, os quais não toleram a interrupção da respiração (69).

Na literatura atual, existe apenas um estudo (68) que utilizou a RNM com a técnica *SSFP* em embolia pulmonar, e a comparou com a cintilografia pulmonar, apresentando resultados animadores com uma sensibilidade de 93,0% e especificidade de 100,0%. Os autores concluíram que a qualidade das imagens obtidas por essa técnica asseguraram exames diagnósticos rápidos, e sua sensibilidade e especificidade, em comparação à angiografia por ressonância magnética e cintilografia, foram suficientes para permitir o

diagnóstico na emergência. Entretanto, foram incluídos apenas 39 pacientes e o padrão atual para diagnóstico de embolia pulmonar, que é a TCMD, não foi utilizado para comparação (68).

O *PIOPED III*, realizado por Stein e colaboradores (71), é um estudo multicêntrico, envolvendo 7 hospitais e incluindo 371 pacientes, no qual foi avaliada a função da angiografia por RNM intensificada com gadolíneo no diagnóstico de tromboembolia pulmonar. A angiografia por RNM foi comparada com diagnósticos de referência de confirmação ou exclusão, compostos por angiotomografia e venotomografia, citilografia, ultrassom de membros inferiores, dímeros-D e avaliação clínica. Em exames tecnicamente adequados, a sensibilidade da AngioRM foi de 78,0% e a especificidade de 99,0%. A associação de adequadas imagens de AngioRM e venorressonância apresentou sensibilidade de 92,0% e especificidade de 96,0%. Um apreciável número de pacientes com suspeita de TEP não participou do estudo por contraindicações, dentre elas: implantes de material ferromagnético, dependência de equipamento elétrico externo, claustrofobia, impossibilidade de permanecer deitado em repouso por 30 minutos, gestação ou amamentação, níveis elevados de creatinina e filtração glomerular alterada (risco de fibrose sistêmica nefrogênica).

Dentre os efeitos colaterais do gadolíneo, citam-se: Fibrose sistêmica nefrogênica, alterações cutâneas (dermopatia fibrosante nefrogênica) e infiltração visceral. Devido a isso, recomenda-se realizar a RNM com gadolíneo em pacientes com taxa de filtração glomerular maior que 60,0 (62).

No *PIOPED III* também foi mostrado que de 11,0 a 52,0% das imagens obtidas eram de má qualidade técnica. Incluindo pacientes com exames tecnicamente inadequados, a AngioRM identificou 57,0% (59 de 104) pacientes com TEP. Além disso, evidenciou limitações tanto do equipamento utilizado para realizar os exames, quanto dos funcionários que os efetuaram. Mostrou que muitos centros ainda têm dificuldades em obter imagens adequadas de AngioRM dos vasos pulmonares, sendo sugerido que somente aqueles que realizam o exame rotineiramente e com qualidade adequada poderiam considerar a RNM como alternativa para o diagnóstico de TEP, principalmente em casos de pacientes com contraindicações aos testes padronizados (54, 62, 70, 71).

Com base nisso, tem-se que um exame ideal para o diagnóstico de embolia pulmonar deveria ser rápido, preciso e sem a utilização de radiação ionizante ou de contraste endovenoso, podendo, dessa forma, abranger um grupo maior de pacientes.

O presente estudo pretende demonstrar a efetividade da RNM como uma ferramenta útil no diagnóstico de TEP, e a influência de seu uso nas taxas de mortalidade dos pacientes acometidos pela condição.

2. Justificativa

Dada a relevância do tema, valorizando-se em especial a importância do diagnóstico preciso e precoce da condição – e dos benefícios que disso decorrem – estudar métodos de menores riscos na investigação em TEP e que facilitem a tomada das decisões terapêuticas, certamente acrescenta subsídios para uma boa conduta médica.

Com base nisso, queremos demonstrar a acurácia da RNM sem contraste no diagnóstico de embolia pulmonar, sendo particularmente útil este método no grupo de pacientes constituído por gestantes, crianças, portadores de insuficiência renal, alérgicos a meio de contraste iodado e pacientes com limitações à exposição a radiação, que não podem ser expostos com segurança ao método atualmente padrão ouro, TCMD.

3. Objetivos

1. Mostrar a efetividade da RNM em tempo real no diagnóstico da tromboembolia pulmonar (TEP), em comparação com a Tomografia Computadorizada com Multidetectores (TCMD) através da acurácia do método.

2. Verificar diferenças nas taxas de mortalidade em um ano associadas com os dois métodos diagnósticos utilizados.

Com este trabalho, queremos demonstrar a acurácia da ressonância nuclear magnética sem contraste no diagnóstico de embolia pulmonar, método que tem seus resultados já evidenciados na literatura, mas com estudos desenvolvidos não com a forma sem contraste exclusivamente, sempre com protocolos combinados. Dessa forma, nosso estudo se torna o primeiro na literatura desenvolvido com o método de RNM sem contraste no diagnóstico de embolia pulmonar comparado ao padrão ouro, TCMD.

4. Métodos

4.1 Delineamento do Estudo

Ensaio clínico não controlado, com seguimento na busca de desfechos (mortalidade).

4.2 Aspectos Éticos

O presente trabalho foi aprovado pelo comitê de ética local e um termo de consentimento informado por escrito foi obtido de todos os pacientes participantes.

4.3 Fonte de Financiamento do Estudo

Este trabalho obteve aprovação e concessão de auxílio do CNPq.

4.4 Pacientes

Noventa e três pacientes (59 mulheres e 34 homens), com idade média de 63± 13 anos (variando de 22 a 89 anos), com suspeita de tromboembolia pulmonar aguda foram encaminhados ao Departamento de Radiologia, de forma consecutiva, e incluídos no estudo (Figura 1). Os pacientes realizaram TCMD e, sem postergar o tratamento médico, foram submetidos à ressonância magnética em tempo real. Os critérios de exclusão foram quaisquer contraindicações para os exames de ressonância nuclear magnética, como claustrofobia, e à TCMD, como alergia a agentes de contraste iodado.

Um ano após realizar os exames de imagem por RNM e TCMD, os pacientes foram reavaliados quanto à mortalidade através de registros hospitalares.

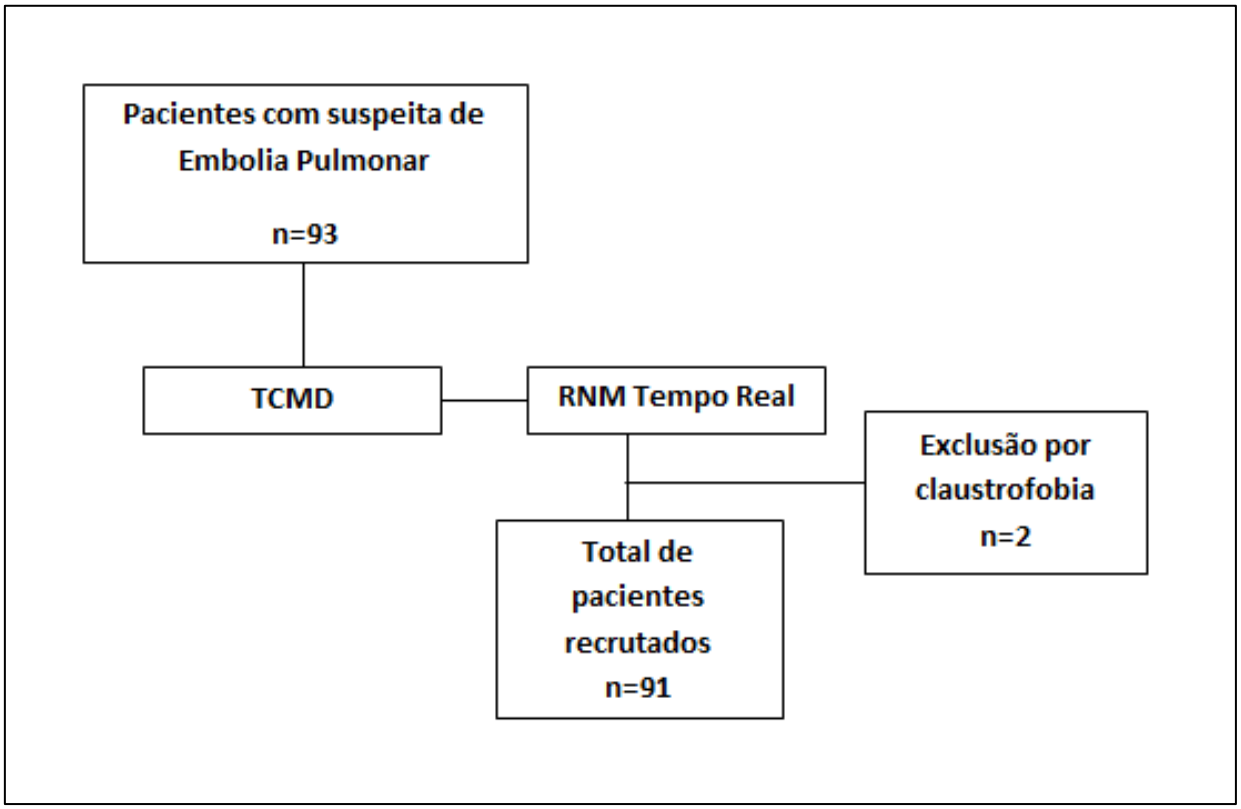

Figura 1. Fluxograma com o desenho do estudo

	n
Idade (anos)	63 ± 13
Homens	34
Mulheres	59
Pacientes excluídos	2
TOTAL	**91**

Tabela 2. Dados demográficos

4.5 Protocolo

A Angiotomografia foi realizada por um *scanner* com multidetectores (*64-slice do scanner Light Speed VCT, GE Tecnologias de Saúde, Waukesha, Wisconsin, Estados Unidos da América*), utilizando os seguintes parâmetros de digitalização: 130 mAs, 120 kV, com 0,6 mm de colimação, 330-ms velocidade de rotação, de 1,0 mm de espessura de corte de reconstrução, e 0,75 mm de intervalo de reconstrução. Meio de contraste iodado (370 mg de iodo / ml; iopamidol 370, *Bayer AG, Alemanha*) foi injetado através da veia antecubital direita a uma taxa de 5,0 ml/s com dose de 1,2 ml / kg. A aquisição de imagens foi iniciada usando uma técnica de rastreamento de bolus (5,0 s depois atingir um limiar de 120 HU em uma região de interesse dentro da artéria pulmonar principal).

As imagens de Ressonância Nuclear Magnética em Tempo Real foram adquiridas em um scanner de 1.5T (*Magnetom Aera, Siemens Medical Solutions, Erlangen, Alemanha*), utilizando-se a técnica TrueFISP (*true fast imaging with steady-state precession* = imagem rápida verdadeira com precessão do estado estacionário), na sequência de um único tiro, sem gatilho cardíaco, semelhante a algumas técnicas encontradas na literatura (67,76). Os protocolos utilizados foram ajustados para o mínimo de tempo de aquisição e alta resolução espacial, com os seguintes parâmetros: TR (tempo de repetição) de 3,1 ms; TE (tempo de eco) de1,5 ms; flip ângulo de 60º; largura de banda de 1000 Hz. Foram efetuados 100 cortes contíguos no plano coronal, usando um campo de visão (FOV) de 360 mm, de matriz de 256x192, a espessura do corte de 4,0 mm, 2,0 mm de sobreposição e um tempo de aquisição de 0,52s por

fatia; 100 cortes contíguos no plano sagital foram efetuados usando-se um FOV de 360 milímetros, matriz de 256x180, a espessura do corte de 4,0 mm, 2,0 mm de sobreposição e um tempo de aquisição de 0.45s por fatia. Foram feitos 120 cortes contíguos no plano transversal, usando-se um FOV de 340 mm, de matriz 256x156, a espessura do corte de 3,0 mm, 1,5 mm de sobreposição, e um tempo de aquisição de 0.4s por fatia.

4.6 Avaliação

Todos os exames de RNM foram analisados por dois radiologistas (B.H. e E.M.), com 10 e 9 anos de experiência, cegados para os resultados das Angiotomografias, e um consenso foi obtido para o diagnóstico final. Um terceiro leitor independente (K.I.), com 25 anos de experiência, avaliou as imagens de TCMD, no sentido de evitar qualquer viés de memória.

Para o diagnóstico de embolia pulmonar ser confirmado, resultados concordantes de dois planos eram necessários, e mais um dos seguintes critérios: visualização direta do trombo, do corte do vaso pulmonar; ou quaisquer alterações súbitas na intensidade do sinal no decurso da artéria pulmonar. A embolia pulmonar foi graduada da mesma forma para os dois exames como central, lobar, segmentar ou subsegmentar.

Na RNM em tempo real, as imagens foram rotuladas de acordo com a sua qualidade diagnóstica, e elas foram assumidas como um exame de qualidade não diagnóstica se não pudessem ser identificadas mais de três

artérias lobares ou mais do que a metade das artérias segmentares, ou ainda, se houvesse uma representação vascular turva em que não se pudesse excluir a presença de embolia pulmonar.

Após 1 ano, os dados dos pacientes foram reavaliados através da análise de prontuários hospitalares. O objetivo foi a busca ativa sobre mortalidade. As informações da totalidade dos pacientes foram encontradas, podendo-se analisar com segurança o desfecho.

4.7 Análise estatística

Os resultados da análise de ressonância nuclear magnética foram comparados com os obtidos a partir da AngioTC – a modalidade de imagem padrão ouro para embolia pulmonar. Sensibilidade, especificidade e valores preditivos positivos e negativos foram calculados para a ressonância nuclear magnética em tempo real, e a acurácia foi representada em uma curva *ROC* (*receiver operating characteristic*). A área sob a curva foi calculada utilizando um intervalo de confiança de 95,0%. Usou-se a estatística kappa para avaliar a concordância inter-radiologistas. Sua interpretação foi realizada com base nos seguintes parâmetros: kappa<0,20, concordância ruim; kappa = 0,21-0,40, acordo justo; kappa = 0,41-0,60, concordância moderada; kappa = 0,61-0,80, boa concordância; kappa = 0,81-1,00, concordância muito boa (77). Todos os resultados foram analisados utilizando-se o software *Stata*, versão 11 (*Stata Corp, College Station, TX, EUA*). Significâncias estatísticas admitidas para este estudo foram de valores de P<0.05 e poder de 80% para testes bicaudais.

5. Resultados

Os exames de TCMD foram realizados em todos os 93 pacientes. Dois pacientes não completaram o exame de ressonância nuclear magnética em tempo real (sem contraste) devido à claustrofobia e foram excluídos do estudo. Qualidade para estudo diagnóstico foi obtida em todos os exames de RNM para os restantes 91 pacientes.

O protocolo completo para a aquisição das imagens de RNM levou em média 8 minutos (DP ± 3,2 minutos) para ser executado. O intervalo de tempo para reposicionar o paciente da cama para o ímã e seu retorno não foi avaliado. Quando o trombo estava dentro de um nível central ou lobar, sua detecção foi mais fácil, com uma visualização direta sendo possível. No nível segmentar, a detecção de trombos exigiu mais tempo, com as imagens sendo analisadas nos planos axial, coronal e sagital para atingir-se maior certeza diagnóstica.

A embolia pulmonar foi diagnosticada em 20 dos 91 pacientes (22,0%), confirmando a TCMD como o padrão de referência. Entre esses pacientes, considerando a possibilidade de embolia em níveis diferentes, 30,0% dos êmbolos estavam dentro do tronco da artéria pulmonar, 39,0% nas artérias lobares, 36,0%, em nível segmentar e 31,0% eram subsegmentares (EPSS). A EPSS isolada representou 10,0% dos casos de embolia pulmonar (n = 2).

As Figuras 2 a 5 mostram a presença de êmbolos em ramos da artéria pulmonar, comparando a AngioTC (1-2) com contraste e a RNM em tempo real (3-4) em imagens transversal e sagital.

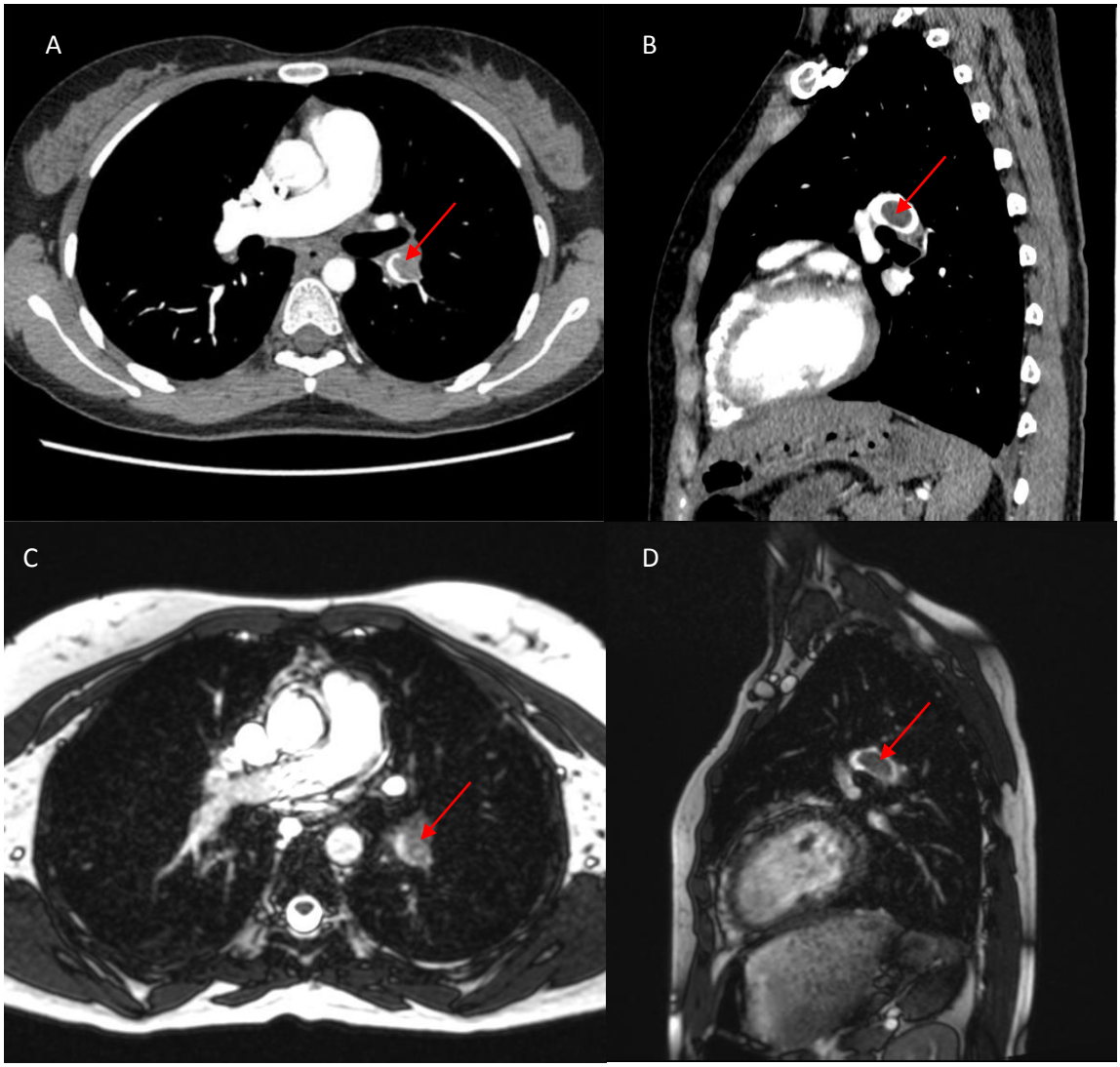

Figura 2. Tomografia computadorizada de tórax mostrando falha de enchimento no interior do ramo interlobar esquerdo em corte axial (A), e a mesma falha de enchimento na reconstrução sagital (B). Ressonância nuclear magnética de tórax, sem contraste, do mesmo paciente, em aquisições axial (C) e sagital (D), mostrando imagem de falha de enchimento muito semelhante à do achado tomográfico.

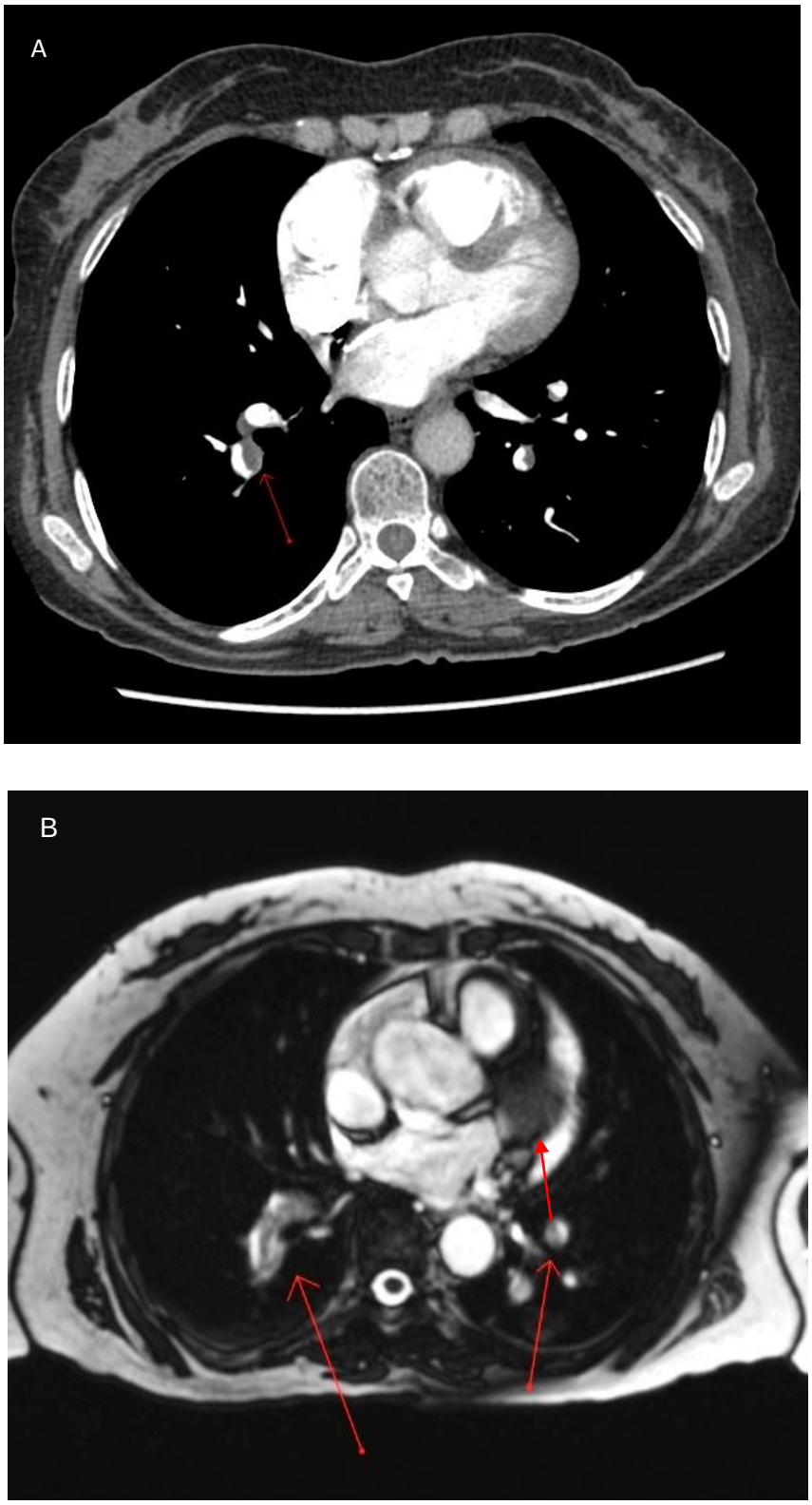

Figura 3. Tomografia computadorizada de tórax demonstrando falha de enchimento no interior do ramo principal direito e nos ramos segmentares do lobo inferior esquerdo em corte axial (A). Ressonância nuclear magnética de

tórax sem contraste (B) demonstra as imagens de falha de enchimento muito semelhantes às encontradas na TC.

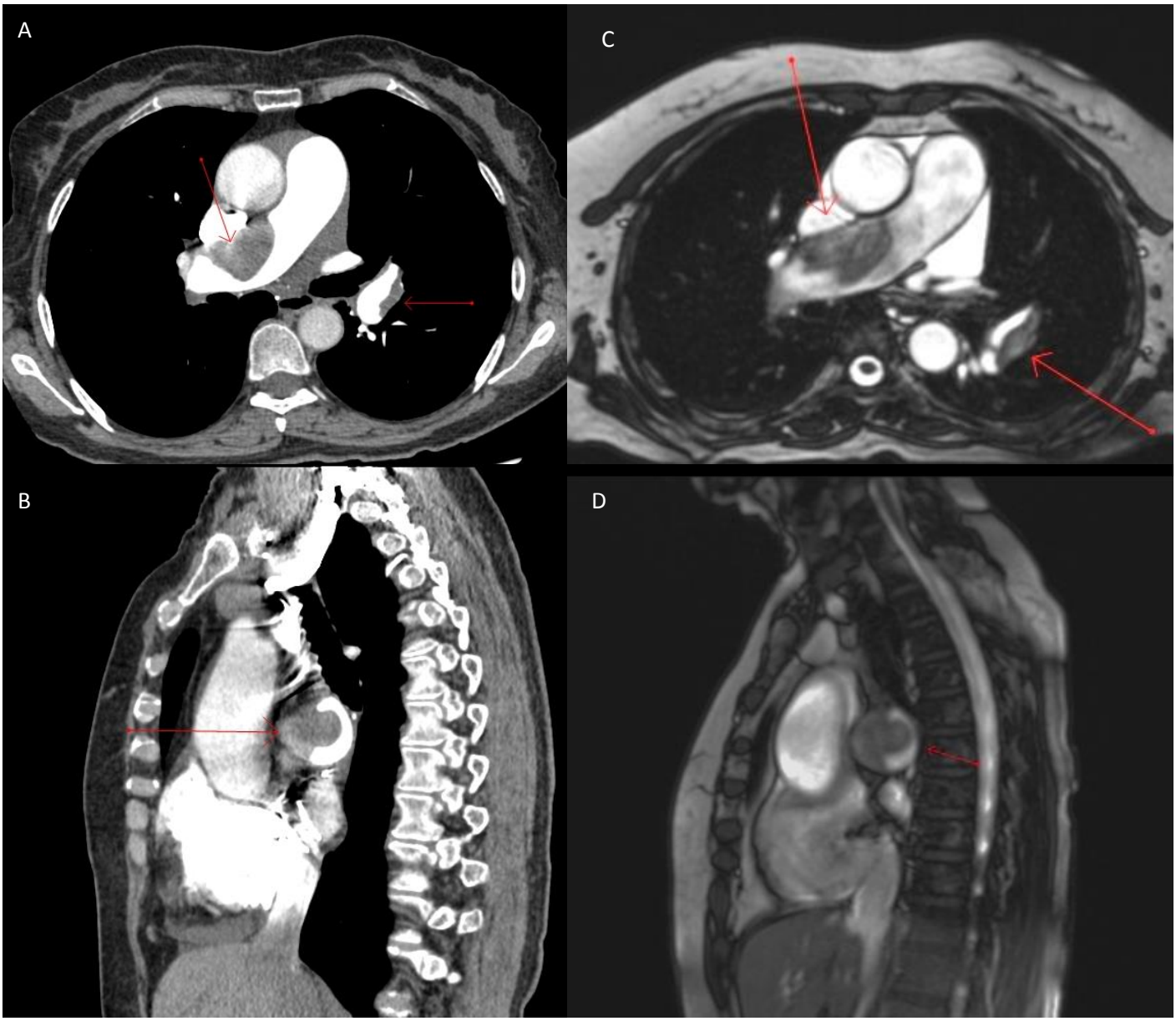

Figura 4. Tomografia computadorizada de tórax mostrando, em corte axial (A), falhas de enchimento no interior dos ramos principais direito e esquerdo da artéria pulmonar, e as mesmas fahas na reconstrução sagital (B). Ressonância nuclear magnética de tórax sem contraste, em aquisições axial (C) e sagital (D) demonstrando imagens de falha de enchimento muito semelhantes à vistas na TC.

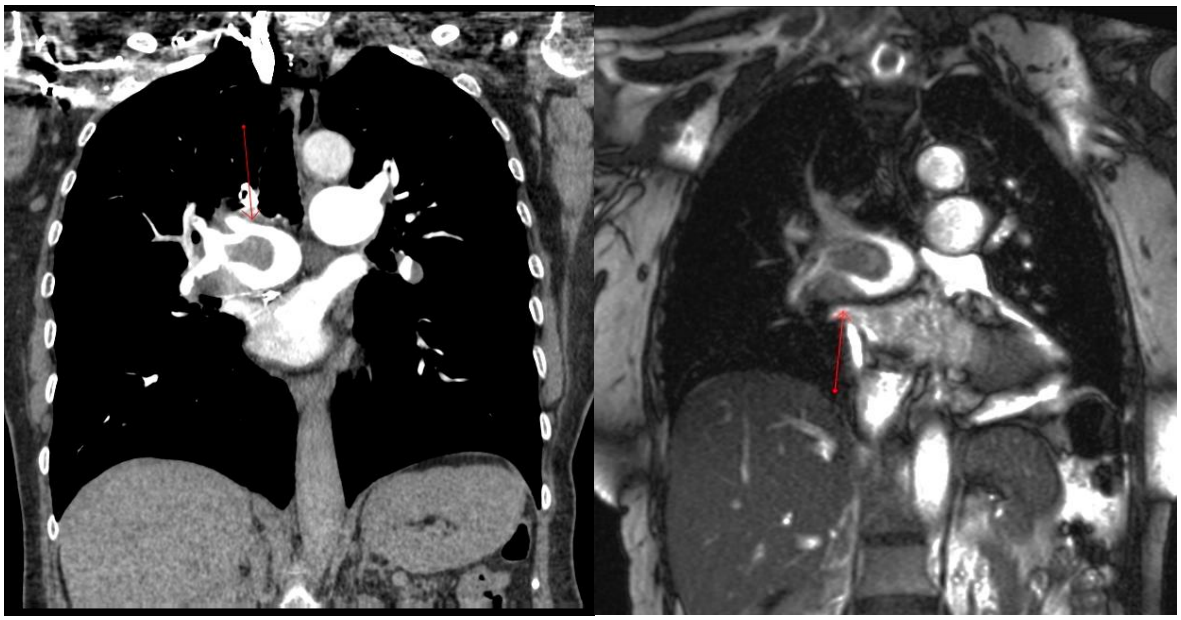

Figura 5. Reconstruções coronais do mesmo caso citado na figura 4

A RNM mostrou quatro resultados falso positivos, todos esses em casos de embolia pulmonar segmentar na língula, em pacientes com 81-88 anos de idade. Além disso, uma embolia subsegmentar no lobo inferior direito também levou a um diagnóstico falso negativo (Figura 6).

Figura 6 – Ressonância nuclear magnética sem contraste de tórax (A) mostrando imagem de falha de enchimento em ramo da artéria pulmonar para o lobo inferior direito (seta). A reconstrução sagital (B) reitera o achado de falha de enchimento. (C) Reconstrução de estudo angiotomográfico, entretanto, não mostra de falha de enchimento em nenhum ramo, configurando um exame de RNM falso positivo para TEP.

A sensibilidade exibida por esta modalidade imagética (RT-RMI) de diagnóstico em TEP foi de 95,0% e especificidade de 94,4%,, ao ser comparada com a AngioTC (Tabela 2). O valor preditivo positivo (VPP) foi de 82,6%, o valor preditivo negativo (VPN) de 98,5% e a acurácia foi de 94,5%. A área sob a curva de *ROC* (Figura 9) foi de 0,947 (95,0% de IC: 0,891-1,000).

Uma concordância interobservadores muito boa foi obtida para a ressonância nuclear magnética (κ = 0,87).

Tabela 3 – Comparação entre TCMD e RNM em Tempo Real

	RM		
TC	Positiva	Negativa	Total
Anormal	19	1	20
Normal	4	67	71
Total	23	68	91

Prevalência	22,0%
Sensibilidade	95,0%
Especificidade	94,4%
Valor Preditivo Positivo	82,6%
Valor Preditivo Negativo	98,5%
Acurácia	94,5%

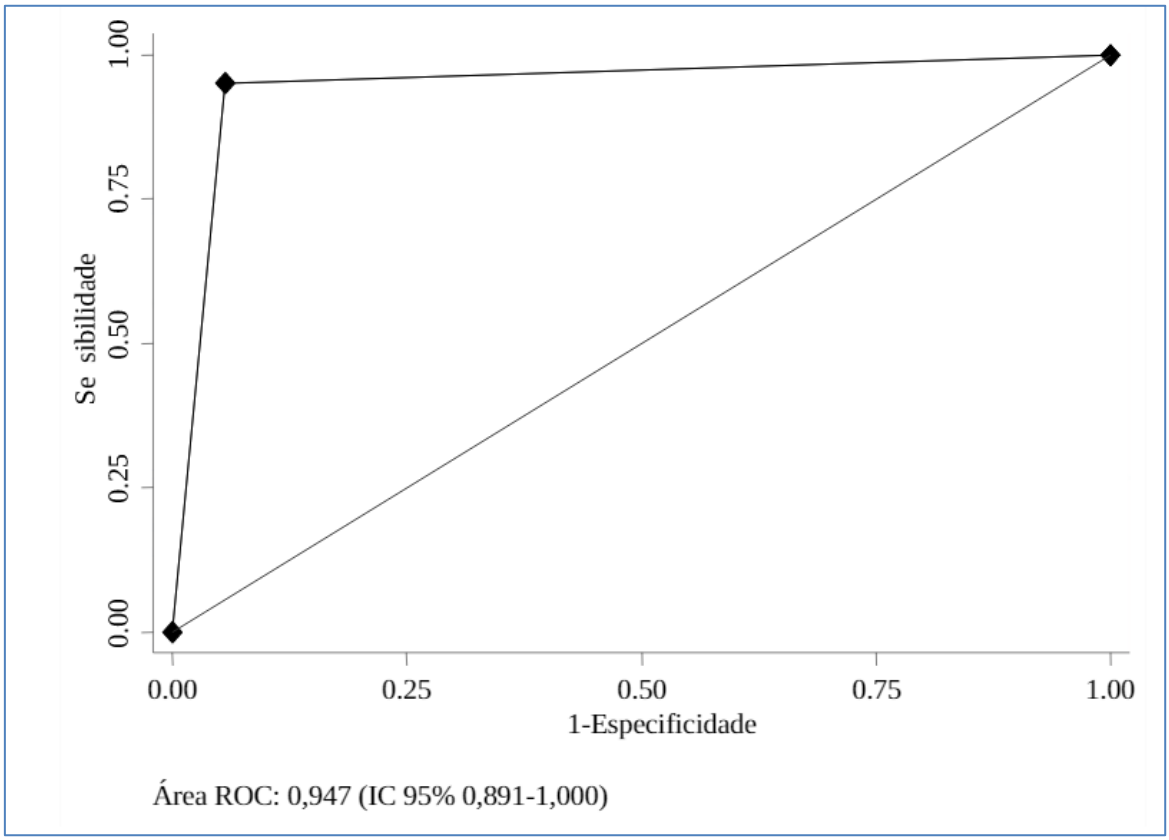

Figura 7: RT-RM comparada com a AngioTC. Área sob a Curva ROC

Após o período de um ano, reavaliando os registros do hospital, evidenciou-se uma taxa de mortalidade 7,7% (7 pacientes): metástases cerebrais (n = 3), infarto do miocárdio (n = 2), infecção e sepse pulmonar (n = 1) e acidente de automóvel (n = 1). Nesses pacientes, não houve diferença entre a TCMD e os resultados de RT-MRI.

6. Discussão

A sequência True Fast Imaging with Steady-state Precession – TrueFISP (Sequência livre de respiração) é uma técnica alternativa para o uso da ressonância nuclear magnética no diagnóstico de embolia pulmonar aguda. Diferentemente de outros métodos de imagem, tais como a angioressonância, a administração de material de contraste não é necessária, a resistência à degradação pelo movimento permite imagens em doentes que são incapazes de realização de apneias bem sucedidas e existe a possibilidade do estudo da parede do vaso, permitindo a visualização de êmbolo parcial circunscrito (72).

Estudos prévios que consideravam a AngioTC como o padrão de referência relataram uma elevada especificidade e alta concordância interobservadores ao usarem a técnica de ressonância nuclear magnética sem contraste, variando de 100,0% e 99,1%, e de 0,93 e 0,62, respectivamente (72-75). Da mesma forma, no presente estudo, encontrou-se uma alta especificidade (94,4%) de TrueFISP RT-MRI em comparação com a AngioTC , o que sugere um resultado positivo suficiente para iniciar a anticoagulação. Além disso, uma concordância interobservadores muito boa foi verificada (κ = 0,87), bem como uma elevada sensibilidade global da técnica (95,0%).

Embora a sensibilidade global tivesse se mostrado alta, tornou-se menor em artérias pulmonares distais, com embolia pulmonar lobar representando 70,0% dos eventos embólicos. Kluge et al (68) já haviam demonstrado que a RNM em tempo real foi menos sensível do que a RNM perfusional na detecção de embolia subsegmentar. HOSCH et al (73) relataram diminuição da

sensibilidade e especificidade das técnicas de RNM combinadas quando a localização do material embólico era periférica. Além disso, Revel e colaboradores (75) referiram que quando se excluía embolia pulmonar em nível segmentar ou subsegmentar, a sensibilidade das sequências das imagens de RNM sem contraste atingia 100,0% (75).

No entanto, com os relatos de aumento da incidência de embolia pulmonar com alteração mínima na mortalidade global, iniciou-se uma discussão sobre a importância da detecção de pequenos êmbolos alcançada pela Tomografia Computadorizada. Burge e colaboradores descobriram que o número de pacientes com diagnóstico primário de embolia pulmonar quase duplicou em um período de 11 anos de estudo, durante um tempo de uso generalizado da tomografia computadorizada (76). No entanto, o número de mortes por embolia pulmonar não variou significativamente – de 157 para 159 no mesmo período. Além disso, o manejo da embolia pulmonar subsegmentar isolada, sem trombose venosa profunda associada, ainda é controverso, onde o uso da terapia anticoagulante ainda não pode sobrepor seus riscos. Pena et al (77) reavaliaram seus dados (4.410 exames de AngioTC), descobrindo que dos 18 pacientes com embolia pulmonar subsegmentar não tratados com anticoagulante (14 pacientes com uma única embolia subsegmentar e 4 com múltiplas embolias subsegmentares), nenhum sofreu uma TEV subsequente no período de três meses de acompanhamento (77).

Um outro ponto que favorece o uso da técnica de RNM TrueFISP é a ausência de diferenças entre os achados na AngioTC e na RNM em tempo real nos exames dos pacientes que faleceram. Isso sugere que a RNM não

contrastada foi igualmente capaz, em comparação com a AngioTC, em detectar condições mais letais, com maior risco de vida. Além disso, também levanta questionamentos em relação ao significado clínico de êmbolos distais. O único caso falso negativo reportado no presente estudo foi devido a uma embolia pulmonar subsegmentar.

Em relação aos resultados falso positivos, todos os casos encontrados neste estudo foram relacionados a êmbolos segmentares na língula. Estudos anteriores também relataram resultados menores quando se investiga embolia pulmonar com RT-MRI nesta localização em comparação com outras partes do pulmão (72). Isto se dá, possivelmente, devido à geometria vascular da língula, além de efeitos de movimentos respiratórios e cardíacos.

Como a AngioTC, a ressonância nuclear magnética em tempo real também permite diagnosticar com precisão os resultados coincidentes, como coleta de fluido pleural e pericárdico, dissecção aórtica e infiltração pulmonar, aspiração, atelectasia ou sangramento – uma vantagem sobre outras modalidades, como cintilografia e angiografia pulmonar (68). Considerando o tempo de exame curto, em comparação com outras modalidades de ressonância magnética, uma outra vantagem da técnica TrueFISP (método de RNM sem contraste) é a possibilidade de repetição das aquisições se os resultados forem inconclusivos.

Uma das limitações do presente estudo foi a falta de exames complementares para confirmar a suspeita inicial de embolia pulmonar, tais como testes de dímero D, ecocardiografia e ultrassonografia venosa duplex

(flebossonografia), o que poderia levar a uma prevalência subestimada de embolia pulmonar. No entanto, a prevalência encontrada (22,0%) é comparável à de séries anteriores com AngioTC (74, 75, 78, 79). Outra limitação é que se trata de um estudo de centro único, o que pode limitar a acurácia dos resultados; no entanto, isto também aumenta a homogeneidade dos parâmetros técnicos.

7. Conclusões

- Os resultados encontrados validam a ressonância nuclear magnética em tempo real, método sem o uso de contraste, como sendo uma ferramenta útil para estabelecer o diagnóstico de embolia pulmonar aguda em vasos pulmonares centrais, principalmente para um grupo seleto de pacientes que possuem contraindicações ao uso de contraste iodado e devem evitar exposição à radiação ionizante.

- Comparando-se com a Tomografia Computadorizada de Tórax com contraste, as sequências de RNM sem contraste demonstraram boa acurácia.

- Não foram detectadas diferenças nas taxas de mortalidade pela condição em um ano, usando-se a RNM ou a TCMD.

8. Perspectivas futuras

A TEP exige confirmação diagnóstica objetiva, uma vez que suas consequências podem ser letais. Quanto menos exposto for o paciente a altas doses de radiação ou uso de contraste (iodado ou não iodado) – seja ele portador de contraindicações ao exame ou de doenças crônicas – menores serão os efeitos indesejáveis do processo diagnóstico e mais rápida será a instituição do tratamento. Com base nisso, tem-se que um exame ideal para o diagnóstico de embolia pulmonar deve ser rápido, preciso e sem a utilização de radiação ionizante e de contraste endovenoso, podendo, dessa forma, abranger um grupo maior de pacientes. O uso da RNM em tempo real surge como uma ferramenta importante nesse processo, tendo boa acurácia, semelhante à TCMD, e preenchendo todos esses critérios.

Salvo as contraindicações à realização da RNM, como efeitos magnéticos do aparelho, ou outras como claustrofobia ou pacientes mais graves com necessidade de monitorização frequente, não haveria maiores empecilhos para a sua realização, uma vez que com tal método se conseguem imagens adequadas para o diagnóstico da TEP em menos de 10 minutos.

Nos centros de diagnóstico por imagem, onde se realizam RNM rotineira e satisfatoriamente, os profissionais médicos (radiologistas) deveriam ser treinados para a implementação segura da técnica na avaliação do tórax e, mais especificamente, para o diagnóstico de TEP aguda.

Sabe-se que o exame de ressonância tem custo maior que o da tomografia; mas, com o aumento do número de solicitações para o fim proposto (diagnóstico de TEP), talvez seu valor possa se tornar mais acessível.

O presente estudo foi o primeiro efetuado comparando a RNM em tempo real com a TCMD. Pesquisas seguindo a mesma linha poderiam ser implementadas buscando corroborar os achados aqui encontrados em termos de acurácia e ausência de diferença na mortalidade em 1 ano, firmando o papel da RNM no âmbito dos exames de imagem no diagnóstico da TEP.

9. Referências

1. Kakkar VV, Howe CT, Flanc C, Clarke MB. Natural history of postoperative deep-vein thrombosis. Lancet. 1969;2(7614):230-2.

2. Nicolaides AN, Kakkar VV, Field ES, Renney JT. The origin of deep vein thrombosis: a venographic study. Br J Radiol. 1971;44(525):653-63.

3. Terra-filho M, Menna-Barreto S. Recomendações para o manejo da tromboembolia pulmonar. Jornal Brasileiro de Pneumologia. 2010;36(1):1-68.

4. Dalen JE. Pulmonary embolism: what have we learned since Virchow? Natural history, pathophysiology, and diagnosis. Chest. 2002;122(4):1440-56.

5. Group BTSSoCCPEGD. British Thoracic Society guidelines for the management of suspected acute pulmonary embolism. Thorax. 2003;58(6):470-83.

6. Torbicki A, Perrier A, Konstantinides S, Agnelli G, Galie N, Pruszczyk P. Guidelines on the diagnosis and management of acute pulmonary embolism. European Hearth Journal. 2008;29:2276-315.

7. Zhang LJ, Luo S, Yeh BM, Zhou CS, Tang CX, Zhao Y, et al. Diagnostic accuracy of three-dimensional contrast-enhanced MR angiography at 3-T for acute pulmonary embolism detection: comparison with multidetector CT angiography. Int J Cardiol. 2013;168(5):4775-83.

8. Piazza G, Goldhaber SZ. Acute pulmonary embolism: part I: epidemiology and diagnosis. Circulation. 2006;114(2):e28-32.

9. Kucher N, Goldhaber SZ. Cardiac biomarkers for risk stratification of patients with acute pulmonary embolism. Circulation. 2003;108(18):2191-4.

10. Stein PD, Fowler SE, Goodman LR, Gottschalk A, Hales CA, Hull RD, et al. Multidetector computed tomography for acute pulmonary embolism. N Engl J Med. 2006;354(22):2317-27.

11. Stein PD, Saltzman HA, Weg JG. Clinical characteristics of patients with acute pulmonary embolism. Am J Cardiol. 1991;68(17):1723-4.

12. Stein PD, Woodard PK, Weg JG, Wakefield TW, Tapson VF, Sostman HD, et al. Diagnostic pathways in acute pulmonary embolism: recommendations of the PIOPED II Investigators. Radiology. 2007;242(1):15-21.

13. Stein PD, Beemath A, Matta F, Weg JG, Yusen RD, Hales CA, et al. Clinical characteristics of patients with acute pulmonary embolism: data from PIOPED II. Am J Med. 2007;120(10):871-9.

14. Stein PD, Terrin ML, Hales CA, Palevsky HI, Saltzman HA, Thompson BT, et al. Clinical, laboratory, roentgenographic, and electrocardiographic findings in patients with acute pulmonary embolism and no pre-existing cardiac or pulmonary disease. Chest. 1991;100(3):598-603.

15. Miniati M, Bottai M, Monti S. Comparison of 3 clinical models for predicting the probability of pulmonary embolism. Medicine (Baltimore). 2005;84(2):107-14.

16. White RH. The epidemiology of venous thromboembolism. Circulation. 2003;107(23 Suppl 1):I4-8.

17. Dalen JE, Alpert JS. Natural history of pulmonary embolism. Prog Cardiovasc Dis. 1975;17(4):259-70.

18. Silverstein MD, Heit JA, Mohr DN, Petterson TM, O'Fallon WM, Melton LJ. Trends in the incidence of deep vein thrombosis and pulmonary embolism: a 25-year population-based study. Arch Intern Med. 1998;158(6):585-93.

19. Heit JA, Silverstein MD, Mohr DN, Petterson TM, Lohse CM, O'Fallon WM, et al. The epidemiology of venous thromboembolism in the community. Thromb Haemost. 2001;86(1):452-63.

20. Menna-Barreto S, Cerski M, Gazzana M, Stefani S, Rossi R. Tromboembolia Pulmonar em necrópsias no Hospital de Clínicas de Porto Alegre, 1985-1995. Jornal Brasileiro de Pneumologia. 1997;23(3):131-6.

21. Amary J, Coli Jr D, Pereira M, Bailone S. Embolismo Pulmonar - levantamento em 13500 necrópsias. Arq Hosp Santa Casa S São Paulo. 1974;20:143-7.

22. Yoo H, Mendes F, Alem C, Fabro A, Corrente J, Queluz T. Achados clinicopatológicos na tromboembolia pulmonar: estudo de 24 anos de autópsias. Jornal Brasileiro de Pneumologia. 2004;30(5):426-32.

23. Yoo HH, De Paiva SA, Silveira LV, Queluz TT. Logistic regression analysis of potential prognostic factors for pulmonary thromboembolism. Chest. 2003;123(3):813-21.

24. Karwinski B, Svendsen E. Comparison of clinical and postmortem diagnosis of pulmonary embolism. J Clin Pathol. 1989;42(2):135-9.

25. Donzé J, Labarère J, Méan M, Jiménez D, Aujesky D. Prognostic importance of anaemia in patients with acute pulmonary embolism. Thromb Haemost. 2011;106(2):289-95.

26. Alpert JS, Dalen JE. Epidemiology and natural history of venous thromboembolism. Prog Cardiovasc Dis. 1994;36(6):417-22.

27. Cronin P, Weg JG, Kazerooni EA. The role of multidetector computed tomography angiography for the diagnosis of pulmonary embolism. Semin Nucl Med. 2008;38(6):418-31.

28. Agnelli G, Becattini C. Acute pulmonary embolism. N Engl J Med. 2010;363(3):266-74.

29. Kranidis A, Tryantafyllow K, Manolis A. Pulmonary embolism: clinical features and diagnosis. Hospital Chronicles. 2006;1(2):69-73.

30. Menna Barreto S, Fiterman J, Lima M. Prática pneumológica. 1 ed. Rio de Janeiro: Guanabara Koogan; 2010.

31. Hughes J, Morrell N. Pulmonary circulation: from basic mechanisms to clinical practice. London: Imperial College Press; 2001.

32. Goldhaber SZ, Elliott CG. Acute pulmonary embolism: part I: epidemiology, pathophysiology, and diagnosis. Circulation. 2003;108(22):2726-9.

33. Schoepf UJ, Goldhaber SZ, Costello P. Spiral computed tomography for acute pulmonary embolism. Circulation. 2004;109(18):2160-7.

34. Trowbridge RL, Araoz PA, Gotway MB, Bailey RA, Auerbach AD. The effect of helical computed tomography on diagnostic and treatment strategies in patients with suspected pulmonary embolism. Am J Med. 2004;116(2):84-90.

35. Stein PD. Pulmonary Embolism. Second ed2007.

36. Coche E, Verschuren F, Keyeux A, Goffette P, Goncette L, Hainaut P, et al. Diagnosis of acute pulmonary embolism in outpatients: comparison of thin-collimation multi-detector row spiral CT and planar ventilation-perfusion scintigraphy. Radiology. 2003;229(3):757-65.

37. Fedullo PF, Tapson VF. Clinical practice. The evaluation of suspected pulmonary embolism. N Engl J Med. 2003;349(13):1247-56.

38. Silva I, Müller N. Diagnóstico por imagens de tromboembolismo pulmonar agudo. Jornal Brasileiro de Pneumologia. 2004;30:474-9.

39. Eng J, Krishnan JA, Segal JB, Bolger DT, Tamariz LJ, Streiff MB, et al. Accuracy of CT in the diagnosis of pulmonary embolism: a systematic literature review. AJR Am J Roentgenol. 2004;183(6):1819-27.

40. Rathbun SW, Raskob GE, Whitsett TL. Sensitivity and specificity of helical computed tomography in the diagnosis of pulmonary embolism: a systematic review. Ann Intern Med. 2000;132(3):227-32.

41. Courtney DM, Miller C, Smithline H, Klekowski N, Hogg M, Kline JA. Prospective multicenter assessment of interobserver agreement for radiologist interpretation of multidetector computerized tomographic angiography for pulmonary embolism. J Thromb Haemost. 2010;8(3):533-9.

42. Quiroz R, Schoepf UJ. CT pulmonary angiography for acute pulmonary embolism: cost-effectiveness analysis and review of the literature. Semin Roentgenol. 2005;40(1):20-4.

43. Schoepf UJ, Costello P. CT angiography for diagnosis of pulmonary embolism: state of the art. Radiology. 2004;230(2):329-37.

44. Schoepf UJ, Savino G, Lake DR, Ravenel JG, Costello P. The Age of CT Pulmonary Angiography. J Thorac Imaging. 2005;20(4):273-9.

45. Stein PD, Sostman HD, Bounameaux H, Buller HR, Chenevert TL, Dalen JE, et al. Challenges in the diagnosis of acute pulmonary embolism. Am J Med. 2008;121(7):565-71.

46. Smith-Bindman R, Lipson J, Marcus R, Kim KP, Mahesh M, Gould R, et al. Radiation dose associated with common computed tomography examinations and the associated lifetime attributable risk of cancer. Arch Intern Med. 2009;169(22):2078-86.

47. Hochhegger B, Ley-Zaporozhan J, Marchiori E, Irion K, Souza AS, Moreira J, et al. Magnetic resonance imaging findings in acute pulmonary embolism. Br J Radiol. 2011;84(999):282-7.

48. Pomp ER, Lenselink AM, Rosendaal FR, Doggen CJ. Pregnancy, the postpartum period and prothrombotic defects: risk of venous thrombosis in the MEGA study. J Thromb Haemost. 2008;6(4):632-7.

49. Khan KS, Wojdyla D, Say L, Gülmezoglu AM, Van Look PF. WHO analysis of causes of maternal death: a systematic review. Lancet. 2006;367(9516):1066-74.

50. Mitchell AM, Kline JA. Contrast nephropathy following computed tomography angiography of the chest for pulmonary embolism in the emergency department. J Thromb Haemost. 2007;5(1):50-4.

51. Tapson VF. Pulmonary embolism--new diagnostic approaches. N Engl J Med. 1997;336(20):1449-51.

52. Puderbach M, Hintze C, Ley S, Eichinger M, Kauczor HU, Biederer J. MR imaging of the chest: a practical approach at 1.5T. Eur J Radiol. 2007;64(3):345-55.

53. Kauczor HU, Kreitner KF. MRI of the pulmonary parenchyma. Eur Radiol. 1999;9(9):1755-64.

54. Hochhegger B, Marchiori E, Irion K, Souza AS, Volkart J, Rubin AS. Magnetic resonance of the lung: a step forward in the study of lung disease. J Bras Pneumol. 2012;38(1):105-15.

55. Hatabu H, Chen Q, Stock KW, Gefter WB, Itoh H. Fast magnetic resonance imaging of the lung. Eur J Radiol. 1999;29(2):114-32.

56. Hatabu H, Alsop DC, Listerud J, Bonnet M, Gefter WB. T2* and proton density measurement of normal human lung parenchyma using submillisecond echo time gradient echo magnetic resonance imaging. Eur J Radiol. 1999;29(3):245-52.

57. Bergin CJ, Glover GM, Pauly J. Magnetic resonance imaging of lung parenchyma. J Thorac Imaging. 1993;8(1):12-7.

58. Matsuoka S, Uchiyama K, Shima H, Terakoshi H, Oishi S, Nojiri Y, et al. Effect of the rate of gadolinium injection on magnetic resonance pulmonary perfusion imaging. J Magn Reson Imaging. 2002;15(1):108-13.

59. Oudkerk M, van Beek EJ, Wielopolski P, van Ooijen PM, Brouwers-Kuyper EM, Bongaerts AH, et al. Comparison of contrast-enhanced magnetic resonance angiography and conventional pulmonary angiography for the diagnosis of pulmonary embolism: a prospective study. Lancet. 2002;359(9318):1643-7.

60. Altun E, Heredia V, Pamuklar E, Zapparoli M, Semelka RC. Feasibility of post-gadolinium three-dimensional gradient-echo sequence to evaluate the pulmonary arterial vasculature. Magn Reson Imaging. 2009;27(9):1198-207.

61. Fink C, Ley S, Kroeker R, Requardt M, Kauczor HU, Bock M. Time-resolved contrast-enhanced three-dimensional magnetic resonance angiography of the chest: combination of parallel imaging with view sharing (TREAT). Invest Radiol. 2005;40(1):40-8.

62. Menna-Barreto SS. Tromboembolia Pulmonar. Brasil2012. 324 p.

63. WEST JB. Regional differences in gas exchange in the lung of erect man. J Appl Physiol. 1962;17:893-8.

64. Ohno Y, Higashino T, Takenaka D, Sugimoto K, Yoshikawa T, Kawai H, et al. MR angiography with sensitivity encoding (SENSE) for suspected pulmonary embolism: comparison with MDCT and ventilation-perfusion scintigraphy. AJR Am J Roentgenol. 2004;183(1):91-8.

65. Kluge A, Luboldt W, Bachmann G. Acute pulmonary embolism to the subsegmental level: diagnostic accuracy of three MRI techniques compared with 16-MDCT. AJR Am J Roentgenol. 2006;187(1):W7-14.

66. Stein PD, Woodard PK, Hull RD, Kayali F, Weg JG, Olson RE, et al. Gadolinium-enhanced magnetic resonance angiography for detection of acute pulmonary embolism: an in-depth review. Chest. 2003;124(6):2324-8.

67. van Beek EJ, Wild JM, Fink C, Moody AR, Kauczor HU, Oudkerk M. MRI for the diagnosis of pulmonary embolism. J Magn Reson Imaging. 2003;18(6):627-40.

68. Kluge A, Müller C, Hansel J, Gerriets T, Bachmann G. Real-time MR with TrueFISP for the detection of acute pulmonary embolism: initial clinical experience. Eur Radiol. 2004;14(4):709-18.

69. Ley S. Imaging pulmonary arterial thromboembolism: challenges and opportunities. Magn Reson Imaging Clin N Am. 2015;23(2):261-71.

70. Stein PD, Chenevert TL, Fowler SE, Goodman LR, Gottschalk A, Hales CA, et al. Gadolinium-enhanced magnetic resonance angiography for pulmonary embolism: a multicenter prospective study (PIOPED III). Ann Intern Med. 2010;152(7):434-43, W142-3.

71. Santos MK, Elias J, Mauad FM, Muglia VF, Trad CS. Magnetic resonance imaging of the chest: current and new applications, with an emphasis on pulmonology. J Bras Pneumol. 2011;37(2):242-58.

72. Kalb B, Sharma P, Tigges S, Ray GL, Kitajima HD, Costello JR, et al. MR imaging of pulmonary embolism: diagnostic accuracy of contrast-enhanced 3D MR pulmonary angiography, contrast-enhanced low-flip angle 3D GRE, and nonenhanced free-induction FISP sequences. Radiology. 2012;263(1):271-8.

73. Hosch W, Schlieter M, Ley S, Heye T, Kauczor HU, Libicher M. Detection of acute pulmonary embolism: feasibility of diagnostic accuracy of MRI using a stepwise protocol. Emerg Radiol. 2014;21(2):151-8.

74. Revel MP, Sanchez O, Couchon S, Planquette B, Hernigou A, Niarra R, et al. Diagnostic accuracy of magnetic resonance imaging for an acute pulmonary embolism: results of the 'IRM-EP' study. J Thromb Haemost. 2012;10(5):743-50.

75. Revel MP, Sanchez O, Lefort C, Meyer G, Couchon S, Hernigou A, et al. Diagnostic accuracy of unenhanced, contrast-enhanced perfusion and angiographic MRI sequences for pulmonary embolism diagnosis: results of independent sequence readings. Eur Radiol. 2013;23(9):2374-82.

76. Burge AJ, Freeman KD, Klapper PJ, Haramati LB. Increased diagnosis of pulmonary embolism without a corresponding decline in mortality during the CT era. Clin Radiol. 2008;63(4):381-6.

77. Pena E, Kimpton M, Dennie C, Peterson R, LE Gal G, Carrier M. Difference in interpretation of computed tomography pulmonary angiography diagnosis of subsegmental thrombosis in patients with suspected pulmonary embolism. J Thromb Haemost. 2012;10(3):496-8.

78. Weir ID, Drescher F, Cousin D, Fraser ET, Lee R, Berman L, et al. Trends in use and yield of chest computed tomography with angiography for

diagnosis of pulmonary embolism in a Connecticut hospital emergency department. Conn Med. 2010;74(1):5-9.

79. Donohoo JH, Mayo-Smith WW, Pezzullo JA, Egglin TK. Utilization patterns and diagnostic yield of 3421 consecutive multidetector row computed tomography pulmonary angiograms in a busy emergency department. J Comput Assist Tomogr. 2008;32(3):421-5.

10. Artigo

MR Imaging of pulmonary embolism: diagnostic accuracy of unenhanced MR and influence in mortality rates.

Jacobi LRP[1], Hochhegger B[2], Moreira ALS[3], Zanon M[4], Moreira JS[5].

1. *Universidade Federal do Rio Grande do Sul*. Post-graduation Program in Chest Diseases.

2. *Universidade Federal de Ciências da Saúde de Porto Alegre*; Coordenador da LABIMED. Professor of Radiology *(Santa Casa de Misericórdia - Porto Alegre).*

3. *Universidade Federal de Ciências da Saúde de Porto Alegre. (Pavilhão Pereira Filho - Santa Casa de Misericórdia - Porto Alegre)*

4. *Universidade Federal de Ciências da Saúde de Porto Alegre.* Medicine student.

5. *Universidade Federal do Rio Grande do Sul.* Professor of Post-graduation Program in Chest Diseases.

Abstract

Objectives

We evaluated the diagnostic value for pulmonary embolism (PE) of the True fast imaging with steady-state precession (TrueFISP) MRI, a method that allows the visualization of pulmonary vasculature without breath holding neither intravenous contrast.

Methods

This is a prospective investigation including 93 patients with suspect of PE. All patients underwent TrueFISP MRI after undergoing CTPA. Two

independent readers evaluated each MR study, and consensus was obtained. CT angiography results were analysed by a third independent reviewer and these results served as the reference standard. Sensitivity, specificity, predictive values were calculated. Evidence for death from PE within the one-year follow-up was also assessed.

Results

Two patients could not undergo the RT-MRI and were excluded from the study. Diagnostic quality was obtained for all examinations of the remaining 91 subjects. The PE prevalence was 22.0%. During the one-year follow-up period, seven patients died and there were no differences between MR and CT embolism detection in these subjects. MR sequences had a sensitivity of 95,0%, specificity was 94.4% and accuracy was 94.5%. Agreement between readers was high (κ = 0.87).

Conclusions

Compared with contrast-enhanced CT, unenhanced MR sequences demonstrate good accuracy and no differences in the mortality rates in one-year were detected.

Keywords: *Pulmonary Embolism; Magnetic Resonance Imaging; Multidetector Computed Tomography; Sensitivity and Specificity; Mortality Rate.*

Key points: *CT Pulmonary angiography is the gold standard for the pulmonary embolism diagnosis;*

Real-time MRI can be useful in the diagnosis of pulmonary embolism;
Real-time MRI does not emit radiation and does not require contrast media;
Compared with CT angiography, sensitivity was 95.0% and specificity, 94.4% for MRI;
Inter-radiologists agreement was high and both tests had the same mortality rate.

Abbreviations and acronyms: *CTPA - Computed Tomography Pulmonary Angiogram; PE – Pulmonary Embolism; ROC - Receiver Operating Characteristic; RT-MRI – Real-Time Magnetic Resonance Imaging; SD – Standard Deviation; SSPE - Subsegmental Pulmonary Embolism; TE - Echo time; TR – Repetition Time; TrueFISP - True Fast Imaging With Steady-State Precession.*

Introduction

Pulmonary embolism (PE) is a prevalent cardiovascular emergency that may lead to acute severe right ventricular failure by obstructing the pulmonary artery [1]. Missed diagnosis, instead of treatment failure, is responsible for an overwhelming majority of deaths from PE [2].Untreated mortality is estimated at 23–87%, whereas a mortality of 3-6% was found at 3 months following PE therapy [3]. In addition, post-mortem studies demonstrated that more than half the deceased patients due to PE were not suspected of having this condition while still alive [4]. Since its clinical manifestation is usually nonspecific, imaging plays a fundamental role in the diagnosis of PE [5].

The multidetector computed tomography pulmonary angiogram (CTPA) is the current standard for imaging acute PE [6]. This test is available in many emergency departments, requires few seconds to be executed, and, besides being capable of diagnosing a lethal condition, it can simultaneously exclude or recognize several differential diagnoses [7].However, CTPA has intrinsic disadvantages, such as exposure to ionizing radiation and requirement of iodinated contrast media use. Radiation exposure is a concern because of its association with higher cancer risks, particularly in young and pregnant patients [8-11]. Especially because diagnosing PE accurately is even a greater challenge in this group of women, as pulmonary embolism has a 6-fold increased risk during pregnancy and is responsible for about 15% of maternal deaths in developed countries [12, 13]. In addition, CTPA is contraindicated in up to

22% of the patients because of renal insufficiency or allergy to iodine-based contrast media [14] and contrast material–induced nephropathy following CT angiography should be a concern [15].

Alternative techniques have been evaluated for PE diagnosis. MRI, for example, achieved a performance close to CTPA, especially when combined techniques are used [2, 16-19]. Besides, it is a radiation-free imaging modality, and risks of complications from contrast agents are reduced, especially if unenhanced methods are used [20].However, longer duration and the necessity of breath-holding have been considered as main disadvantages of pulmonary MRI when compared with CT. Critically ill patients do not tolerate the breath-hold time needed for contrast enhanced MR examinations and its imaging results might be suboptimal in these scenarios.For these reasons, True fast imaging with steady-state precession (TrueFISP) MRI may be a better approach for PE detection [21].

TrueFISP MRI allows the visualization of pulmonary vasculature without need for breath holding [22]. Besides, intravenous contrast material is not required, since intravascular clots can be visualized as signal voids within the spontaneous high signal intensity of the circulating blood in vessel lumens [19, 22]. Therefore, this prospective study was performed to appraise the diagnostic value of TrueFISP MRI in patients with suspected acute pulmonary embolism, in comparison with CTPA. Evidence for death from PE within the one-year follow-up was also accessed.

Methods

Study Design

Clinical trial uncontrolled, with segment in search outcomes (mortality).

Ethical aspects

This study was approved by the local ethics committee and informed consent in writing was obtained from all participating patients.

Patients

Ninety-three consecutive patients referred to the Radiology Department with clinical suspicion of acute PE were included in the study (59 women and 34 men; mean age 63 years old (SD ±13; range 22-89)). Patients initially underwent multidetector CT imaging to confirm the diagnosis and afterwards, without postponing medical treatment, underwent real-time MR imaging. Exclusion criteria were any contraindications to MRI examinations, such as claustrophobia, or to iodinated contrast media.

One year after the CTPA and MR imaging, patients were reassessed through hospital records and mortality was registered.

Protocol

Computed tomography angiography was performed using a multidetector scanner (64-slice Light Speed VCT scanner, GE Healthcare Technologies, Waukesha, Wisconsin, United States of America), using the following scan parameters: 130 mAs, 120 kV, 0.6-mm collimation,

330-ms rotation speed, 1-mm reconstruction slice thickness, and 0.75-mm reconstruction interval. Iodine contrast medium (370 mg iodine/mL; iopamidol 370, Bayer AG, Germany) was injected via the right antecubital vein at a rate of 5.0 ml/s with dose of 1.2ml/kg. Image acquisition was started using a bolus-tracking technique (5 s after reaching a threshold of 120 HU in a region of interest within the main pulmonary artery).

The RT-MRI images were acquired on a 1.5-Tesla MR scanner (Magnetom AERA, Siemens Medical Solutions, Erlangen, Germany), using a true fast imaging with steady-state precession (TrueFISP) single-shot sequence, without cardiac-gating, similar to techniques found in the literature [22, 23]. The protocols used were adjusted for minimal time of acquisition and for high spatial resolution. The following parameters were used: TR (repetition time): 3.1 ms; TE (echo time): 1.5 ms; flip angle 60º; bandwidth 1000 Hz. 100 contiguous slices in the coronal plane were made using a field of view (FOV) of 360 mm, 256x192 matrix, slice thickness of 4 mm, 2-mm overlap and an acquisition time of 0.52s per slice. 100 contiguous slices in the sagittal plane were made using a FOV of 360 mm, 256x180 matrix, slice thickness of 4 mm, 2-mm overlap and an acquisition time of 0.45s per slice. 120 contiguous slices in the transverse plane were made using a FOV of 340 mm, 256x156 matrix, slice thickness of 3 mm, 1.5-mm overlap and an acquisition time of 0.4s per slice.

Evaluation

All the MRI examinations were analysed by two radiologists (B.H. and G.M.), with 10 and 9 years of experience, blinded to the CTPA results, and a consensus was obtained for the final diagnosis. A third independent reader (KI), with 25 years of experience, evaluated the CT images to avoid any recall bias.

For the diagnosis of PE to be confirmed, concordant results from two planes were necessary and one of the following criterion: direct visualization of the thrombus; cutoff of pulmonary vessel; or any sudden changes in the signal intensity during the course of the pulmonary artery. The PE was graded in the same way for both examinations as central, lobar, segmental or subsegmental.

On the RT-MRI, the images were labelled according to their diagnostic quality and they were assumed as a non-diagnostic quality examination if more than three lobar arteries or more than half of the segmental arteries could not be identified or a blurred vascular representation could not exclude PE.

Statistical Analysis

The results of the MRI analysis were compared to the ones obtained from the CTPA, the gold standard imaging modality for pulmonary embolism. Sensitivity, specificity and positive and negative predictive values were calculated for the real time MRI, and accuracy represented in a ROC (receiver operating characteristic) curve. The area under the curve was

calculated, using a 95.0% confidence interval. We used the kappa statistic to evaluate the inter-radiologists agreement. Its interpretation was conducted based on the following parameters: kappa < 0.20, poor agreement; kappa = 0.21–0.40, fair agreement; kappa = 0.41–0.60, moderate agreement; kappa = 0.61–0.80, good agreement; kappa = 0.81–1.00, very good agreement [24].All the results were statistically analysed using the softwareStata, version 11 (StataCorp, College Station, TX, USA).

Results

The multi-detector CT examinations were be peformed in all the 93 patients. Two subjects could not finish the RT-MRI due to phobia and were excluded from the study. Diagnostic quality was obtained in all the MRI exams for the remaining 91 patients.

The complete imaging protocol for RT-MRI took a median of 8 minutes (SD ± 3.2 minutes) to be performed. The time interval for repositioning the patient from bed to the magnet and back has not been assessed. When the thrombus was within a central or lobar level, its detection was easier, as a direct visualization was possible. At the segmental level, thrombus detection demanded more time, as images were analised in the axial, coronal and sagittal planes to achieve more diagnostic certainty.

The pulmonary embolism was confirmed in 20 out of the 91 patients (22.0%), accepting the multi-detector CT as the reference standard modality for the diagnosis. Among these patients, considering the possibility of emboli in differet levels in the same subject, 30.0% of the emboli were within the pulmonary trunk, 39.0% were within lobar arteries (Figure 1), 36.0%, in the segmental level and 31.0% were subsegmental PE (SSPE). Isolated SSPE represented 10.0% of the PE cases (n=2).

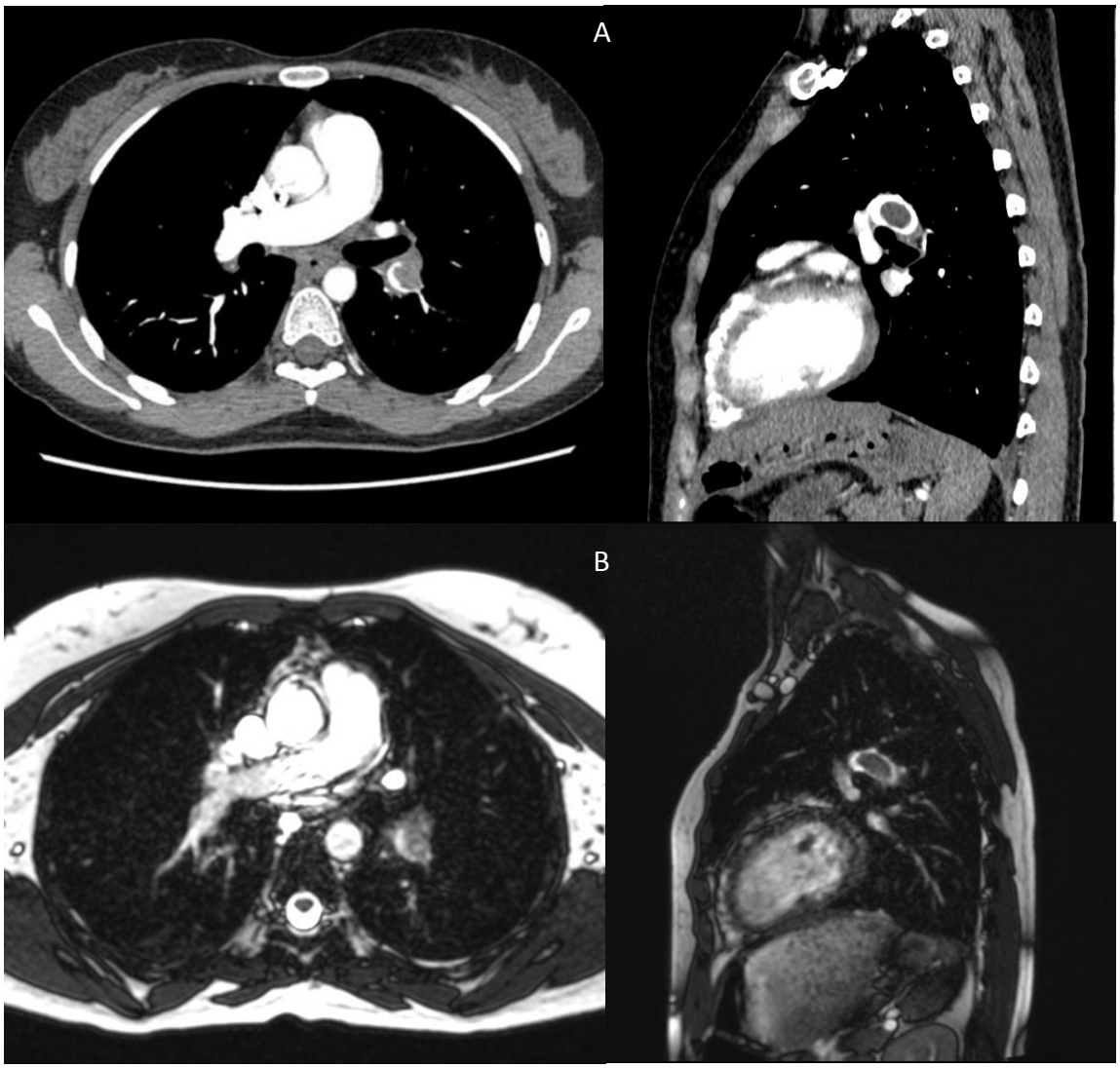

Figure 1 – Pulmonary embolism in the left lower lobe artery in a woman with chest pain and dyspnoea.Comparing the contrast-enhanced CTPA (A) and the

real time MRI (B) in the transverse and sagittal views. Same findings in both methods.

MR imaging showed four false-positive findings, all due to segmental PE within the lingula, in patients from 81 to 88 years old. In addition, a subsegmental embolism in the right lower lobe led to one false-negative finding (Figure 2).

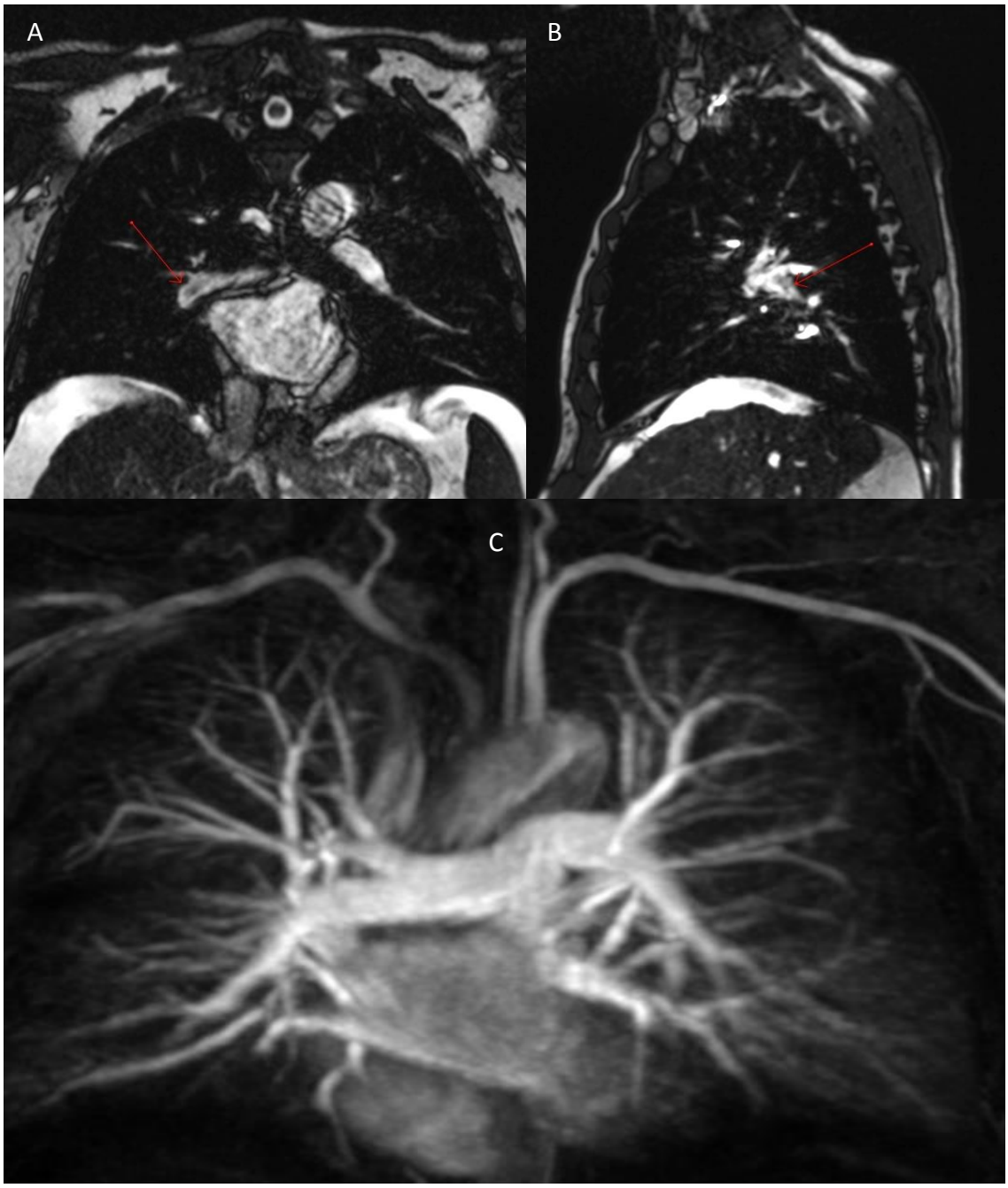

Figure 2 – Pulmonary embolism in the right lower lobe artery in a woman with chest pain and dyspnoea. Real time MRI (A and B) in the transverse and sagital views demonstrated a filing defect compatible with PE. In C, DCT do not show sign of PE, establishing a false negative case in MRI.

Sensitivity for this modality was 95.0% and specificity, 94.4%. Positive predective value was 82.6%, negative predective value, 98.5% and the accuracy for the RT-MRI, 94.5%. The area under the ROC curve was 0.947 (95.0% confidence interval: 0.891-1.000). A very good inter-reader agreement was obtained for the MRI (κ = 0.87).

After the period of one year, reassessing the hospital records revealed a mortality rate of 7.7% (7 patients), due to cerebral metastais (n=3), myocardial infarction (n=2), pulmonary infection and sepsis (n=1) and automobile accident (n=1). Among these patients, there was no difference between the CTPA and the RT-MRI findings.

Discussion

Free-breathing TrueFISP sequence is an alternative technique for the use of MRI in the diagnosis of acute PE. Differently of other imaging methods, such as MRA, contrast material administration is not necessary, the resistance to motion degradation allows imaging in patients who are incapable of successful breath holding, and there is visualization of the vessel wall, allowing circumscribed visualization of a partial embolus [20].

Prior studies that also considered the CTPA as the reference standard reported high specificity and high inter-reader agreement for this unenhanced MRI technique, ranging from 94.5% to 100% and from 0.62 to 0.93, respectively [17-20]. Likewise, in our study, we found high specificity (94.4%) of TrueFISP MRI in comparison with CTPA,

additionally suggesting a positive finding sufficient to initiate anticoagulation. In addition, a very good inter-reader agreement was found (κ = 0.87), as well as high global sensitivity of the technique (95%).

Although global sensitivity was high, it became lower as pulmonary arteries extended distally, with lobar PE representing 70% of PE found. Kluge et al. [22] had previously demonstrated that RT MRI was less sensitive than MR perfusion in detecting subsegmental embolism. Hosch et al. [17] reported decrease of both sensitivity and specificity of combined MRI techniques when the location of embolic material was peripheral. In addition, Revel and co-workers[19] reported that, when excluding PE limited to the segmental or sub-segmental levels, the sensitivity of unenhanced MRI sequences reached 100%.

Nevertheless, reports of increased PE incidence with minimal change in overall mortality lead to the debate about the importance of detection of small emboli reached by CT. Burge and co-workers found that the number of patients with a primary diagnosis of PE nearly doubled over the 11 years study period, during a time of widespread use of CT. However, PE deaths did not vary significantly - from 157 to 159 over the same period [25]. Besides, the management of isolated subsegmental pulmonary embolism without a deep venous thrombosis is still controversial, as the use of an anticoagulant therapy may not overweight its risks. Pena et al., reassessing their data covering 4410 CTPA exams, found that out of the 18 patients with SSPE) not treated with anticoagulation (14 single SSPE and 4 multiple SSPE), none suffered from a subsequent VTE in the three-month follow up period [26].

Another point that supports the use of TrueFISP MRI is the lack of differences between the CTPA and the RT-MRI findings in the deceased patients' examinations. This suggests that unenhanced MR imaging was as capable as the CT pulmonary angiography in detecting more life-threating conditions. Besides, it also raises suspicion concerning the clinical meaning of distal emboli, as the only false-negative case reported in our study was due to a SSPE.

Regarding the false-positive findings, all the cases found in this study were related to segmental emboli in the lingula. Prior studies also reported minor results when investigating PE with RT-MRI in this segment, compared to other parts of the lung [20]. This is possibly due to the vascular geometry in the lingula, in addition to respiratory and cardiac motion effects.

As the CTPA, real-time MRI also allows diagnosing accurately coincidental findings, such as pleural and pericardial fluid collection, aortic dissection and pulmonary infiltration, aspiration, atelectasis or bleeding, an advantage over other modalities, like scintigraphy and pulmonary angiography [22]. Considering the short examination time compared to other MRI modalities, another advantage of the TrueFISP technique is the possibility of repeating the acquisitions if the results are inconclusive.

One of the limitations of this study was the lack of additional examinations to confirm the initial suspicion of PE, such as D-dimer tests, echocardiography and duplex phlebosonography, which could lead to an underestimated PE prevalence. However, the prevalence found in this study (22%) is comparable to previous CTPA series [18, 19, 27, 28].

Another limitation is that this is a single-centre study, what could limit the accuracy of the results, however, this also increases the homogeneity of the technical parameters.

Our results additionally validate real-time MRI as being a useful tool for establishing the diagnosis of acute PE in central pulmonary vessels. Compared with contrast-enhanced CT, unenhanced MR sequences demonstrate good accuracy and no differences in mortality rates in one year were detected.

References

1. Torbicki A, Perrier A, Konstantinides S, et al (2008). Guidelines on the diagnosis and management of acute pulmonary embolism: the Task Force for the Diagnosis and Management of Acute Pulmonary Embolism of the European Society of Cardiology (ESC).Eur Heart J 29:2276-315.

2. Zhang LJ, Luo S, Yeh BM, et al (2013) Diagnostic accuracy of three-dimensional contrast-enhanced MR angiography at 3-T for acute pulmonary embolism detection: comparison with multidetector CT angiography. Int J Cardiol 168:4775-83.

3. Donze J, Labarere J, Mean M, Jimenez D, Aujesky D (2011). Prognostic importance of anaemia in patients with acute pulmonary embolism. ThrombHaemost106:289–95.

4. Levin D, Seo JB, Kiely DG, et al (2015). Triage for suspected acute pulmonary embolism: think before opening Pandora's box. Eur J Radiol 84:1202-11.

5. Roy PM, Meyer G, Vielle B, et al (2006). Appropriateness of Diagnostic

Management and Outcomes of Suspected Pulmonary Embolism. *Ann Intern Med* 144:157-64.

6. Schoepf UJ, Costello P (2004). CT angiography for diagnosis of pulmonary embolism: state of the art. Radiology 230:329–37.

7. Devaraj A, Sayer C, Sheard S, Grubnic S, Nair A, Vlahos I (2015). Diagnosing acute pulmonary embolism with computed tomography: imaging update. J Thorac Imaging 30:176-92.

8. Smith-Bindman R, Lipson J, Marcus R, et al. (2009). Radiation dose associated with common computed tomography examinations and the associated lifetime attributable risk of cancer. Arch Intern Med 169:2078–86.

9. Kline JA, Courtney DM, Beam DM, King MC, .Steuerwald M (2009). Incidence and predictors of repeated computed tomographic pulmonary angiography in emergency department patients. Ann Emerg Med 54: 41–8.

10. Herédia V, Altun E, Ramalho M, et al. (2012). MRI of pregnant patients for suspected pulmonary embolism: steady-state free precession vs postgadolinium 3D-GRE. Acta Med Port 25:359-67.

11. Hochhegger B, Ley-Zaporozhan J, Marchiori E, et al (2011). Magnetic resonance imaging findings in acute pulmonary embolism. Br J Radiol 84:282-7.

12. Pomp E, Lenselink A, Rosendaal F, Doggen C (2008). Pregnancy, the postpartum period and prothrombotic defects: risk of venous thrombosis in the MEGA study. J Thromb Haemost 6:632–7.

13. Khan KS, Wojdyla D, Say L, Gülmezoglu AM, Van Look PF (2006). WHO

analysis of causes of maternal death: a systematic review. Lancet 367:1066–74.

14. Stein PD, Fowler SE, Goodman LR, et al (2006). Multidetector computed tomography for acute pulmonary embolism. N Engl J Med 354:2317–27.

15. Mitchell AM, Kline JA (2007). Contrast nephropathy following computed tomography angiography of the chest for pulmonary embolism in the emergency department. J Thromb Haemost 5:50–4.

16. Oudkerk M, Van Beek EJR, Wielopolski P, et al (2002). Comparison of contrast-enhanced magnetic resonance angiography and conventional pulmonary angiography for the diagnosis of pulmonary embolism: a prospective study. Lancet 359:1643–7.

17. Hosch W, Schlieter M, Ley S, Heye T, Kauczor HU, Libicher M (2014). Detection of acute pulmonary embolism: feasibility of diagnostic accuracy of MRI using a stepwise protocol. Emerg Radiol 21:151–8.

18. Revel MP, Sanchez O, Couchon S, et al (2012). Diagnostic accuracy of magnetic resonance imaging for an acute pulmonary embolism: results of the 'IRM-EP' study. J Thromb Haemost 10:743-50.

19. Revel MP, Sanchez O, Lefort C, et al (2013). Diagnostic accuracy of unenhanced, contrast-enhanced perfusion and angiographic MRI sequences for pulmonary embolism diagnosis: results of independent sequence readings. Eur Radiol 23:2374-82.

20. Kalb B, Sharma P, Tigges S, et al. (2012). MR imaging of pulmonary embolism: diagnostic accuracy of contrast-enhanced 3D MR pulmonary angiography, contrast-enhanced low-flip angle 3D GRE, and nonenhanced free-induction FISP sequences. Radiology 263:271-8.

21. Ley S (2015). Imaging Pulmonary Arterial Thromboembolism: Challenges and Opportunities. Magn Reson Imaging Clin N Am 23:261-71.

22. Kluge A, Müller C, Hansel J, Gerriets T, Bachmann G (2004). Real-time MR with TrueFISP for the detection of acute pulmonary embolism: initial clinical experience. Eur Radiol 14:709–18.

23. Nitz WR (2002). Fast and ultrafast non echo-planar MR imaging techniques. Eur Radiol 12:2866–2882

24. Landis JR, Koch GG (1977). The measurement of observer agreement for categorical data. Biometrics 33:159-174

25. Burge AJ, Freeman KD, Klapper PJ, Haramati LB (2008). Increased diagnosis of pulmonary embolism without a corresponding decline in mortality during the CT era. ClinRadiol 63:381-6.

26. Pena E, Kimpton M, Dennie C, Peterson R, LE Gal G, Carrier M (2012). Difference in interpretation of computed tomography pulmonary angiography diagnosis of subsegmental thrombosis in patients with suspected pulmonary embolism. J Thromb Haemost 10:496–8.

27. Weir ID, Drescher F, Cousin D, et al (2010). Trends in use and yield of chest computed tomography with angiography for diagnosis of pulmonary embolism in a Connecticut hospital emergency department.. Conn Med 74:5-9.

28. Donohoo J, Mayo-Smith W, Pezzullo J, Egglin T (2008) Utilization patterns and diagnostic yield of 3421 consecutive multidetector row computed tomography pulmonary angiograms in a busy emergency department. J Comput Assist Tomogr 32:421-5

11. Anexo

TERMO DE CONSENTIMENTO LIVRE E ESCLARECIDO

Você está sendo convidado(a) para participar, como voluntário, em uma pesquisa. Após ser esclarecido(a) sobre as informações a seguir, no caso de aceitar fazer parte do estudo, assine ao final deste documento, que está em duas vias. Uma delas é sua e a outra é do pesquisador responsável.

Desde logo fica garantido o sigilo das informações. Em caso de recusa você não será penalizado(a) de forma alguma.

INFORMAÇÕES SOBRE A PESQUISA

Título do Projeto: **Avaliação da embolia pulmonar por Meio de Técnicas Avançadas de Ressonância Magnética sem contraste.**

Pesquisadores Responsáveis e Participantes: Dra. Lilian Rech Pasin, Dra. Ana Luiza S. Moreira, Dr. Bruno Hochhegger, Dr. Rodrigo Bello, Dr. José da Silva Moreira.

Telefone para contato: 054.81490079

O objetivo deste estudo é a avaliar a efetividade da utilização ressonância magnética (RM) do tórax sem contraste em pacientes com suspeita clínica de embolia pulmonar. O padrão ouro de comparação em nosso estudo será a tomografia computadorizada de múltiplas fileiras de detectores. Por fim, nosso projeto visa criar critérios para o diagnóstico preciso, auxiliando no diagnóstico diferencial e, consequentemente, na melhor escolha da conduta terapêutica correta e precoce nos pacientes com suspeita de embolia pulmonar, diminuindo a exposição à radiação ionizante e os riscos da administração de meio de contraste

- Nome e Assinatura do pesquisador:

_____

PACIENTE PARTICIPANTE DO ESTUDO

Eu, _____,
abaixo assinado, concordo em participar do estudo “Avaliação da embolia pulmonar por Meio de Técnicas
Avançadas de Ressonância Magnética sem contraste”, como sujeito. Fui devidamente informado e esclarecido pelo pesquisadores sobre a pesquisa, os procedimentos nela envolvidos, assim como os possíveis riscos e benefícios decorrentes de minha participação.
Foi-me garantido o sigilo das informações e que posso retirar meu consentimento a qualquer momento, sem que isto leve à qualquer penalidade ou interrupção de meu acompanhamento/ assistência/tratamento.

Local e data _____/_____/_____/_____/

Nome: _____

Assinatura do sujeito ou responsável:

_____