UNIVERSIDADE FEDERAL DO RIO GRANDE DO SUL
FACULDADE DE ODONTOLOGIA

NATÁLIA DELFINO PACHECO

SUCESSO CLÍNICO E RADIOGRÁFICO DE PULPECTOMIAS EM MOLARES DECÍDUOS NO CURSO DE ODONTOLOGIA DA UFRGS: ANÁLISE PRELIMINAR DE 12 MESES DE ACOMPANHAMENTO.

Porto Alegre
2012

NATÁLIA DELFINO PACHECO

SUCESSO CLÍNICO E RADIOGRÁFICO DE PULPECTOMIAS EM MOLARES DECÍDUOS NO CURSO DE ODONTOLOGIA DA UFRGS: ANÁLISE PRELIMINAR DE 12 MESES DE ACOMPANHAMENTO.

Trabalho de Conclusão de Curso apresentado ao Curso de Graduação em Odontologia da Faculdade de Odontologia da Universidade Federal do Rio Grande do Sul, como requisito parcial para a obtenção do título de Cirurgião-Dentista.

Orientadora: Profa. Dra. Adriela Mariath

Porto Alegre

2012

CIP – Catalogação na Publicação

Pacheco, Natália Delfino
Sucesso clínico e radiográfico de pulpectomias em molares decíduos no curso de odontologia da UFRGS : análise preliminar de 12 meses de acompanhamento / Natália Delfino Pacheco. – 2012.
25 f. : il.

Trabalho de Conclusão de Curso (Graduação) – Universidade Federal do Rio Grande do Sul, Faculdade de Odontologia, Curso de Graduação em Odontologia, Porto Alegre, BR-RS, 2012.

Orientador: Adriela Azevedo Souza Mariath

1. Pulpectomia. 2. Dentes decíduos. 3. Radiografia I. Mariath, Adriela Azevedo Souza II. Título.

Elaborada por Eloisa Futuro Pfitscher – CRB-10/598

RESUMO

PACHECO, Natália D. **Sucesso clínico e radiográfico de pulpectomias em molares decíduos no curso de odontologia da UFRGS:** análise preliminar de 12 meses de acompanhamento. 2012. 24 f. Trabalho de Conclusão de Curso (Graduação em Odontologia) – Faculdade de Odontologia, Universidade Federal do Rio Grande do Sul, Porto Alegre, 2012.

O presente estudo observacional longitudinal objetivou estimar a taxa de sucesso das pulpectomias realizadas pelos alunos de graduação da Faculdade de Odontologia da UFRGS (FO-UFRGS) após 12 meses de acompanhamento e relacionar características clínicas e radiográficas. A amostra constituiu-se de 40 crianças (entre 4 e 11 anos de idade) portadoras de molares decíduos com indicação de pulpectomia pelos alunos da Clínica Infanto-Juvenil. Imagens radiográficas foram obtidas ao final da pulpectomia, 3, 6 e 12 meses após. Um examinador treinado registrou a presença ou ausência de rarefação na área interradicular no exame inicial. Durante os tempos de acompanhamento, o examinador registrou se a lesão regrediu, manteve-se ou progrediu. Os exames clínicos contemplaram a presença de sinais de processo agudo (fístula, edema e mobilidade), bem como a qualidade do selamento restaurador. Para determinar as taxas de sucesso radiográfico e clínico foram geradas curvas de sobrevida com o estimador Kaplan-Meyer. Dos 21 dentes avaliados, 7 (33,3%) demonstraram regressão da lesão radiográfica, 5 (23,8%) mantiveram-se inalterados e 9 (42,9%) demonstraram progressão. O sucesso radiográfico após 12 meses foi de 36%. O sucesso radiográfico foi significativamente maior em dentes com condição inicial adequada da obturação endodôntica (75%) comparados aqueles com obturação inadequada (14%) (p=0,03). Não foram observadas diferenças significativas na taxa de sucesso radiográfico de acordo com o diagnóstico inicial da condição pulpar, número de sessões para a realização do tratamento endodôntico e número de faces da restauração. O sucesso clínico ao final de 12 meses foi de 62%, sendo significativamente maior em dentes com condição inicial adequada da obturação endodôntica. Não foram observadas diferenças significativas na taxa de sucesso clínico de acordo com a condição pulpar inicial, número de sessões e número de faces da restauração. Conclui-se que as pulpectomias realizadas no Curso de Graduação da FO-UFRGS são pouco eficazes para controlar a lesão inter-radicular em molares decíduos. É recomendável que exames de acompanhamento sejam feitos após seis meses da intervenção endodôntico.

Palavras-chave: Pulpectomia. Dentes decíduos. Radiografia.

ABSTRACT

PACHECO, Natália D. **Clinical and radiographic success of pulpectomias in primary molars in dentistry course at UFRGS:** preliminary results of 12 months follow up 2012. 2012. 24 f. Final Paper (Graduation in Dentistry) – Faculdade de Odontologia, Universidade Federal do Rio Grande do Sul, Porto Alegre, 2012.

The present longitudinal study aimed to estimate the success rate of pulpectomy carried out by the undergraduate students of the Faculty of Dentistry at the Federal University of Rio Grande do Sul (FD-FURGS) after a twelve-month follow up period and to correlate clinical and radiographic characteristics. The sample was comprised by 40 children (between 4 and 11 years old), presenting deciduous molars with indication of pulpectomy by the students of the Pedaitric Dentistry Clinic. Radiographic images were taken at the end of the pulpectomy, and 3, 6 and 12 months later. A trained examiner recorded the presence or absence of radiolucency at the furcation at baseline. At each follow-up, the examiner recorded if the lesion had regressed, maintained or progressed. The clinical examinations included signs of acute process (fistulae, edema e mobility), as well as the quality of the restorative material. In order to determine the radiographic and clinical success rate survival curves were generated using the Kaplan-Meyer estimator. Among the 21 teeth that were assessed, 7 (33.3%) demonstrated regression of radiographic lesion, 5 (23.8%) kept unchanged and 9 (42.9%) presented progression. The radiographic success after 12 months was 36%. The radiographic success was significantly greater in teeth with adequate baseline condition of the endodontic filling (75%) when compared to those with inadequate obturation (14%) (p=0.03). There were no significant differences in the radiographic success rate according to the initial diagnostic of the pulp condition, number of sessions for endodontic treatment, and number of restoration surfaces. The clinical success after 12 months was 62%, being significantly higher in teeth with adequate baseline condition of the endodontic filling. There were also no significant differences in the clinical success rate according to the initial diagnostic of the pulp condition, number of sessions for endodontic treatment, and number of restoration surfaces. In conclusion, pulpectomies performed at the undergraduation course of the FD-FURGS have low efficacy in controlling endodontic disease in deciduous molars. It is advisable that follow-up examinations be performed six months after the endodontic treatment.

Keywords: Pulpectomy. Deciduous teeth.

SUMÁRIO

1 JUSTIFICATIVA E REFERENCIAL TEÓRICO 6

2 OBJETIVO 8

3 MATERIAIS E MÉTODOS 9

3.1 TIPO DE ESTUDO 9

3.2 LOCAL DE REALIZAÇÃO DO ESTUDO 9

3.3 COMPOSIÇÃO DA AMOSTRA 9

3.4 LOGÍSTICA DO ESTUDO 10

3.5 RADIOGRAFIAS 11

3.6 DESFECHOS CLÍNICOS 11

3.7 DESFECHOS RADIOGRÁFICOS 12

3.8 CONSIDERAÇÕES ÉTICAS 12

3.9 ANÁLISE DE DADOS 14

4 RESULTADOS 15

5 DISCUSSÃO 19

6 CONCLUSÃO 22

REFERÊNCIAS 23

APÊNDICE- FICHA DE ACOMPANHAMENTO 25

1 JUSTIFICATIVA E REFERENCIAL TEÓRICO

A cárie dentária vem diminuindo sua expressão nas últimas décadas (MARTHALER, 2004), entretanto, apesar do gradativo aumento do número de pacientes livres de cárie, ainda há significativa parcela da população infantil com necessidade de tratamento invasivo. Portanto, a tomada de decisão clínica quanto à indicação terapêutica, técnicas e materiais para o tratamento de lesões de cárie profundas com envolvimento pulpar representam tema relevante na clínica odontológica infantil.

A pulpectomia de dentes decíduos tem sido descrita na literatura como um procedimento complexo, devido a peculiaridades da dentição decídua, no que diz respeito à anatomia e à topografia dos canais radiculares, sua relação com as estruturas anexas, o ciclo biológico do dente e fatores etiológicos da doença pulpar. Diferentes técnicas de tratamento e medicamentos são propostos na literatura para promover a limpeza e a sanificação dos canais radiculares de dentes decíduos (GUEDES-PINTO; PAIVA; BOZZOLA JUNIOR, 1981; BENGTSON; BENGTSON; GUEDES-PINTO, 1995). Em relação ao protocolo para o procedimento das pulpectomias, sabe-se que a Academia Americana de Odontopediatria (AADP) recomenda para o tratamento endodôntico de dentes decíduos, a utilização do óxido de zinco e eugenol (OZE) como material obturador. Da mesma forma, a Sociedade Britânica de Odontopediatria (BSPD) também preconiza o uso de OZE, sugerindo como alternativa as pastas iodoformadas (RODD, 2006). No Brasil, não há um protocolo único indicado. Bergoli et al. (2010) demonstraram, em um estudo que observou o perfil das faculdades de odontologia no Brasil, a preferência pela pasta iodoformada como material obturador de escolha na terapia pulpar de dentes decíduos (55%), seguido por pasta de hidróxido de cálcio (14,6%) e pasta OZE (12,3%).

Estudos mostram a grande variedade de técnicas e materiais utilizados, ratificando a subjetividade dos profissionais brasileiros com relação à decisão de tratamento no caso de dentes decíduos com comprometimento irreversível do tecido pulpar (LEAL, 2004; KRAMER, 2000). Tal diversidade terapêutica fundamenta-se na limitada qualidade científica divulgada até o momento, não sendo capaz de indicar um material ou técnica com eficácia superior às demais para o tratamento pulpar de dentes decíduos (NADIN et al, 2003)

Em uma revisão sistemática publicada em 2011, seis estudos foram identificados com razoável qualidade para avaliar sucesso clínico e radiográfico de endodontias em dentes decíduos ao longo do tempo. Utilizando diferentes materiais obturadores, tais como, pasta de hidróxido de cálcio, pasta iodoformada e pasta de óxido de zinco e eugenol, com protocolos técnicos diferenciados, observou-se taxas de sucesso clínico e radiográfico entre 80 a 100% em períodos de avaliação entre 6 a 18 meses (BARJA-FIDALGO et al., 2011). Pesquisadores são unânimes em afirmar que há falta de qualidade científica na endodontia de dentes decíduos, o que gera grande dificuldade de comparação e sumarização dos dados publicados.

Tais estimativas de sucesso apresentadas na literatura, baseiam-se em estudos de eficácia, controlados, com único ou poucos operadores, gerando técnica presumivelmente padronizada. Centros de referência como instituições de ensino, se caracterizam por grande demanda de tratamento, concentrando um número de indivíduos com maior expressão de doença. Os alunos de graduação que conduzem os casos clínicos são profissionais de saúde em formação, com desempenho clínico bastante compatível a jovens em início de carreira clínica. Conhecer o índice de sucesso das pulpectomiass realizadas em um ambiente Universitário pode instrumentalizar o ensino, bem como, servir de referencial ao estudo das práticas clínicas dos profissionais em início da carreira Odontológica.

2 OBJETIVO

Este estudo observacional objetivou estimar a taxa de sucesso das pulpectomias realizadas pelos alunos de graduação da FO-UFRGS após 12 meses de acompanhamento clínico e radiográfico e relacionar características clínicas e radiográficas.

3 MATERIAIS E MÉTODOS

Tipo de Estudo

O presente estudo caracteriza-se por um estudo observacional longitudinal.

Local de Realização do Estudo

Este estudo foi realizado na Faculdade de Odontologia da Universidade Federal do Rio Grande do Sul (FO-UFRGS). Todos os procedimentos experimentais foram realizados no Ambulatório de Clínica Infanto-Juvenil, sendo a população alvo composta por crianças que buscaram atendimento na Disciplina de Clínica Infanto-Juvenil.

Amostra

A amostra foi constituída de crianças de 4 a 11 anos de idade de ambos os gêneros. Para serem incluídas no estudo, as crianças deveriam perfazer os seguintes critérios de inclusão:

- Possuir boa condição de saúde geral;
- Apresentar um molar decíduo com lesão cariosa cavitada em dentina e/ou restauração, com indicação de tratamento endodôntico radical, cujas raízes apresentassem pelo menos metade do comprimento radiograficamente identificável.

Os seguintes critérios de exclusão foram aplicados durante a seleção da amostra:

- Molares decíduos com tratamento endodôntico previamente realizado
- Destruição coronária que inviabilizasse o isolamento absoluto do campo operatório e consequente restauração.

A amostra de 40 crianças representou a totalidade de indivíduos que perfizerem os critérios de inclusão ao longo dos semestres 2011/1 e 2 da Disciplina de Clínica Infanto-Juvenil. Destes, oito não foram localizados pelos contatos disponíveis nos prontuários e oito apenas realizaram a imagem inicial não mais comparecendo nas demais rechamadas. Destes, 21 compuseram a amostra, uma vez que três outras crianças deixaram de comparecer sem justificativa.

Logística do estudo

A seleção das crianças foi realizada durante as consultas no Ambulatório de Clínica Infanto-Juvenil da FO-UFRGS. As crianças que perfizerem os critérios de inclusão foram convidadas a participar do estudo através de consentimento dos pais ou responsáveis. O tratamento da doença cárie foi totalmente provido por alunos de graduação na Disciplina de Clínica Infato-Juvenil.

Cada criança participante do estudo contribuiu com um dente com lesão pulpar irreversível descrita e respectivo tratamento endodôntico realizado. Entretanto, para aquelas portadoras de mais de um dente elegível, um sorteio foi realizado a fim de determinar qual dente faria parte do estudo. Todo o tratamento e programa de monitoramento da saúde bucal dos pacientes infantis foram realizados pelos alunos da Graduação, entretanto, a avaliação do tratamento endodôntico foi clínica e radiograficamente conduzida pelos autores da presente pesquisa, de acordo com os intervalos definidos especificamente para o estudo.

A intervenção endodôntica propriamente dita foi realizada pelo aluno do Curso de Graduação da FO-UFRGS responsável pela condução clínica do caso. A referida disciplina segue o seguinte protocolo da técnica endodôntica:

- Determinação do comprimento de trabalho através da radiografia inicial, subtraindo 1 mm do comprimento total da raiz;
- Anestesia infiltrativa;
- Isolamento absoluto;
- Remoção total de tecido cariado e ou material restaurador;
- Abertura coronária e acesso aos canais radiculares;
- Modelagem dos canais com 3 instrumentos a partir do mais calibroso que atingiu o comprimento de trabalho (limas tipo Kerr, 1ª série, 21 mm);
- Irrigação abundante com hipoclorito de sódio a 1%;
- Secagem dos canais;
- Inserção da pasta obturadora com ponta lêntulo ou lima tipo Kerr;
- Proteção da pasta com cimento de hidróxido de cálcio ou guta percha;
- Restauração adesiva com cimento de ionômero de vidro resinoso modificado (Vitremer, ESPE 3M, Brasil) ou resina composta (Z350 XT, ESPE 3M, Brasil).

A indicação de medicamento intracanal entre as sessões de preparo e obturação definitiva foi baseada no diagnóstico da saúde pulpar, presença de lesão

inter-radicular e características agudas identificadas pelas características clínicas. A endodontia em sessão única (sem medicação entre sessões) foi indicada nos casos de polpa com vitalidade ou necrose sem manifestação radiográfica de rarefação inter-radicular. O material obturador de eleição é a pasta de hidróxido de cálcio com óxido de zinco. Diante à presença de necrose pulpar com lesão inter-radicular identificada radiograficamente, a pasta de hidróxido de cálcio é o medicamento utilizado por aproximadamente duas a três semanas, com posterior obturação definitiva com a pasta de hidróxido de cálcio e óxido de zinco. Na presença de lesão aguda, com fístula, edema e/ou mobilidade, a pasta iodoformada (pasta Guedes Pinto) é utilizada como medicamento entre as sessões até a obturação definitiva com a pasta de hidróxido de cálcio e óxido de zinco.

A identificação das condições clínicas do dente previamente ao tratamento endodôntico, quanto à presença de sinais clínicos de processo agudo (fístula, edema e mobilidade), bem como ao estado do conteúdo pulpar na abertura da câmara (polpa vital ou necrótica), foram levantadas a partir da análise do prontuário do paciente e confirmadas com o aluno de graduação responsável pelo caso. Da mesma forma, o número de sessões, uso de curativo e material obturador foram obtidos a partir do prontuário.

Radiografias

Foi obtida uma imagem radiográfica imediatamente, 3, 6, e 12 meses após a finalização do tratamento endodôntico. A técnica da haleta deslocada foi utilizada, obtendo-se imagem das estruturas periapicais com mínima distorção. Utilizou-se filme radiográfico Ektaspeed Plus número 0 (Eastman Kodak, Rochester, USA), no aparelho de Raio X Gnatus (Modelo Time-X 66, 66 kVp – 6,5 mA, 750 W, Ribeirão Preto, Brasil) com um tempo de exposição de 0,5 segundos. As imagens foram processadas manualmente, em câmara escura, com tempo padrão definido após processamento de imagens teste.

Desfechos Clínicos

Um único examinador treinado realizou as avaliações clínicas da pulpectomia realizadas no presente estudo no Ambulatório de Clínica Infanto-Juvenil da FO-UFRGS. A avaliação dos parâmetros clínicos compatíveis com quadro agudo inflamatório, identificáveis a partir da presença de fístula, edema e/ou mobilidade

não compatível com rizólise registradas foram aos 3, 6, e 12 meses após a intervenção endodôntica.

A integridade da restauração foi avaliada a cada visita de acompanhamento por um examinador treinado. Diante falhas marginais aproximadamente maiores que 0,5 mm, o re-selamento da cavidade com selante resinoso (Fluorshield, Dentisply, Brasil) ou a troca da restauração foi realizada a fim de manter o selamento adequado das paredes dentárias. Registrava-se a presença ou ausência da restauração cada sessão de monitoramento endodôntico.

Desfechos Radiográficos

As imagens radiográficas do pós-operatório endodôntico imediato foram avaliados por um único examinador treinado quanto a presença/ausência de rarefação na região inter-radicular. As imagens de acompanhamento, dos 3, 6, e 12 meses após a intervenção, foram avaliadas pelo mesmo examinador considerando a presença da rarefação, regressão ou progressão em comparação à imagem inicial.

A qualidade radiográfica da obturação foi analisada imediatamente após a intervenção, aos 3, 6 e 12 meses de acompanhamento, considerando a presença do material radiopaco nos condutos radiculares, presença parcial ou ausência do mesmo.

Todo dente que apresentou sinais clínicos e/ou radiográficos de evolução da lesão inter-radicular foi registrado como falha do tratamento endodôntico. Da mesma forma, a presença de fístula, edema ou mobilidade foi considerada falha do tratamento.

Considerações éticas

Este protocolo de pesquisa foi submetido e aprovado pela Comissão de Pesquisa da FO-UFRGS e encaminhado ao Comitê de Ética em Pesquisa Central da UFRGS. Os procedimentos clínicos foram realizados somente mediante a devida autorização dos pais ou responsáveis pela criança após os esclarecimentos com relação aos fundamentos da pesquisa e autorização escrita do responsável legal por meio do termo de consentimento livre e esclarecido.

Todos os dados coletados foram protegidos por confidencialidade. Após a digitação dos dados no banco de dados, os participantes foram referidos apenas por um código de referência.

Análise de dados

O sucesso radiográfico foi definido como manutenção ou regressão da área da radiolucidez na região inter-radicular dos molares decíduos.

O sucesso clínico foi definido como ausência de fístula, edema ou mobilidade não compatível com rizólise do dente decíduo.

As variáveis independentes analisadas foram: número de sessões do tratamento endodôntico, condição pulpar antes do tratamento (polpa vital ou necrótica) e qualidade da obturação imediatamente após a conclusão do tratamento endodôntico.

Para determinar as taxas de sucesso radiográfico e clínico foram geradas curvas de sobrevida com o estimador Kaplan-Meyer. Os valores de p para as comparações das curvas de sobrevida para diferentes variáveis independentes foram derivados a partir do teste logrank.

A análise dos dados foi realizada utilizando o pacote estatístico Stata (STATA para Macintosh, versão 10.0). O nível de significância foi estabelecido em 5%. A unidade analítica foi o indivíduo.

4 RESULTADOS

Dos 21 dentes avaliados, 7 (33,3%) demonstraram regressão da lesão radiográfica, 5 (23,8%) mantiveram-se inalterados e 9 (42,9%) demonstraram progressão, independentemente do período de observação. O sucesso radiográfico após 3 e 6 meses foi de 86% e 80%, respectivamente, caindo para 36% aos 12 meses de acompanhamento (Figura 1). O sucesso radiográfico foi significativamente maior em dentes com condição inicial adequada da obturação endodôntica (75%) comparados aqueles com obturação inadequada (14%) (Figura 3, p=0,03). Não foram observadas diferenças significativas na taxa de sucesso radiográfico de acordo com o diagnóstico inicial da condição pulpar, número de sessões para a realização do tratamento endodôntico e número de faces da restauração.

O sucesso clínico após 3 e 6 meses foi semelhante ao sucesso radiográfico (86% e 79%, respectivamente). Por outro lado, ao final de 12 meses o sucesso clínico observado foi igual a 62% (Figura 2). O sucesso clínico também foi significativamente maior em dentes com condição inicial adequada da obturação endodôntica (100%) comparados aqueles com obturação inadequada (41%) (p=0,04). Não foram observadas diferenças significativas na taxa de sucesso radiográfico de acordo com a condição pulpar inicial, número de sessões e número de faces da restauração.

Falhas restauradoras ocorreram em seis dentes tratados endodonticamente, sendo quatro destas restaurações ocluso-proximais. Apenas em dois casos houve a indicação e realização do selamento com selante resinoso a fim de reparar o defeito identificado

Tabela 1- Características demográficas, clínicas e radiográficas da amostra.

Variável	n (%)
Sexo	
Feminino	10 (47,6)
Masculino	11 (52,4)
Idade	
4-6 anos	6 (28,6)
≥7 anos	15 (71,4)
Dente	
1º molar	8 (38,1)
2 molar	13 (61,9)
Arcada	
Superior	8 (38,1)
Inferior	13 (61,9)
Faces	
1 face	7 (33,3)
≥2 faces	14 (66,7)
Condição inicial da polpa	
Vital	9 (42,8)
Necrótica	12 (57,1)
Sessões do tratamento endodôntico	
1	11 (52,4)
>1	10 (47,6
Rarefação na furca	
Ausente	4 (19,1)
Presente	17 (80,9)
Qualidade da obturação	
Adequada	7 (33,3)
Inadequada	14 (66,7)
Total	21 (100,0)

Figura 1 - Sobrevida dos dentes considerando critérios de sucesso radiográfico.

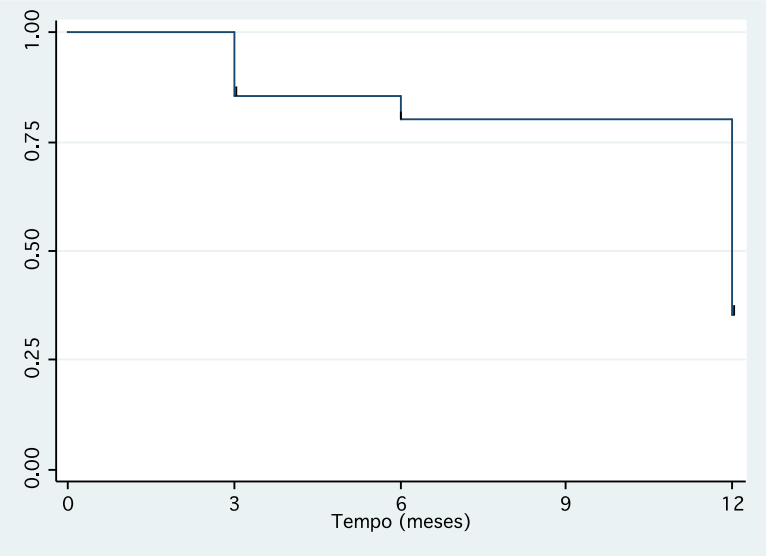

Figura 2- Sobrevida dos dentes considerando critérios de sucesso clínico.

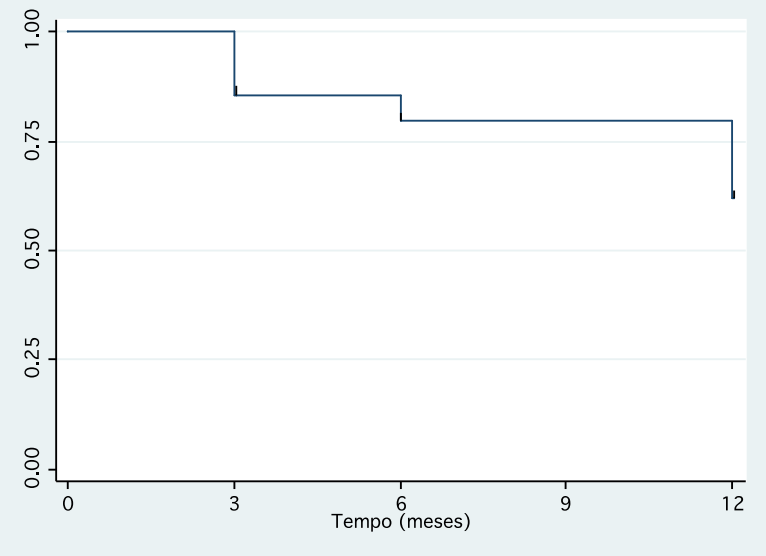

Figura 3 - Sobrevida dos dentes considerando critérios de sucesso radiográfico de acordo condição inicial da polpa (a), qualidade da obturação do canal (b), número de sessões do tratamento endodôntico (c) e número de faces da restauração (d).

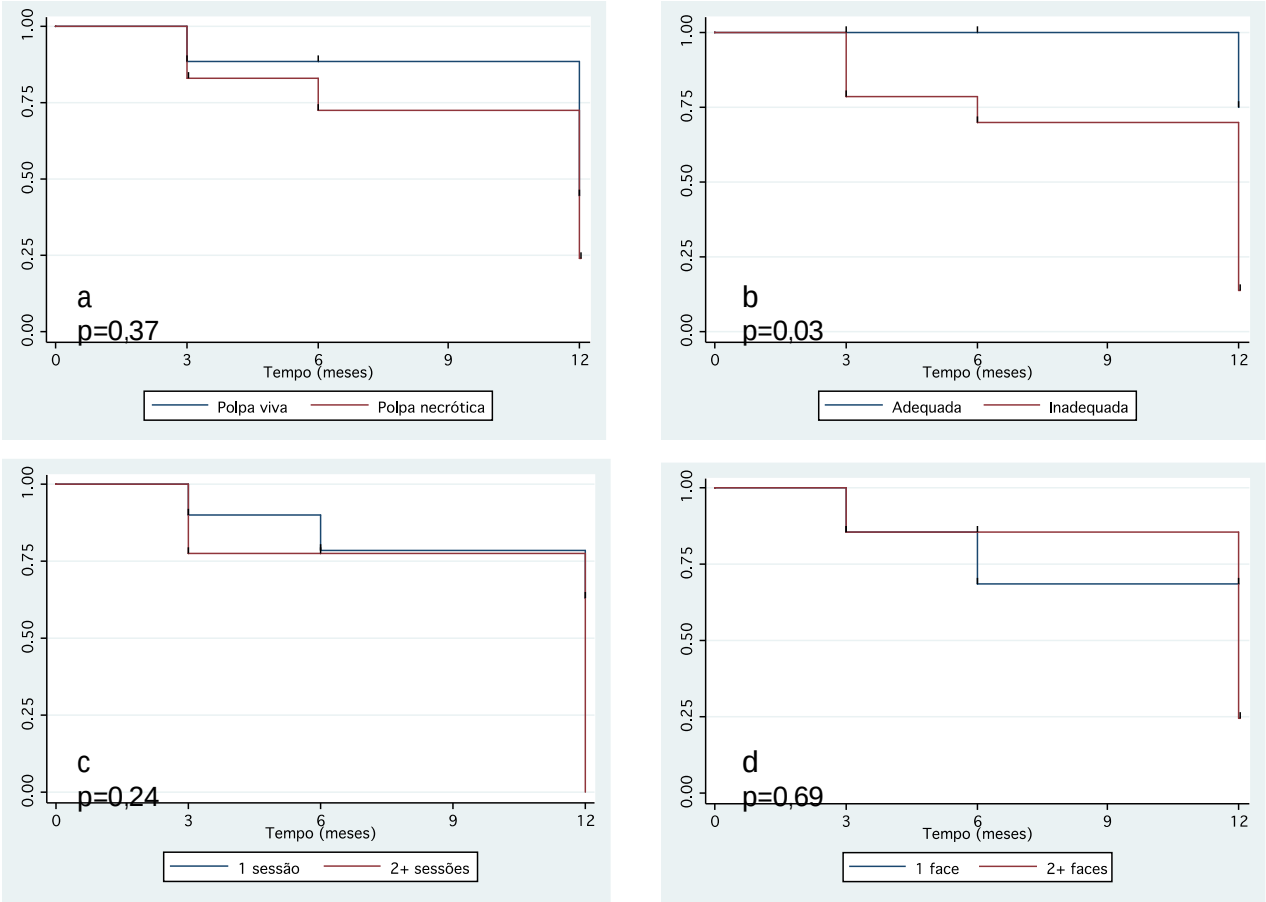

Fonte: da autora

5 DISCUSSÃO

O sucesso clínico e radiográfico de 36% nas endodontias de molares decíduos realizadas por alunos de Graduação da Faculdade de Odontologia da UFRGS está bastante abaixo das estimativas de sucesso observada nas revisões sistemáticas, que variou de 80 a 100% (BARCELOS et al.; BARJA-FIDALGO et al., 2011). Fica evidente que a identificação do insucesso seja pela presença de fístula, edema ou mobilidade não compatível com a rizólise ou mais frequentemente através da progressão da rarefação na região inter-radicular, ocorre predominantemente após os seis meses de acompanhamento, justificando o fundamental monitoramento clínico e radiográfico dos pacientes infantis que realizaram intervenções endodônticas.

A diferença de estimativa de sucesso entre dados clínicos e radiográficos, sendo maior considerando os referenciais clínicos, pode ser explicada pela possibilidade de cronicidade da lesão endodôntica. A agudização do quadro inflamatório não ocorre em todos os casos nos quais a infecção apresenta evolução, uma vez que depende da relação entre a capacidade de resposta do indivíduo e a virulência da microbiota (CONSOLARO; RIBEIRO, 1998). Portanto, o monitoramento radiográfico é fundamental para diagnóstico de saúde pulpar e das estruturas de suporte do elemento dentário.

O baixo índice de sucesso das endodontias realizadas pelos alunos de graduação pode ser compreendido considerando uma série de fatores. A pouca experiência dos operadores pode ser uma das justificativas. Apesar do conhecimento e treinamento adquirido quanto à técnica endodôntica de dentes permanentes em semestres anteriores, a dificuldade de comportamento inerente ao público em questão associado a particularidades anatômicas e morfológicas dos dentes decíduos podem estar associados ao insucesso. Esse raciocínio pode ser confirmado pela qualidade deficiente do preenchimento dos canais radiculares observada nesse estudo. A completa obturação do sistema de canais não ocorreu na totalidade da amostra. Dentre os casos com obturação deficiente, aproximadamente a metade apresentou progressão da lesão endodôntica ao longo dos 12 meses de acompanhamento. Tais achados são fundamentais para definir estratégias de ensino que otimizem a técnica de modelagem do canal, desinfecção e

preenchimento do mesmo, com intuito de atingir maiores índices de sucesso das intervenções endodônticas.

Outra questão que pode estar associada aos índices de falha do presente estudo se refere ao diagnóstico e indicação da intervenção endodôntica. O limite da magnitude da lesão radiograficamente identificada que seja passível de controle ou regressão é desconhecido. Autores afirmam que dependendo da extensão radiográfica da lesão, contra-indica-se o tratamento, conduzindo o dente em questão à exodontia (ARAUJO, 2004). Sendo este, um estudo realizado em um centro de referência, que atende às necessidades de um público infantil com maior prevalência e, portanto, severidade de doença cárie, ocorre uma natural seleção de casos de maior complexidade e severidade. Todas essas questões, portanto, implicam em características da amostra com prováveis piores taxas de prognóstico.

A taxa de perda de indivíduos ao longo do acompanhamento foi de aproximadamente 50%, o que foi bastante superior aos dados encontrados nas revisões sistemáticas. Apesar do cuidado tomado com registro de contatos dos prontuários, a maioria dos pacientes perdidos não foi contatada e os demais deixaram de comparecer, inclusive nas consultas de revisão da saúde bucal. Estudos longitudinais tem a tendência de perdas quanto maior o período de acompanhamento, portanto perdas são inerentes ao tipo de estudo proposto.

Discute-se na literatura o benefício do medicamento de demora em casos de necrose pulpar com lesão inter-radicular (BARCELOS, 2012; BEUS et al., 2012; FARIA, 2005; COSER, 2008). Apesar do efeito preponderante proporcionado pela solução irrigadora durante a modelagem dos canais radiculares (ROSENDAHL; WEINERT-GRODD, 1995), o uso de medicamento entre sessões aumentaria a eficiência de desinfecção no sistema de canais, uma vez que a microbiota não está presente apenas na luz dos canais principais (HOBSON, 1970; TAGGER; SAMAT, 1984). No presente estudo, observou-se que a taxa de sucesso dos dentes com o uso de medicação intracanal, ou seja, mais de uma sessão de endodontia, apresentou 75% de sucesso ao longo dos 12 meses de acompanhamento. Tal estimativa, apesar de numericamente inferior nos casos sem medicação intracanal entre as sessões, não mostrou diferença estatisticamente significante quando comparada ao uso da medicação. Pode-se especular nesse sentido, a possibilidade de um maior número amostral confirmar essa tendência numérica, o que não foi possível demonstrar nesse estudo. Esse mesmo raciocínio pode ser extrapolado

para a associação do número de faces dentárias acometidas com a taxa de sucesso. Dentes com mais de uma face envolvida na lesão de cárie primária apresentaram mais insucesso do que com única face, entretanto, sem diferença estatisticamente significante. Sabe-se da superioridade do selamento restaurador proporcionado pela restauração oclusal em comparação a ocluso-proximal (HEINTZE, 2012; BURKE; RAY; MCCONNELL, 2006). Sendo a endodontia uma terapia que se baseia na efetiva desinfecção do conteúdo pulpar e estruturas anexas, falhas de selamento implicam em maior risco de falhas do tratamento endodôntico. Essa é a justificativa radical usada por inúmeros protocolos internacionais de uso de coroas de aço em casos de dentes tratados endodonticamente (MOSKOVITZ; SAMMARA; HOLAN, 2005). Entretanto, considerando uma filosofia restauradora de mínima intervenção associado ao incremento de qualidade da Odontologia Adesiva, julga-se adequado selar dentes tratados endodonticamente com materiais adesivos resinosos como resina composta e cimento de ionômero de vidro modificado por resina. Tal fato pode ser ilustrado pelo baixo número de falhas restauradoras que ocorreram nos 12 meses de acompanhamento.

Uma das grandes críticas das revisões sistemáticas sobre o tema refere-se à dificuldade de padronização das técnicas endodônticas nos diferentes estudos, ou seja, diferentes soluções irrigadoras utilizadas, número de sessões de endodontia, medicamentos entre sessões, bem como materiais obturadores diversos estão presentes nos estudos de intervenção endodôntica. Apesar da pasta de óxido de zinco e eugenol (OZE) ser um dos primeiros materiais utilizados na endodontia de dentes decíduos (SWEET, 1930), sendo um dos materiais mais indicados por protocolos internacionais, não se observa desempenho superior das demais pastas à base de hidróxido de cálcio ou iodofórmio quando dados sumarizados de estudos clínicos de qualidade sobre o tema são apresentados (BARCELOS et al., 2011). Portanto, o tipo de material obturador parece não ser o ponto mais relevante na discussão quanto à eficácia clínica de pulpectomias de dentes decíduos. Estudos de intervenção testando técnicas e protocolos de pulpectomia em dentes decíduos são fundamentais. A fragilidade da indicação desta terapia ainda existe, devido à baixa qualidade científica sobre o tema. Buscar avaliações de serviço ou centros de educação quanto à eficácia e efetividade das terapias propostas é fundamental, tanto para melhorar o serviço ao público quanto o ensino à comunidade.

6 CONCLUSÃO

Conclui-se, portanto, que as pulpectomias realizadas no Curso de Graduação da FO-UFRGS foram pouco eficazes para controlar a patologia inter-radicular em dentes decíduos. É recomendável que exames de acompanhamento sejam feitos após os seis meses o tratamento endodôntico, para o diagnóstico e reavaliação da conduta terapêutica.

REFERÊNCIAS

AMERICAN ACADEMY ON PEDIATRIC DENTISTRY CLINICAL AFFAIRS. Guideline on pulp therapy for primary and immature permanent teeth. In: _____. **Reference Manual 2005-2006.** Chicago (IL), p. 130-134, 2004.

ARAUJO, F.B. de et al. Abordagem contemporânea da terapia pulpar em dentes decíduos.. In: Carlos Estrela. (Org.). **Ciência Endodôntica**, São Paulo: Artes Médicas, v. 2, p. 941-990, 2004.

BARCELOS, R et al. ZOE paste pulpectomies outcome in primary teeth: a systematic review. **J. Clin. Pediatr. Dent.**, Birmingham, v. 35, no. 3, p. 241–248, 2011.

BARJA-FIDALGO, F.; RIBEIRO, M.M.; OLIVEIRA, M.A.A. A systematic review of root canal filling materials for deciduous teeth: is there an alternative for zinc oxide-eugenol? **ISRN Dent.**, Cairo Out. 2010. Disponível em: , <http://www.hindawi.com/isrn/dentistry/2011/367318/>. Acesso em 20 agosto de 2012.

BENGTSON, A.L.; BENGTSON, N.G.; GUEDES-PINTO, A.C. Permeabilidade dentinária de dentes decíduos. **RGO**, Porto Alegre, v. 33, n. 3, p. 195-201, jul.-set. 1995.

BERGOLI, A.D.; Pulp Therapy in Primary Teeth - Profile of teaching in Brazilian Dental Schools. **J. Clin. Pediatr. Dent.,** Birmingham, v. 35, no. 2, p. 191-195, 2010.

BEUS, C et al. Comparison of the effect of two endodontic irrigation protocols on the elimination of bacteria from root canal system: a prospective, randomized clinical trial. **J. Endod**., Columbus, v. 38, no. 11, p. 1479-1483, Nov. 2012.

BURKE, F.M.; RAY, N.J.; MCCONNELL, R.J. Fluoride contrain ing restorative materials. **Int. Dent. J**., London, v.56 , no. 1, p. 33-43, Feb. 2006.

CONSOLARO, A.; RIBEIRO, F.C. Periapicopatias: Etiopatogenia e inter-relações dos aspectos clínicos, radiográficos e microscópicos e suas implicações terapêuticas. In: Leonardo MR, Leal JM. ***Endodontia -Tratamento de canais radiculares.*** São Paulo: Panamericana; 1998.

COSER, R.M; GODIM, J.O; APARECIDA GIRO, E.M. Evaluation of 2 endodontic techniques used to treat human primary molars with furcation radiolucency area: A 48-month radiographic study. **Quintessence Int.**, Berlin, v. 39, no. 7, p. 549-57, Jul-Aug. 2008.

FARIA, G. et al. Antibacterial effect of root canal preparation and calcium hydroxide paste (Calen) intracanal dressing in primary teeth with apical periodontitis. **J. Appl. Oral Sci.**, Bauru, v. 13, no. 4, p. 351-355, Dec. 2005.

GUEDES-PINTO, A.C.; PAIVA, J.G.; BOZZOLA, J.R. Tratamento endodôntico de dentes decíduos com polpa mortificada. **Rev. Assoc. Paul. Cir. Dent.**, São Paulo, v. 35, n. 3, p. 240-245, mai-jun. 1981.

HEINTZE , S.D.; ROUSSON, V. Clinical effectiveness of direct class II restorations- a meta –analysis. **J. Adhes. Dent.**, New Malden, v. 14, no. 5, p. 407-431, Oct. 2012.

HOBSON, P.Pulp treatment of deciduos teeth. Factors affecting diagnosis and treatment. **Br. Dent. J.**, London., v. 128 ,No.5 ,p. 232-238, Mar. 1970.

KRAMER, P.; FARACO, J.I.; FELDENS, C. Estado atual da terapia pulpar nas universidades brasileiras - Pulpotomia e pulpectomia em dentes decíduos. **J. Bras. Odontopediatr. Odontol. Bebê**, Curitiba, v. 3, n. 13, p. 222-230, 2000.

LEAL, S.C.; BEZERRA, A.C.B.; TOLEDO, O.A. Orientações terapêuticas utilizadas pelos cursos de especialização em Odontopediatria no Brasil para cárie severa da infância. **Rev. ABENO**, Brasília, v. 4, n. 1, p. 57-62, jan./dez., 2004.

MARTHALER, T.M.; Changes in dental caries 1953-2003. **Caries Res.** New York, v.38, no. 3, p. 173-181, May/June, 2004.

NADIN, G. et al. Pulp treatment for extensive decay in primary teeth. **Cochrane Database Syst. Rev.**, Oxford, no. 1, 2003.

RODD, H.D.et al. Pulp therapy for primary molars. **Int. J. Paediatr. Dent.**, Oxford, v. 16, Suppl. 1, p. 15-23, Sept. 2006.

RONTANI, R.M.; PETERS, C.F.; RENCI, J. Tratamento endodôntico de dentes decíduos: emprego do formocresol como medicação de espera. **Rev. Assoc. Paul. Cir. Dent.**, São Paulo, v.43 , no.2 , p.62-64, mar./abr., 1989.

ROSENDAHL, R.; WEINERT - GRODD, A. Root canal treatment of primary molars with infected pulps using calcium hidroxide as a root canal filling. **J. Clin. Pediat. Dent.**, Birmingham, v.19, no.4, p. 255-258, 1995.

SWEET, C.A. Procedure for treatment of exposed and pulpless deciduous teeth. **J. Am. Dent. Assoc.**, Chicago, v. 17, p. 1150-1155, 1930.

TAGGER, E.; SARNAT, H. Root canal therapy of infected primary teeth. **Acta Odontol. Pediatr.**, Santo Domingo, v. 5, no. 2, p. 63-66, Dec. 1984.

APÊNDICE – FICHA DE ACOMPANHAMENTO

UNIVERSIDADE FEDERAL DO RIO GRANDE DO SUL
FACULDADE DE ODONTOLOGIA
DEPARTAMENTO DE CIRURGIA E ORTOPEDIA

Nome criança: _____ DN:___/___/___
Nome responsável: _____ Contatos: _____

N do dente: _____		Consulta Inicial	Finalização da Endo	Acompanhamento		
Avaliações		Data: _/__/_	Data: _/__/__	Data: __/__/___	Data: __/__/___	Data: __/__/___
Sintoma - DOR (0-ausente/1-provocado/2-espontâneo)						
Condição Dente (R-rest/C-cariado - faces)						
Diagnóstico Pulpar/periapical (0: bio/1: pulpite/ 2: necrose 3: necrose com rarefação furca/ápice)						
Ex. Clínico (0-ausente/1-fístula/edema/mobil)						
Rx	integridade radicular (0: integras 1: reabs.1/3 raiz 2: reabs >1/3 raiz)					
	espaço LP (0: integro; 1:espaço aumentado)					
	rarefação óssea (0-ausente 1: <1/3 da área furca 2: entre 1/3 e 2/3/ 3: >1/3 área furca)					
	Cripta permanente (o: íntegra; 1: ruptura)					
Curativo entre sessões 1: pasta CaOH 2: pasta Iodoformada 3: formocresol REGISTRAR PERÍODO PERMANÊNCIA		Período:____ dias		OBSERVAÇÕES:		
Material obturador (1: pasta CaOH+Ox Zn 2: pasta Iodoformada 3: pasta CaOH)				Rx ( ) sem alteração ( ) pasta reabsorvida ( ) ausente	Rx ( ) sem alteração ( ) pasta reabsorvida ( ) ausente	Rx ( ) sem alteração ( ) pasta reabsorvida ( ) ausente
Material restaurador 1: RC 2: CIV Foto 3: CIV Quimico				Restauração ( ) presente ( ) com falha ( ) necessita reparo ( ) ausente	Restauração ( ) presente ( ) com falha ( ) necessita reparo ( ) ausente	Restauração ( ) presente ( ) com falha ( ) necessita reparo ( ) ausente
Medicação 1: prévia 2: pós-tratamento (prescrita) 3: acompanhamento (automedicação)		( ) **Não** ( ) analgésico ( ) antinflamat ( ) antibiótico	( ) **Não** ( ) analgésico ( ) antinflamat ( ) antibiótico	( ) **Não** ( ) analgésico ( ) antinflamatório ( ) antibiótico	( ) **Não** ( ) analgésico ( ) antinflamatório ( ) antibiótico	( ) **Não** ( ) analgésico ( ) antinflamatório ( ) antibiótico

OBS:
_____
_____