

UNIVERSIDADE FEDERAL DO RIO GRANDE DO SUL
FACULDADE DE MEDICINA
PROGRAMA DE PÓS-GRADUAÇÃO EM CIÊNCIAS MÉDICAS:
ENDOCRINOLOGIA, METABOLISMO E NUTRIÇÃO
DISSERTAÇÃO DE MESTRADO

AVALIAÇÃO MORFOFUNCIONAL DO EDEMA MACULAR DIABÉTICO FOCAL TRATADO COM
FOTOCOAGULAÇÃO A LASER

Giovani Generali Tomasetto

Orientador: Prof. Dr. Jacó Lavinsky

Co-orientador: Prof. Dr. Rogério Friedman

Porto Alegre, Dezembro de 2007

Agradecimentos

Aos meus pais, Gersino e Elisa, exemplos de dedicação e trabalho, por terem me ensinado a procurar o caminho do conhecimento e me possibilitado essa trajetória.

Ao meu orientador, Prof. Dr. Jacó Lavinsky, exemplo de profissional ético e capaz, pela amizade e confiança que marcaram esses anos de pesquisa. Desde o início de minha vida acadêmica me orientou com paciência, disposição e conhecimento, e me incentivou a pesquisar a mais bela e desafiadora área da oftalmologia.

Ao meu co-orientador, Prof. Dr. Rogério Friedman, por me fornecer motivação permanente, compreensão e ajuda decisiva na elaboração e conclusão deste projeto.

Aos colegas, Alberto Gil e Caio Scosso, por terem realizado exames específicos, com muita dedicação e competência.

Aos funcionários do centro de referência em retinopatia diabética pela ajuda na coleta dos dados.

A minha namorada, Fernanda, pelas opiniões, pelo amor, carinho, incentivo e paciência. E, principalmente, por estar ao meu lado em todos os momentos que fizeram parte dessa etapa.

Aos meus avós que, embora falecidos, estiveram sempre comigo - em pensamento - e que ficariam muito orgulhosos.

E ao meu irmão, Sandro, que está sempre no meu coração.

“A vida é uma escuridão, exceto quando há impulso.
E todo impulso é cego, exceto quando há saber.
E todo saber é vão, exceto quando há trabalho.
E todo trabalho é vazio, exceto quando há amor...”

(Gibran)

Esta dissertação de Mestrado segue o formato proposto pelo Programa de Pós- Graduação em Ciências Médicas: Endocrinologia, Metabolismo e Nutrição, sendo apresentados dois manuscritos independentes sobre o tema da dissertação. O primeiro é um artigo de revisão sobre o tema. O segundo manuscrito é apresentado como artigo original para submissão à publicação em revista de circulação internacional e descreve o trabalho de pesquisa propriamente dito.

ÍNDICE

LISTA GERAL DE ABREVIATURAS.....	7
LISTA DE TABELAS e FIGURAS.....	8

I - MACULOPATIA DIABÉTICA

<i>Resumo.....</i>	10
<i>Abstract.....</i>	11
<i>Introdução.....</i>	12
<i>Fatore de risco.....</i>	12
<i>Fisiopatologia.....</i>	13
<i>Classificação</i>	15
<i>Diagnóstico.....</i>	17
<i>Manifestações clínicas.....</i>	18
<i>Tratamento.....</i>	21
<i>Novos aspectos terapêuticos.....</i>	23
<i>Referências.....</i>	26

II – AVALIAÇÃO DA SENSIBILIDADE MACULAR EM PACIENTES COM EDEMA MACULAR DIABÉTICO FOCAL APÓS FOTOCOAGULAÇÃO COM LASER

Resumo	35
Introdução	37
Delineamento	38
Materiais e Métodos	39
Análise estatística	43
Resultados	44
Discussão	45
Referências Bibliográficas	57

LISTA GERAL DE ABREVIATURAS

AV	Acuidade Visual
CV	Campo Visual
CVC.....	Campimetria Computadorizada
DM	Diabete melito
DP.....	Desvio Padrão
EMD.....	Edema Macular Diabético
EMDF	Edema Macular Diabético Focal
ETDRS.....	<i>Early Treatment Diabetic Retinopathy Study</i>
FDA.....	<i>Federal Drug Administration</i>
HA.....	Hipertensão Arterial
HPLC	<i>High Performance Liquid Chromatography</i>
IRMA	Anormalidades microvasculares intraretinianas
OCT	Tomografia de Coerência Óptica
OVCR.....	Oclusão da Veia Central da Retina
PA	Pressão Arterial
RD	Retinopatia Diabética
Teste A1c.....	Glicohemoglobina A1c
TGF- β	<i>Transforming growth factor- β</i>
VEGF.....	<i>Vascular endothelial growth factor</i>
WESDR	<i>Wisconsin Epidemiological Study of Diabetic Retinopathy</i>

LISTA DE TABELAS E FIGURAS

II - AVALIAÇÃO MORFOFUNCIONAL DO EDEMA MACULAR DIABÉTICO FOCAL TRATADO COM FOTOCOAGULAÇÃO A LASER

Tabela 1 - Características clínicas da amostra de 16 pacientes	50
Tabela 2 - Características clínicas e laboratoriais dos pacientes durante a realização do estudo	51
Tabela 3 - Variação dos parâmetros morfofuncionais analisados durante a realização do estudo	52
Figura 1 - Média e o Intervalo de confiança de 95% do desvio total nos dez graus centrais da mácula	53
Figura 2 - Média e o Intervalo de confiança de 95% do desvio total nos quatro graus centrais da mácula.....	54
Figura 3 -Média e o Intervalo de confiança de 95% da espessura foveal	55
Figura 4 - Associação entre a variação da espessura foveal após a fotocoagulação e a variação da sensibilidade nos quatro graus centrais.....	56

I - Maculopatia Diabética

(Diabetic Maculopathy)

Giovani Tomasetto¹

Mirela Jobim de Azevedo²

Alberto Luiz Gil³

Jacó Lavinsky⁴

¹Médico Oftalmologista, Mestrando do Programa de Pós-Graduação em Ciências Médicas: Endocrinologia, Universidade Federal do Rio Grande do Sul (UFRGS), Porto Alegre, RS.

²Professora Adjunta do Departamento de Medicina Interna da Faculdade de Medicina, UFRGS; Coordenadora do Programa de Pós-Graduação em Ciências Médicas: Endocrinologia UFRGS; Médica Endocrinologista do Serviço de Endocrinologia do HCPA, Porto Alegre, RS.

³Médico Oftalmologista, Mestrando do Programa de Pós-Graduação em Ciências Médicas: Endocrinologia, Universidade Federal do Rio Grande do Sul (UFRGS), Porto Alegre, RS.

⁴Professor Titular do Departamento de Oftalmologia da Faculdade de Medicina, UFRGS; Professor do Programa de Pós-Graduação em Ciências Médicas: Endocrinologia, UFRGS; Chefe do Setor de Retina do Serviço de Oftalmologia do HCPA, Porto Alegre, RS.

Endereço para correspondência:

Mirela Jobim de Azevedo

Serviço de Endocrinologia - Hospital de Clínicas de Porto Alegre

Rua Ramiro Barcelos, 2350 - Prédio 12 - 4º andar

90035-003 Porto Alegre, RS, Brasil

Fax: +55-51-3332-5188/3330-9100 E-mail: mirelaazevedo@terra.com.br

Artigo a ser enviado para publicação nos Arquivos Brasileiros de Oftalmologia.

Resumo

O comprometimento macular na retinopatia diabética pode ocorrer devido à isquemia macular, à hemorragias maculares intrarretinianas e pré-retinianas, ao descolamento macular tracional, à neovascularização, à heterotropia macular e, mais frequentemente, ao edema macular.

Cerca de 10% da população total de pacientes com diabetes, e 25% destes com mais de 20 anos de evolução da doença, apresentam edema macular, constituindo a principal causa de baixa visual neste grupo de pacientes^{1,2,3}. Em diabéticos do tipo 1, o edema macular é visto raramente antes dos primeiros nove anos após o diagnóstico⁴; ao contrário, em diabéticos do tipo 2, o início aparece mais cedo.

A detecção e o tratamento precoce do edema macular podem resultar na melhora ou na estabilização da visão.

Novas teorias sobre a fisiopatologia do edema macular surgiram nos últimos anos, e novas terapias como a Triancinolona sub-tenoneana ou intravítrea, os anti-VEGFs e implantes intravítreos de liberação lenta de dexametasona foram testadas a partir destes conhecimentos. Este artigo propõe a revisão desses conceitos e em especial, dos novos aspectos terapêuticos.

Descritores: Retinopatia diabetica, maculopatia diabetica, edema macular.

Abstract

The macular involvement in diabetic retinopathy can occur due to macular ischemia, intraretinal or preretinal hemorrhages, tractional detachment, neovascularization, macular heterotrophy and more frequently on macular edema.

About 10% of the diabetic population and 25% of those with more than 20 years of illness, present macular edema, constituting the main cause of visual loss in this group of patients^{1,2,3}. In diabetic type 1 patients, macular edema is rarely seen before 9 years after the diagnosis⁴. On the other hand, in diabetic type 2 patients, the illness beginning appears earlier and frequently results in a more important loss of the visual acuity.

The detection and the precocious treatment of macular edema can result in a visual improvement or stabilization.

New theories about the pathophysiology of macular edema had appeared in the last years and new therapies such as sub-tenon or intravitreal Triamcinolone, the anti-VEGFs and slow liberation intravitreal implants of dexamethasone were tested since this knowledge. This article considers the revision of these concepts and therapies.

Introdução

O edema macular é um quadro clínico caracterizado pelo acúmulo de exsudação ao nível da mácula e se manifesta por um espessamento da retina que pode ser acompanhado por exsudatos duros e ocorre em qualquer estágio da retinopatia diabética. O dano direto nos capilares retinianos é provavelmente o principal fator contribuinte do edema macular. O vítreo também tem um papel relevante, uma vez que os pacientes que apresentam descolamento do vítreo posterior raramente desenvolvem edema macular, este dificilmente é diagnosticado após a tração vítreo-macular ser aliviada por vitrectomia⁵.

Fatores de risco

Os principais fatores de risco para o surgimento de edema macular são:

- Duração da diabetes: O tempo de evolução da diabetes está relacionado ao aparecimento da maculopatia diabética, com mais de 20 anos de evolução ela ocorre em 29% dos diabéticos tipo I e em 28% dos tipo II.⁶
- Gravidade da retinopatia diabética: na retinopatia não proliferativa ocorrem 2 a 6%, e na proliferativa de 20 a 63%.³
- Tratamento da diabetes com insulina: condiciona uma incidência maior de edema macular e edema macular clinicamente significativo, respectivamente de 8% e 5%, comparado aos não usuários de insulina (3% e 1%)⁷⁻¹⁴.

- Insuficiência renal: a hipoproteinemia diminui a pressão oncótica intravascular e conseqüentemente a reabsorção de água da retina para os vasos. Sabemos que existe relação entre o edema macular e proteinúria¹⁹, e, desta forma, esses pacientes apresentam três vezes mais edema macular do que os pacientes sem proteinúria²⁰⁻²².

- Hipertensão arterial sistêmica: tanto sistólica quanto diastólica favorecem a passagem de água e eletrólitos para a retina por aumento da pressão hidrostática em uma rede capilar alterada¹⁵⁻¹⁹.

Fisiopatologia

A formação do edema em todo o tecido resulta de um desequilíbrio entre a filtração na extremidade arteriolar e na absorção na extremidade venosa. O sentido do movimento do fluido entre o lúmen capilar e o espaço intersticial é determinado pelos relacionamentos entre a pressão hidrostática capilar e a pressão oncótica do tecido, que promovem o movimento do fluido para fora do capilar. A pressão oncótica do plasma é normalmente muito mais elevada do que a pressão oncótica do tecido. O movimento do fluido para fora do capilar ocorre se: $\text{pressão hidrostática capilar} - \text{pressão hidrostática do tecido} > \text{pressão oncótica do plasma} - \text{pressão oncótica do tecido}$.

Na extremidade arterial do capilar, onde a pressão hidrostática capilar é elevada, o movimento do fluido é para fora do capilar. Na extremidade venosa, onde a pressão hidrostática capilar é reduzida, o líquido se move para dentro do vaso. Diversos fatores podem perturbar este relacionamento normal e levar à formação de edema. As causas incluem uma diminuição no gradiente oncótico da pressão do plasma-tecido e um aumento na pressão hidrostática capilar.

Fatores como obstrução venosa, falha cardíaca e volume intravenoso aumentado estão associados à formação de edema. Sob circunstâncias normais, o endotélio capilar retiniano é impermeável à proteína, isto mantém um gradiente oncótico entre o tecido e o plasma elevado. Em

contraste, a coriocapilar é muito mais permeável às moléculas de proteína, logo a pressão oncótica do tecido coroidal é elevada.

O epitélio pigmentar cria normalmente uma barreira à difusão das proteínas entre a retina e a coróide. Assim, existe um gradiente oncótico substancial entre a retina e a coróide, que favorece a remoção do fluido da retina. Distúrbios na permeabilidade do endotélio capilar da retina ou do epitélio pigmentar poderiam resultar em edema retiniano por diminuição dos gradientes de pressão oncótica. Similarmente, baixas concentrações de proteína no plasma (como pode ocorrer na insuficiência renal) reduzem a pressão oncótica do plasma e levam à formação do edema. Existem evidências que sugerem uma alteração da barreira hemato-retiniana ao nível do epitélio pigmentar no edema macular diabético difuso.

Do ponto de vista fisiopatológico, o edema macular é dividido em dois tipos: o focal e o difuso. O edema focal resulta principalmente do extravasamento focal dos microaneurismas gerando áreas localizadas de espessamento retiniano. O edema difuso é o espessamento retiniano mais amplo em todo o pólo posterior, causado por um vazamento generalizado de fluido dos capilares retinianos, anormalmente permeáveis, e, freqüentemente, dilatados com pouca exsudação lipídica.

É comum observar edema focal e difuso ocorrendo simultaneamente, mas existem casos em que um ou o outro predominam. As áreas focais de edema macular são freqüentemente marcadas por anéis completos ou parciais de exsudatos duros que resultam do depósito de lipídios em forma de anel (circinata) em torno da área comprometida.

Bioquimicamente, o exsudato duro é formado de lipoproteínas de origem plasmática. Em casos severos, os exsudatos podem também ser depositados abaixo da retina e estarem associados com a degeneração dos fotorreceptores. Isto é comprovado, pois os olhos com exsudatos duros subfoveais têm uma perda visual mais profunda e irreversível da visão.

No edema difuso ocorre um extravasamento de todos os capilares retinianos na região macular e uma oclusão considerável da rede capilar retiniana levando à má perfusão. Alguns capilares de uma forma compensatória, a fim de aumentar o fluxo do sangue na retina, apresentam

dilatações e são os responsáveis diretos por este edema. A ocorrência de poucos exsudatos sugere que o dano difuso da barreira hemato-retiniana permite a passagem de moléculas menores, como a água, mas não moléculas maiores como as lipoproteínas. Outras características clínicas dos olhos com o edema macular difuso incluem uma tendência à simetria bilateral, onde ambos os olhos são envolvidos freqüentemente no mesmo grau de severidade. Ainda, fatores sistêmicos geralmente estão associados com uma exacerbação do edema macular difuso. Estes incluem a retenção fluida, devido à doença cardiovascular ou renal e à hipertensão sistêmica grave. O tratamento dessas anormalidades sistêmicas pode levar a uma melhora do edema difuso.

O líquido, bem como os componentes sólidos, se depositam ao nível da camada plexiforme externa; pela própria disposição anatômica das fibras, este material se concentra no centro; o líquido, então, disseca espaços na plexiforme limitados pelas células de Muller¹⁷. Estes cistos formarão o edema macular cistóide que se manifesta clinicamente por uma alteração da coloração e perda do brilho da área foveal.

O epitélio pigmentar da retina, nesta situação, age como uma membrana semipermeável que faz transporte ativo de líquido da retina para a coróide, podendo compensar um excesso de líquido e aumentando sua atividade de bombeamento. Neste caso a angiografia fluoresceínica mostrará difusão de contraste sem o espessamento edematoso da retina. Se o extravasamento de líquido dos capilares retinianos é muito importante ou há alteração do epitélio pigmentar, não ocorre reabsorção efetiva deste líquido e como consequência observamos seu espessamento edematoso¹⁸.

Classificação

O edema macular pode ser classificado através de diversos parâmetros; seguimos os critérios angiográficos, pois os mesmos nos permitem direcionar o tratamento e o acompanhamento do paciente.

Podemos então classificar os edemas:

a) segundo o tipo de exsudação:

1- Edema puro: por alteração da permeabilidade. Associa-se à dilatação capilar e microaneurismas.

2- Edema secundário a alterações vasculares oclusivas (oclusão arteriolar ou áreas extensas de oclusão capilar).

b) segundo a causa:

1- Edema primário: devido à própria retinopatia.

2- Edema secundário à panfotocoagulação, que ocorre em 12% dos olhos tratados e pode ser transitório^{23,24}.

3- Edemas secundários a alterações isquêmicas maculares.

c) segundo as fontes do edema:

1- Edemas focais, que representam 54% dos edemas maculares diabéticos. Metade destes possuem comprometimento central e cerca de 2% degeneração cistóide. Estão relacionados com áreas de permeabilidade alterada ou isquemia localizada, que se manifestam como um espessamento local da retina, associado, ou não, a exsudatos duros (único ou múltiplos).

2- Edemas difusos, que representam 25%, todos com comprometimento central e metade com degeneração cistóide. Apresentam um espessamento da retina mais extenso, com aparecimento ou não de exsudatos sem um padrão definido.

Diagnóstico

O diagnóstico do edema se faz através do exame clínico da retina. Diversas técnicas como a oftalmoscopia indireta, oftalmoscopia direta e a biomicroscopia de fundo com lentes de diferentes dioptrias podem ser usadas.

O edema focal mostra um espessamento acinzentado da retina, microaneurismas e exsudatos duros. Os mecanismos de reabsorção secam a retina e provocam a precipitação de lipoproteínas que estavam em suspensão no ponto de vazamento; desta forma os exsudatos podem estar distantes do ponto de vazamento, no limite entre a retina edematosa e a retina saudável¹⁶, formando algumas vezes um círculo ao redor dos microaneurismas (circinata).

O edema difuso mostra um espessamento acinzentado da retina mais importante, que acomete muitas vezes toda a região macular, mas não apresenta exsudatos duros na grande maioria das vezes.

A angiografia fluoresceínica é muito importante na análise do edema macular, pois identifica as fontes do edema, no caso dos microaneurismas, comprovando um edema focal. Na ausência da fonte de extravasamento, identifica um edema difuso e define também sua distribuição, extensão e grau de acometimento central.

No edema focal, a angiografia fluoresceínica apresenta hiperfluorescência por vazamento puntiforme dos microaneurismas que aumenta de intensidade no decorrer do exame, concomitantemente a um borramento tardio da área de espessamento retiniano. Observamos, também, hipofluorescência por bloqueio dos exsudatos duros.

No edema difuso observamos borramento tardio da retina espessada, mas sem a hiperfluorescência dos microaneurismas, e, portanto, sem evidências da fonte de vazamento.

No exame de tomografia de coerência ótica (OCT) podemos observar, medir e localizar o espessamento retiniano e os exsudatos duros. Com este exame podemos definir se o edema retiniano é puro em sua forma esponjosa ou associado a um edema cístico.

Manifestações clínicas

Edema focal sem comprometimento central: edema focal, localizado na área macular que não se estende à fóvea. Esta forma de edema é muito freqüente, pouco grave e pode regredir espontaneamente. Origina-se de uma área de alteração de permeabilidade, geralmente microaneurismas ao redor de uma área de oclusão capilar. À fundoscopia observa-se presença de exsudatos duros pouco importantes e localizados fora da área central, geralmente ao redor da área de vazamento; espessamento discreto da retina sem acometimento da fóvea. Angiograficamente apresenta área de permeabilidade alterada, de pequena extensão, procedente de microaneurismas ou capilares dilatados. Nesta forma de edema, o paciente não refere alteração da visão; o teste de Amsler não mostra anomalias importantes bem como os testes de cores, a perimetria ou a eletrofisiologia. O tratamento com fotocoagulação não é necessário apesar de eficaz. Sem o comprometimento da área central e com possibilidade de regressão espontânea, não parece justificar os escotomas causados pela fotocoagulação.

Edema focal com comprometimento central: igualmente freqüente, mas com maior gravidade; com fisiopatologia similar ao anterior. A oftalmoscopia pode mostrar placas de exsudatos duros depositados na fóvea ou muito próximos e espessamento da retina central. Na angiografia, apresenta acúmulo de corante ao nível da fóvea. A acuidade visual varia muito, podendo ser normal ou bastante diminuída. As alterações funcionais vão depender do grau de edema e da duração do mesmo. O teste de Amsler estará alterado com elevada porcentagem de metamorfopsias. Alguns casos podem mostrar escotomas relativos na perimetria. O tratamento consiste na fotocoagulação focal das áreas de exsudação, com o intuito de fechar as estruturas vasculares alteradas, interrompendo o edema e produzindo a absorção dos exsudatos duros. O prognóstico em geral é bom, mas depende da condição anatômica da fóvea e do dano causado pelo edema. No caso de não ocorrer melhora entre três e seis meses após a fotocoagulação, deve-se realizar nova

angiografia e tratar novamente. Frequentemente se torna necessária a repetição da fotocoagulação para complementar o tratamento e o surgimento de novos focos exsudativos.

Edema focal com comprometimento central e degeneração cistóide: é um edema macular que se estende até a fóvea e cujo líquido plasmático extravasado se acumula e diseca os espaços císticos da camada plexiforme, levando a uma desestruturação da retina neste nível. Menos freqüente que os casos anteriores, e de pior prognóstico, o qual dependerá da extensão da degeneração cistóide e do tempo de evolução. Ao exame oftalmoscópico observamos quase sempre exsudatos duros com comprometimento ou não da fóvea, espessamento central com presença de cistos maculares em forma globular, com sua parede anterior e posterior formando um espaço aparentemente vazio, juntamente com uma alteração da cor do reflexo normal da fóvea. Na angiografia, além dos aspectos já descritos, ocorrem hiperfluorescências em padrão petalóide macular, nas fases tardias, demonstrando o edema cistóide. Geralmente, o paciente se queixa de grave perda da acuidade visual e importante metamorfopsia. O tratamento é feito através de fotocoagulação focal de forma precoce, no caso de não haver melhora em três meses deve-se repetir a aplicação focal ou pode-se realizar a técnica em “grade”.

Edema difuso: acomete todo o pólo posterior e conseqüentemente a área central, com freqüência associado à degeneração cistóide. Este edema demonstra uma alteração muito importante do pólo posterior e se origina de microaneurismas dispersos no pólo posterior e severa dilatação capilar, que pode vir acompanhado de áreas de oclusão capilar, anomalias vasculares intra-retinianas, difusão a partir de arteríolas e vênulas, alterações circulatórias com insuficiência vascular e quebra geral da barreira hemato-retiniana. Em alguns casos há alterações por tração vítreo-retiniana e difusão por neovasos. Na oftalmoscopia podemos encontrar grande variação de alterações: desde um quadro leve sem outros sinais retinianos até quadros floridos com presença de hemorragias, placas de exsudatos duros em região central, dilatação capilar e tortuosidade venosa, acompanhados de espessamento importante da retina. A angiografia fluoresceínica ajuda a identificar as alterações vasculares e presença de degeneração cistóide.

Os pacientes em geral se queixam de perda de visão. O tratamento é feito com fotocoagulação em grade que deve ser realizado precocemente após o diagnóstico. Se não houver resposta após três meses deve-se repetir o tratamento.

Edema macular associado à retinopatia diabética proliferativa: quadro grave com grande perda de acuidade visual apresenta as características descritas acima dos edemas maculares e presença de neovasos. Segundo o ETDRS devemos primeiro tratar a mácula com fotocoagulação focal ou em grade nos edemas difusos para na seqüência realizar panfotocoagulação.

Edema macular secundário a panfotocoagulação: o edema macular é uma das graves complicações desta técnica, podendo ocorrer em 10% de pacientes que não a possuíam anteriormente²⁵. Este tipo de edema tende a regredir espontaneamente, cerca de 27% persistem por mais de 1 ano com marcada perda de acuidade visual em 8% dos casos.^{23,24}. Na oftalmoscopia observa-se espessamento retiniano sem outras alterações e na angiografia alteração de todo pólo posterior com alteração cistóide foveal e aspecto polimicrocístico no resto. O tratamento com fotocoagulação é pouco eficaz.

Há outros tipos de denominação para o edema macular associados a formas não freqüentes de retinopatia, como o edema em uma **retinopatia “florida”**, que é resultado de uma retinopatia muito grave que acomete pacientes diabéticos tipo 1 com mau controle metabólico durante grandes períodos de tempo; ocorrem alterações que geram um edema extremo juntamente com aparição rápida de neovasos²². Outro exemplo é o edema da **retinopatia edematosa aguda** que se caracteriza por dilatação importante dos capilares, podendo atingir o pólo posterior, a papila ou ambos. Acredita-se que ocorra devido a um controle muito rigoroso e abrupto da glicemia em pacientes de mau controle.

Tratamento

Numerosos estudos clínicos mostraram que a fotocoagulação a laser é eficaz no tratamento do edema macular diabético^{26,27,28,29,30,31,32}, usando o tratamento focal, em grade ou em grade modificado. O principal estudo multicêntrico realizado a respeito foi o ETDRS, realizado entre os anos de 1980 e 1985, com 3700 pacientes, o qual demonstrou redução em 50% do risco de perda visual moderada (20/40) em pacientes com edema macular diabético clinicamente significativo tratados com fotocoagulação a laser.^{26,28} Desde sua publicação, baseamos nossa conduta para o tratamento desta doença apoiados nos achados deste importante estudo. Assim, para melhor guiarmos visando ao tratamento, dividimos os edemas maculares em duas principais categorias: os edemas focais e os edemas difusos. A indicação do tratamento dependerá do edema macular ser clinicamente significativo, ou seja:

- 1- edema retiniano que ocorre a uma distância de até 500 micra da fóvea.
- 2- edema retiniano que ocorre a mais de 500 micra da fóvea, mas com presença de exsudatos duros até 500 micra da fóvea.
- 3- edema retiniano com área de 1500 micra ou mais, em que qualquer parte do mesmo que esteja localizado a uma distância de até 1500 micra da fóvea.

O tratamento do edema focal, segundo o protocolo do ETDRS, consta da fotocoagulação com laser de todos os pontos de vazamento localizados entre 500 micra e 3000 micra da fóvea. A princípio, com miras de 50-100 micra, com duração de 0,1s, utilizando o laser de argônio azul-verde ou verde, até observar o clareamento do microaneurisma. Algumas vezes torna-se necessário repetir a aplicação, geralmente em microaneurismas maiores de 40 micra^{26,28}. Lesões localizadas entre 300 a 500micra da fóvea podem ser tratadas se a acuidade visual for menor ou igual a 20/40 e não houver risco de destruir a rede capilar perifoveal. Grupamentos de microaneurismas podem ser tratados com miras maiores, entre 200 e 500micra de forma confluenta a 750 micra da fóvea.

O edema difuso é tratado com a técnica em “grade” que consiste em aplicações de baixa intensidade com miras de 50 a 200 micra com 0,1s de duração sobre áreas de vazamento difuso ou

de não perfusão capilar, e pode ser repetido mais uma vez se não houver melhora do quadro após três meses^{29,31}. As miras devem ser menores ao aproximarem-se da fóvea e a distância entre as aplicações, proporcional à mira das mesmas. Deve-se preservar a Zona Avascular Foveal (FAZ) e o feixe papilo-macular, formando um C para o olho direito ou um C invertido para o olho esquerdo.

O mecanismo exato de ação da fotocoagulação em “grade” ainda é desconhecido. Como hipótese, temos que a destruição das camadas retinianas mais externas e do epitélio pigmentar retiniano permitiria uma melhor difusão de oxigênio provindo da coriocapilar para as camadas retinianas mais internas³⁵ ou ainda, que as alterações da barreira hemato-retiniana provocadas pelo laser permitiriam difusão de substâncias capazes de estimular a divisão e reparação das células endoteliais, que por sua vez, restabeleceriam a função da barreira hemato-retiniana³⁶. A renovação das células do epitélio pigmentar melhoraria sua capacidade de bombeamento do líquido extravasado^{20,37}. A abertura de janelas no epitélio pigmentar criaria novas vias de escoamento do líquido até a coriocapilar^{38,39,40}. A fotocoagulação diminui o número de fotorreceptores, diminuindo o consumo de oxigênio, aumentando seu nível na limitante interna, diminuindo o fluxo sanguíneo e por conseqüência, o derrame.

O mais provável é que todos estes mecanismos funcionem simultaneamente e se apoiem mutuamente.

O uso e a eficácia do tratamento em “grade” foi largamente estudado⁴¹⁻⁴⁴. A técnica da fotocoagulação em “grade” modificada foi descrita por Oik^{31,32,45,46} e consiste na aplicação do laser em “grade” nas áreas de vazamento difuso, seguido por aplicações focais sobre microaneurismas dentro e fora da área de edema difuso. Esta técnica mostrou ser tão efetiva quanto a anterior descrita pelo ETDRS.^{31,32,45,46}

O prognóstico visual dos pacientes com maculopatia diabética e que realizaram tratamento com laser é variado. Alguns pacientes podem apresentar uma melhora da acuidade visual, enquanto outros demonstram uma melhora da sensibilidade global devido à redução do edema; outros ainda,

podem não ter benefício algum com o tratamento⁴⁷. A perda visual definitiva está associada à lesão foveal irreversível e à perda da sensibilidade global que ocorre devido ao edema macular.

A melhora da acuidade visual tem sido atribuída à diminuição do edema e diminuição de áreas de isquemia. Esses fatores há poucos anos atrás, não possuíam métodos objetivos de medida. Com o surgimento da OCT e do CVC foi possível realizar uma medida objetiva desses fatores.

Estudos prévios avaliando pacientes com retinopatia diabética demonstraram que olhos com edema macular difuso apresentam pior prognóstico ao tratamento com laser^{20,46,48,49} do que olhos com edema macular focal. A falta de resposta ao tratamento com laser em um número substancial de pacientes com edema macular difuso despertou o interesse por outros métodos incluindo tratamento cirúrgico com vitrectomia via pars-plana⁵⁰⁻⁵³.

Nestes estudos o edema macular associado à tração vítrea da hialóide posterior demonstrou significativa melhora do prognóstico com a cirurgia de vitrectomia. Com o advento da OCT, a identificação destas trações permitiu a melhor indicação cirúrgica destes casos.

Novos aspectos terapêuticos

Corticoesteróides intravítreos vêm sendo testados na prevenção ou tratamento da vitreoretinopatia proliferativa^{56,57}, neovascularização retiniana^{58,59}, neovascularização da coróide^{60,61}, teleangiectasias parafoveais⁶², oftalmia simpática⁶³, edema cistóide idiopático⁶⁴ e edema macular secundário à oclusão de veia central da retina^{65,66,67}. Dentre seus efeitos adversos estão citados o aumento transitório da pressão intra-ocular, o glaucoma corticogênico⁶⁸, o descolamento de retina e endoftalmite infecciosa, esta última variando de 0 a 2,3% de incidência^{69,70}. As complicações citadas ocorrem na primeira semana após a injeção.

Mais recentemente, estudos demonstraram bons resultados com o uso da triancinolona intravítrea no tratamento do edema macular diabético em pacientes que obtiveram pouca melhora com o tratamento convencional (fotocoagulação a laser)^{57,71,72}. Estes estudos demonstraram que a diminuição da espessura retiniana após a injeção de triancinolona alcança efeito máximo em um mês, apresentando recidiva do edema seis meses após. Alguns autores vem testando injeções repetidas de triancinolona⁷³ e novas informações devem surgir para definir sua eficácia e segurança.

A triancinolona de forma sub-conjuntival é usada em pacientes com edema macular cistóide secundário a uveítes ou pós-cirurgia intra-ocular^{54,55} e mais recentemente mostrou efetividade limitada em olhos com edema macular diabético difuso, tornando-se uma alternativa para pacientes de risco para injeções intravítreas.

.Atualmente, estudos em progresso testam implantes intravítreos de liberação lenta de corticóides modificados, com o intuito de prolongar os efeitos dos mesmos.

O Pegaptanib sódico é um antagonista do VEGF (vascular endothelial grown factor) que se encontra atualmente em avaliação para o tratamento de DMRI neovascular, EMD e OVCR. O VEGF é um homodímero ligado a dissulfeto conhecido por ocorrer predominantemente em quatro isoformas aceitas mais importantes em seres humanos. Cada isoforma, identificada pelo número de aminoácidos presentes por subunidade monomérica, ocorre como resultado de eventos de splicing de RNA alternativos (Ferrera e cols., 1991)⁷³. O VEGF é um dos vários fatores de crescimento envolvidos no complexo processo da angiogênese (Folkman e Shing, 1992)⁷⁴ e apresenta uma especificidade muito elevada pelas células endoteliais vasculares. Trata-se de um potente mitógeno das células endoteliais in vitro (Keck e cols., 1989; Leung e cols., 1989)⁷⁵ e induz a angiogênese e a permeabilidade vascular in vivo (Dvorak e cols., 1999)⁷⁶; (Hofman e cols., 2000; Miyamoto e cols., 2000)⁷⁷; (Senger e cols., 1983)⁷⁸. Dados recentes sugerem que o VEGF165 é o principal fator de crescimento angiogênico que contribui para a patogênese da forma neovascular da DMRI (Kliffen e

cols., 1997)⁷⁹; (Kvanta e cols., 1996)⁸⁰; (Lopez e cols., 1996)⁸¹; (Wells e cols., 1996)⁸²; (Krzystolik e cols., 2002)⁸³; (Lip e cols., 2001)⁸⁴. O VEGF também pode desempenhar um papel importante na patogênese do EMD e da quebra da barreira hemato-retiniana (Funatsu e cols., 2002; Quam e cols., 2001)⁸⁵. Acredita-se que um inibidor do VEGF deva ter impacto sobre o início e/ou gravidade da perda visual associada ao crescimento vascular e ao aumento da permeabilidade vascular e sangramento que são característicos da DMRI, EMD e OVCR. Recentemente aprovado pelo FDA, para o tratamento da DMRI exsudativa, o Pegaptanib sódico está em fase experimental para o EMD.

Referências

1. Lewis H, Ryan S. Medical and Surgical Retina. Vol 1. St.Louis: Mosby; 1995.
2. Ryan S. Retina. Vol 2. St.Louis: Mosby; 1994.
3. Tasman WS. Clinical Decisions in Medical Retinal Disease. St.Louis: Mosby; 1994.
4. Kalter-Leibovici O, Leibovici L, Loya N, et al. The development and progression of diabetic retinopathy in type I diabetic patients: a cohort study. *Diabetic Medicine* 1997;14:858-66.
5. Bonafonte S, Garcia CA. Retinopatia Diabética. St Louis: Mosby; 1996.p.132-133.
6. Harris MI, Klein R, Welborn TA, Knudman MW. Onset of NIDDM occurs at least 4-7 years before clinical diagnosis. *Diabetes Care* 1992;15:815-9.
7. Klein R. Hyperglycemia and microvascular and macrovascular disease in diabetes. *Diabetes Care* 1995;18:258-68.
8. Kullberg CE, Arnqvist HJ. Good blood glucose control characterizes patients without retinopathy after long diabetes duration. *Diabet Med* 1994;12:314-20.
9. American Diabetes Association: clinical practice recommendations 2002. Implications of the United Kingdom Prospective Diabetes Study. *Diabetes Care* 2002;25(Suppl 1):S28-32.
10. American Diabetes Association: clinical practice recommendations 2002. Implications of the Diabetes Control and Complications Trial. *Diabetes Care* 2002;25(Suppl 1):S25-7.
11. Klein R, Klein BEK, Moss SE et al. The Wisconsin epidemiologic study of diabetic retinopathy. IV. Diabetic macular edema. *Ophthalmology* 1984; 1464-1474.
12. Sjolie AK. Ocular complications in insulin treated diabetes melito: an epidemiologic study. *Acta Ophthalmol* 1985;172(suppl.):1-72.
13. The Diabetes Control and Complications Trial Research Group: the effect of intensive treatment of diabetes on the development and progression of long-term complications in insulin-dependent diabetes melito. *New Eng J Med* 1993;329:977-986.

14. The Diabetes Control and Complications Trial Research Group: the effect of intensive treatment of diabetes on the development and progression of long-term complications in insulin-dependent diabetes melito. *Arch Ophthalmol*. 1995;113:36-51.
15. Deutsch TA, O'Riordan JF, Ernest JT, Goldstich TK. Systemic blood pressure and diabetic macular edema. *ARVO Abstract. Invest Ophthalmol Vis Sci* 1983; 24 (Suppl):80.
16. Klein R, Moss SE, Klein BEK, et al. The Wisconsin epidemiologic study of diabetic retinopathy. XI. The incidence of macular edema. *Ophthalmology*. 1989;96:1501-10.
17. Deutsch TA, O'Riordan JF, Ernest JT, Goldstich TK. Systemic blood pressure and diabetic macular edema. *ARVO Abstract. Invest Ophthalmol Vis Sci* 1983; 24 (Suppl): 80.
18. Verougstraete C. La maculopathie diabétique et son traitement. *J Fr Ophthalmol* 1988;11/2:203-16.
19. Apple D. Diabetic maculopathy. In: L'Esperance FA, James WA (ed). *Diabetic retinopathy. Clinical evaluation and management*. Cv. Mosby.1981; Philadelphia.
20. Bresnick GH. Diabetic maculopathy, a critical review highlighting diffuse macular edema. *Ophthalmology* 1983;90:1301-17.
21. Aiello L, Rand LI, Brines JC, et al. Nonocular clinical risk factors in the progression of diabetic retinopathy. In Little H, Jack RL, Patz A, Forsham PH (ed). *Diabetic retinopathy*. Thieme-Straton 1983; New York. Pp 21-32.
22. Kingsley R, Ghosh G, Lawson P, Kohner EM. Severe diabetic retinopathy in adolescents. *Br J Ophthalmol* 1983;67:73-9.
23. Mcdonald HR, Schatz H. Macular edema following panretinal photocoagulation. *Retina* 1985;5:5-10.
24. Macdonald HR, Schatz H. Visual loss following panretinal photocoagulation for proliferative diabetic retinopathy. *Ophthalmology* 1985;92:388-93.

25. Ferris FL, Podgor MJ, Davis MD. The diabetic retinopathy study research group: Macular edema in diabetic retinopathy study patients. Diabetic retinopathy study report number 12. *Ophthalmology* 1987;94:754-60.
26. Early Treatment Diabetic Retinopathy Study Research Group. ETDRS Report number 1. Photocoagulation for diabetic macular edema. *Arch Ophthalmol* 1985;103:1796-806.
27. Early Treatment Diabetic Retinopathy Study Research Group. ETDRS Report number 2. Treatment techniques and clinical guidelines for photocoagulation of diabetic macular edema. *Ophthalmology* 1987;94:761-74.
28. Early Treatment Diabetic Retinopathy Study Research Group. ETDRS Report number 4. Photocoagulation for diabetic macular edema. *Int Ophthalmol Clin* 1987;27:265-72.
29. Blankenship GW. Diabetic macular edema and argon laser photocoagulation: a prospective randomized study. *Ophthalmology* 1979;86:69-75.
30. British Multicentre Study Group. Photocoagulation for diabetic maculopathy. A randomized controlled clinical trial using the xenon arc. *Diabetes* 1983;32:1010-16.
31. Olk RJ. Modified grid argon (blue-green) laser photocoagulation for diffuse diabetic macular edema. *Ophthalmology* 1986;93:938-50.
32. Olk RJ. Argon green (514nm) versus krypton red (647nm) modified grid laser photocoagulation for diffuse diabetic macular edema. *Ophthalmology* 1990;97:1101-13.
33. Reeser R, et al. Efficacy of argon laser photocoagulation in the treatment of circinate diabetic retinopathy. *Am J Ophthalmol* 1981;92:762-7.
34. Graudic A, Ramioul E, Chaine G, Coscas G. Traitement de l'œdème maculaire cystoïde diabétique par photocoagulation au laser à argon. *J Fr Ophtalmol* 1984;7:291-304.
35. Benson WE, Brown GC, Tasman W. Treatment of macular edema. In: Benson, Brown, Tasman (ed). *Diabetes and its ocular complications*. W.B.Saunders Co. 1988; Philadelphia. Pp154-62.

36. Marshall J, Clover G, et al. Some new findings on retinal irradiation by krypton and argon lasers. *Doc Ophthalmol* 1984;36:21-37.
37. Wallow IH. Repair of the pigment epithelial barrier following photocoagulation. *Arch Ophthalmol* 1984;102:126-35.
38. Peyman GA, Spitznas M, Straatsma BR. Peroxidase diffusion in the normal and photocoagulated retina. *Invest Ophthalmol* 1971;10:181-9.
39. Peyman GA, Spitznas M, Straatsma BR. Chorioretinal diffusion of peroxidase before and after photocoagulation. *Invest Ophthalmol* 1971;10:489-95.
40. Peyman GA, Bok D. Peroxidase diffusion in the normal and laser-coagulated primate retina. *Invest Ophthalmol* 1972;11:35-45.
41. Crues AF, Williams JC, Willan AR. Argon green and krypton red laser treatment of diabetic macular edema. *Can J Ophthalmol* 1988;23:262-6.
42. Kayazawa F, DeJesus GT, Miyake K. Grid-pattern laser photocoagulation for diabetic diffuse macular edema (the Japanese experience). In: Gitter KA, Schatz H, Yannuzzi LA, et al. eds. *Laser photocoagulation of retinal disease*. San Francisco: Pacific Medical Press; 1988:65-8.
43. MacDonald HR, Schatz H. Grid photocoagulation for diffuse macular edema. *Retina* 1985;5:65-72.
44. Casswell AG, Canning CR, Gregor ZJ. Treatment of diffuse diabetic macular edema: a comparison between argon and krypton lasers. *Eye* 1990;4:668-72.
45. Olk RJ. Argon-green vs krypton-red modified grid laser photocoagulation for diffuse diabetic macular edema. In: Gitter KA, Schatz H, Yannuzzi LA, et al. eds. *Laser photocoagulation of retinal disease*. San Francisco: Pacific Medical Press; 1988:75-81.
46. Lee CM, Olk RJ. Modified grid laser photocoagulation for diffuse diabetic macular edema: long-term visual results. *Ophthalmology* 1991;98:1594-602.

47. Apple D. Diabetic maculopathy. In: L'Esperance FA, James WA(ed). Diabetic retinopathy. Clinical evaluation and management. Cv. Mosby. 1981; Philadelphia.
48. Bresnick GH. Diabetic macular edema: a review. Ophthalmology 1986;93:989-97.
49. McMeel JW, Trempe CL, Franks EB. Symposium: current status of photocoagulation of macular disease: diabetic maculopathy. Trans Am Acad Ophthalmol Otolaryngol 1977;83:476-87.
50. Lewis H, Abrams GW, Blumenkranz MS, Campo RV. Vitrectomy for diabetic macular traction and edema associated with posterior hyaloidal traction. Ophthalmology 1992;99:753-9.
51. Harbour JW, Smiddy WE, Flynn HW Jr, Rubsamen PE. Vitrectomy for diabetic macular edema associated with a thickened and taut posterior hyaloid membrane. Am J Ophthalmol 1996;121:405-13.
52. Ikeda T, Sato S, Katano T, Hayashi Y. Vitrectomy for cystoid macular edema with attached posterior hyaloid membrane in patients with diabetes. Br J Ophthalmol 1999;83:12-4.
53. Pendergast SD, Hassan TS, Williams GA, et al. Vitrectomy for diffuse diabetic macular edema associated with a taut premacular posterior hyaloid. Am J Ophthalmol 2000;130:178-86.
54. Stern AL, Taylor DM, Dalburg LA, Cosentino RT. Pseudophakic cystoid maculopathy: a study of 50 cases. Ophthalmology 1981;88:942-6.
55. Suckling RD, Maslin KF. Pseudophakic cystoid macular edema and its treatment with local steroids. Aust N Z J Ophthalmol 1988;16:353-9.
56. Tano Y, Chandler D, Machermer R. Treatment of intraocular proliferation with intravitreal injection of triamcinolone acetonide. Am J Ophthalmol 1980;90:810-6.
57. Jonas JB, Hayler JK, Panda-Jonas S. Intravitreal injection of crystalline cortisone as adjunctive treatment of proliferative vitreoretinopathy. Br J Ophthalmol 2000;84:1064-7.

58. Antoszyk AN, Gottlieb JL, Machemer R, Hatchell DL. The effects of intravitreal triamcinolone acetonide on experimental pre-retinal neovascularization. *Graefes Arch Clin Exp Ophthalmol* 1993;231:34-40.
59. Danis RP, Bingaman DP, Yang Y, Ladd B. Inhibition of preretinal and optic nerve head neovascularization in pigs by intravitreal triamcinolone acetonide. *Ophthalmology* 1996;103:2099-104.
60. Challa JK, Gillies MC, Penfold PL, et al. Exudative macular degeneration and intravitreal triamcinolone: 18 month follow up. *Aust N Z J Ophthalmol* 1998;26:277-81.
61. Danis RP, Ciulla TA, Pratt LM, Anliker W. Intravitreal triamcinolone acetonide in exsudative age-related macular degeneration. *Retina* 2000;20:244-50.
62. Martinez JA. Intravitreal triamcinolone acetonide for bilateral acquired parafoveal telangiectasis. *Arch ophthalmol* 2003;121:1658-9.
63. Jonas JB. Intravitreal triamcinolone acetonide for treatment of sympathetic ophthalmia. *Am J Ophthalmol* 2004;137:367-8.
64. Scott IU, Flynn HW Jr, Rosenfeld PJ. Intravitreal triamcinolone acetonide for idiopathic cystoid macular edema. *Am J Ophthalmol* 2003;136:737-9.
65. Park CH, Jaffe GJ, Fekrat S. Intravitreal triamcinolone acetonide in eyes with cystoid macular edema associated with central retinal vein occlusion. *Am J Ophthalmol* 2003;136:419-425.
66. Kwong YY, Lai WW, Lam DS. Intravitreal triamcinolone acetonide in eyes with cystoid macular edema associated with central retinal vein occlusion. *Am J Ophthalmol* 2004;137:593-4.
67. Jonas JB, Akkoyun I, Kamppeter B, Kreissig I, Degenring RF. Branch retinal vein occlusion treated by intravitreal triamcinolone acetonide. *Eye* 2004 Apr 23.
68. Kaushik S, Gupta V, Gupta A, Dogra MR, Singh R. Intractable glaucoma following intravitreal triamcinolone in central retinal vein occlusion. *Am J Ophthalmol* 2004;137:758-60.

69. Jonas JB, Kreissig I, Degenring RF. Endophthalmitis after intravitreal injection of triamcinolone acetonide. *Arch Ophthalmol* 2003;121:1663-4.
70. Moshfeghi DM, Kaiser PK, Scott IU, Sears JE, Benz M, Sinesterra JP, Kaiser RS, Bakri SJ, Maturi RK, Belmont J, Beer PM, Murray TG, Mercado HQ, Mieler WF. Acute endophthalmitis following intravitreal triamcinolone acetonide injection. *Am J Ophthalmol* 2003;136:791-6.
71. Jonas JB, Sofker A. Intraocular injection of crystalline cortisone as adjunctive treatment of diabetic macular edema. *Am J ophthalmol* 2001 Sep;132(3):425-7.
72. Jonas JB, Kreissig I, Sofker A, Degenring RF. Intravitreal injection of triamcinolone for diffuse diabetic macular edema. *Arch Ophthalmol* 2003 Jan;121(1):57-61.
73. Jonas JB, Spandau UH, Kampeter BA, Vossmerbaeumer U, Harder B, Sauder G. Repeated intravitreal high-dosage injections of triamcinolone acetonide for diffuse diabetic macular edema. *Ophthalmology* 2006 May;113:800-4.
74. Ferrara N, Houck KA, Jakeman LB, Winer J, Leung DW. The vascular endothelial growth factor family of polypeptides. *J Cell Biochem* 1991 Nov;47(3):211-8. Review.
75. Folkman J. Tumor angiogenesis: therapeutic implications. *N Engl J Med* 1971;285:1182-6.
76. Leung DW, Cachianes G, Kuang W-J, Goeddel DV, Ferrara N. Vascular endothelial growth factor is a secreted angiogenic mitogen. *Science* 1989;246:1306-9.
77. Dvorak HF, Nagy JA, Feng D, Brown LF, Dvorak AM. Vascular permeability factor / vascular endothelial growth factor and the significance of microvascular hyperpermeability in angiogenesis. *Curr Top Microbiol Immunol*. 1999;237:97-132. Review.
78. Hofman P, Blaauwgeers HG, Torentino MJ, Adamis AP, Nunes Cardozo BJ, Vrensen GF, Schlingemann RO. VEGF-A induced hyperpermeability of blood-retinal barrier endothelium in vivo is predominantly associated with pinocytotic vesicular transport and not with formation of fenestrations. *Vascular endothelial growth factor-A. Curr Eye Res* 2000 Aug;21(2):637-45.

79. Senger DR, Galli SJ, Dvorak AM, Perruzzi CA, Harvey VS, Dvorak HF. Tumor cells secrete a vascular permeability factor that promotes accumulation of ascites fluid. *Science* 1983 Feb 25;219(4587):983-5.
80. Kliffen M, Sharma HS, Mooy CM, Kerruliet S, de Jong PT. Increased expression of angiogenic growth factors in age-related maculopathy. *Br J Ophthalmol* 1997 Feb;81(2):154-62.
81. Kvantá JÁ, Algyere PV, Berglin C, Seregard S. Subfoveal fibrovascular membranes in age-related macular degeneration express vascular endothelial growth factor. *Invest Ophthalmol Vis Sci* 1996 Aug;37(9):1929-34.
82. Lopez PF, Sippy BD, Lambert HM, Thach AB, Hinton DR. Transdifferentiated retinal pigment epithelial cells are immunoreactive for vascular endothelial growth factor in surgically excised age-related macular degeneration-related choroidal neovascular membranes. *Invest Ophthalmol Vis Sci* 1996;37:855-868.
83. Wells JA, Murthy R, Chibber R, Nunn A, Molinatti PA, Kohner EM, Gregor ZJ. Levels of vascular endothelial growth factor are elevated in the vitreous of patients with subretinal neovascularisation. *Br J Ophthalmol* 1996 Apr;80(4):363-6.
84. Krzystolik MG, Afshari MA, Adamis AP, et al. Prevention of experimental choroidal neovascularization with intravitreal anti-vascular endothelial growth factor antibody fragment. *Arch Ophthalmol* 2002;120:338-46.
85. Lip PL, Lip GY. Further pathophysiological insights into age related macular degeneration. *Br J Ophthalmol* 2001 Aug;85(8):1013.
86. Funatsu H, Yamashita H, Ikeda T, Nakanishi Y, Kitano S, Hori S. Angiotensin II and vascular endothelial growth factor in the vitreous fluid of patients with diabetic macular edema and other retinal disorders. *Am J Ophthalmol* 2002 Apr;133(4):537-43.

II - AVALIAÇÃO MORFOFUNCIONAL DO EDEMA MACULAR DIABÉTICO FOCAL TRATADO COM FOTOCOAGULAÇÃO A LASER

Mestrando : Giovani Tomasetto

Orientador : Prof. Dr. Jacó Lavinsky

Co-Orientador : Prof. Dr. Rogério Friedman

Giovani Generali Tomasetto¹

Rogério Friedman²

Alberto Luiz Gil¹

Caio Augusto Scosso¹

Jacó Lavinsky¹

¹ Serviço de Oftalmologia do Hospital de Clínicas de Porto Alegre, Programa de Pós-Graduação em Ciência Médicas: Endocrinologia, Universidade Federal do Rio Grande do Sul.

² Serviço de Endocrinologia do Hospital de Clínicas de Porto Alegre, Programa de Pós-Graduação em Ciência Médicas: Endocrinologia, Universidade Federal do Rio Grande do Sul.

Autor Correspondente

Giovani Tomasetto

Rua Guilherme Alves 203 – Porto Alegre – RS

Telefone : (51) 98061555

Email: giovanitomasetto@hotmail.com

RESUMO

Introdução e Objetivo

O edema macular diabético é a principal causa de perda visual em pacientes diabéticos com retinopatia. A fotocoagulação com laser é atualmente a opção escolhida para o tratamento do edema macular diabético focal. A acuidade visual, por sua vez, é utilizada no acompanhamento de pacientes com o propósito de avaliar a melhora ou piora da função visual após o laser. Considerando as limitações desta observação, o presente estudo teve como objetivo avaliar a associação entre as mudanças no campo visual computadorizado e na acuidade visual como parte da avaliação do resultado do tratamento, bem como avaliar a correlação morfofuncional dessa patologia, utilizando a tomografia de coerência ótica para avaliação morfológica e a campimetria macular e acuidade visual para a avaliação funcional.

Pacientes e Métodos

Dezesseis pacientes (28 olhos), com edema macular diabético focal participaram do estudo. Foi realizado tratamento com laser focal em todos os olhos e a análise morfofuncional da retina foi realizada no tempo de 0, 1, 3 e 6 meses com acuidade visual, campimetria computadorizada e tomografia de coerência ótica.

Resultados

Não houve uma diferença estatisticamente significativa em relação à acuidade visual antes e após o tratamento (média de 53,50 acertos da tabela ETDRS antes do tratamento; 53,03 acertos após um mês; 54,20 acertos após três meses e 52,4 acertos seis meses $p= 0,59$). Entretanto, foi estatisticamente significativa a diferença morfológica observada na tomografia de coerência ótica

(média de 237,54 micra antes do tratamento; 206,86 após um mês; 212,39 micra após três meses e 221,32 micra após seis meses ($p<0,01$), bem como a funcional pelo ganho de sensibilidade foveal (média do somatório da perda de sensibilidade do desvio total foi $-92,82$ decibéis antes do tratamento; $-41,68$ decibéis após um mês de tratamento; $-37,36$ decibéis após três meses de tratamento e $-56,34$ decibéis após seis meses respectivamente $p<0,01$).

Discussão

A maculopatia diabética se manifesta sempre com aumento da espessura retiniana e perda da sua capacidade funcional. Por esses motivos, a eficácia do tratamento deve ser avaliada simultaneamente no aspecto morfofuncional. O advento da tomografia de coerência ótica permitiu verificar com resolução histológica o aspecto morfológico. Como parâmetro de avaliação sensorial a escotometria macular com campímetro computadorizado permitiu interpretar o ganho global da mácula, ao contrário do uso tradicional da acuidade visual, que sempre avaliou apenas a função foveal, a qual, na maioria das vezes, está lesada definitivamente pela evolução da patologia.

Conclusão

A acuidade visual como elemento de avaliação do tratamento do edema macular diabético focal não apresentou significado estatístico e houve correlação morfofuncional no tratamento do edema macular diabético focal com o uso da tomografia de coerência ótica e da campimetria macular.

Palavras chave: edema macular diabético focal; fotocoagulação a laser; diabete melito tipo 2;

INTRODUÇÃO

A retinopatia diabética é a maior causa de perda visual no mundo ^{6,9,44,45}. O edema macular é a principal causa de perda visual em diabéticos com retinopatia, acometendo 29% desta população ^{6,8,9,44,45}. O edema macular diabético pode ser dividido em edema focal e edema difuso ^{10, 12, 34, 38, 39}. A maculopatia difusa é caracterizada por um edema de maior tamanho, que apresenta como etiologia alterações isquêmicas e aumento da permeabilidade vascular em toda área macular ^{11, 34, 38, 39}. Na maculopatia focal, o edema está relacionado com as áreas de permeabilidade alterada e à isquemia localizada, manifestando-se como um engrossamento focal da retina ^{11, 34, 38, 39}. A fotocoagulação com laser é atualmente o tratamento de escolha para o edema macular diabético focal, seguindo os critérios estabelecidos pelo ETDRS ⁷ e com resultados satisfatórios ^{10, 11, 35, 48}.

A acuidade visual é utilizada no acompanhamento dos pacientes que trataram o edema macular e é, muitas vezes, a única forma de avaliar a melhora ou piora da função visual após o laser. A acuidade visual é uma função visual que avalia a área foveal da retina, mas, para entender adequadamente a função visual dos pacientes com retinopatia diabética, a acuidade visual sozinha não é suficiente, pois toda a região macular deve ser avaliada. Outras funções, como a sensibilidade macular e a sensibilidade ao contraste fornecem melhores informações para o acompanhamento desses pacientes ^{1, 4}. Okuyama e Okisaka ¹, em 1996, concluíram que a campimetria computadorizada é um método útil para avaliar a função visual em pacientes com maculopatia diabética que fizeram fotocoagulação e que o gráfico de sensibilidade do campímetro computadorizado reflete a função retiniana de uma forma mais adequada que a acuidade visual.

A campimetria computadorizada, usando o campímetro Humphrey teste 10-2, avalia os dez graus centrais do campo visual, com representação retiniana correspondendo a uma área um pouco menor que a mácula (fovéola, fóvea e peri-fóvea). Ela tem uma importância clínica no edema macular diabético, pois avalia a sensibilidade retiniana em decibéis nos diversos pontos da região

macular e, desse modo, pode avaliar, com sensibilidade, reprodutibilidade e conveniência, as alterações ocasionadas pelo próprio edema e as causadas pelo seu tratamento.

O advento da tomografia de coerência ótica (OCT) tornou o diagnóstico e acompanhamento dos pacientes com patologias maculares mais objetivo, pois permitiu avaliar pequenas alterações na espessura retiniana, que podem ser medidas e comparadas no controle pré e pós-tratamento desses pacientes^{2, 4, 5}.

A grande maioria dos estudos com fotocoagulação a laser considerou como parâmetro de desfecho a acuidade visual, avaliando desta forma especialmente a função foveal. É provável que uma avaliação mais completa dos aspectos morfológicos e funcionais da mácula forneça maiores informações sobre os resultados destes tratamentos. O conhecimento científico atual não esclareceu de forma definitiva alguns aspectos relevantes, como a existência de correlação entre os resultados morfológicos e funcionais, e se a avaliação do resultado funcional deva ser feita pela análise da função foveal ou de toda a mácula, através de outros componentes importantes como o campo visual.

Este estudo avaliou as alterações morfofuncionais da mácula, após o tratamento do edema macular diabético focal (EMDF) com laser.

Os propósitos desse estudo foram avaliar mudanças no campo visual computadorizado e na acuidade visual como parte da avaliação do resultado do tratamento e verificar se existe associação entre a avaliação morfológica e funcional.

MATERIAIS E MÉTODOS

O estudo contou com 16 pacientes adultos (acima de 30 anos), consecutivos com EMDF, atendidos no Centro de Retinopatia Diabética do Hospital de Clínicas de Porto Alegre entre janeiro e dezembro de 2006. No total, vinte e oito olhos foram estudados, num delineamento de ensaio clínico não-controlado. O protocolo do estudo foi aprovado pela Comissão de Ética do HCPA, tendo sido obtido consentimento livre e esclarecido de todos os pacientes.

Os pacientes estudados eram portadores de DM tipo 2. Os critérios diagnósticos de DM tipo 2 foram: pacientes com mais de 30 anos de idade no início do DM, sem episódios precedentes de cetoacidose e sem tratamento com insulina nos primeiros cinco anos após o diagnóstico de DM. Os olhos foram considerados individualmente, através de um exame oftalmológico, e ingressaram no estudo aqueles com retinopatia diabética não proliferativa e com edema macular diabético clinicamente significativo, tipo focal, pelos critérios do ETDRS¹³. Uma angiografia fluoresceínica, para confirmação diagnóstica, foi realizada em todos os pacientes antes de serem incluídos no estudo.

Aqueles olhos que apresentavam uma causa potencial, ou evidência clínica de baixa acuidade visual secundária a causas não diabéticas, ou patologias não retinianas (catarata, hemorragia vítrea, infarto cerebral), foram excluídos do estudo, bem como aqueles pacientes com fixação excêntrica demonstrada pelo OCT, glaucoma ou hipertensão ocular, tratamento com laser prévio ou cirurgia intra-ocular. No total doze pacientes foram excluídos na fase de avaliação, pelas causas mencionadas anteriormente. Durante a realização do estudo, três pacientes foram excluídos: dois por abandonarem o tratamento e um por evolução da retinopatia diabética e conseqüente necessidade de cirurgia.

Foram solicitados os exames de glicemia jejum, teste A1c, creatinina sérica e pressão arterial em todas as visitas, para avaliação dos fatores de risco do edema macular, como controle glicêmico, insuficiência renal e hipertensão arterial sistêmica^{8,9}. Na admissão, os pacientes coletaram soro para

dosagem de colesterol total, HDL colesterol e triglicerídeos (método enzimático, Advia, Bayer) e urina de 24 horas para medida da albumina (imunoturbidimetria). Dislipidemia foi diagnosticada na presença de colesterol total acima de 200 mg / dl, colesterol HDL abaixo de 40 mg / dl, triglicerídeos acima de 200 mg / dl, ou qualquer combinação dos três. Os pacientes portadores de uma excreção urinária de albumina igual ou superior a 20 µg / min foram considerados como portadores de nefropatia diabética.

A logística do estudo envolveu seis visitas, sendo duas iniciais de avaliação e uma de fotocoagulação da retina. As outras três foram de acompanhamento pós-tratamento.

A medida da pressão arterial foi realizada com esfigmomanômetro aferido, considerando o primeiro e quinto ruídos de Korotkoff, com o paciente sentado, após 10 min de repouso. A glicose foi medida por método enzimático colorimétrico glicose-peroxidase (Biodiagnóstica) ⁴⁹. A creatinina foi medida pela reação de Jaffé sem desproteinização (Advia, Bayer) ⁵⁰ e teste A1c por Cromatografia líquida de alta precisão (HPLC, Merck-Hitachi 9100; Valores de referência de 4,8-6,0%) ⁵¹. Estes testes foram realizados no Hospital de Clínicas de Porto Alegre, na admissão e após um, três e seis meses do tratamento.

O tratamento com laser e os procedimentos diagnósticos oftalmológicos foram realizados no Hospital de Clínicas de Porto Alegre, com exceção da Tomografia de Coerência Ótica que foi realizada no Instituto de Oftalmologia Lavinsky.. O campo visual foi realizado por um investigador (C.S.). Um outro investigador realizou a acuidade visual, o tratamento, a fundoscopia, a biomicroscopia, a medida da pressão intra-ocular e a angiografia (G.T.). Um terceiro investigador realizou a tomografia de Coerência Ótica (A .G.). Estas verificações foram realizadas na admissão e após um, três e seis meses do tratamento.

Acuidade Visual (AV)

A medida da acuidade visual foi feita através da tabela padronizada do ETDRS ¹³, com a melhor correção refracional. O paciente ficava a dois metros da tabela, que apresentava as condições de iluminação adequadas. A AV foi avaliada por técnico certificado (Emmes Corporation, USA) para realização de AV em estudos multicêntricos (G.T.) ⁵². O número de acertos da Tabela ETDRS foi utilizado para a análise estatística.

Angiografia fluoresceínica.

A angiografia foi realizada com angiógrafo FF 450 PLUS IR (Carl Zeiss). O paciente tinha ambas as pupilas dilatadas com colírio de tropicamida a 1%; após dilatação, recebia por via intravenosa, contraste de fluoresceína sódica; sua cabeça era posicionada no apoio do equipamento e eram obtidas fotos seqüenciais da retina central (área macular) nos tempos 5, 10, 30 segundos e 1 e 5 minutos.

Tomografia de coerência ótica (OCT).

A tomografia de coerência ótica foi realizada com OCT 3 (Zeiss Humphrey Instruments, Dublin, CA) com o software A1.1(0818). O mapa retiniano, utilizado com o programa "Macular Thickness", mede a espessura retiniana ao longo de seis linhas radiais ao redor da fovéola. Isso produz uma zona circular com um milímetro de diâmetro onde a fovéola é o centro. As zonas superior, nasal, inferior e temporal representam uma região anular com três milímetros de diâmetro. E, associada a essas zonas centrais, uma outra zona periférica, com quatro quadrantes com seis milímetros de diâmetro. Essas áreas formam as nove zonas avaliadas pelo programa *macular*

thickness, representando os seis milímetros centrais da mácula. As medidas da espessura retiniana foram automaticamente geradas pelo aparelho.

Campo visual

A campimetria computadorizada foi feita com o campímetro Humphrey All 745 (Carl Zeiss), com programa 10-2. Os parâmetros incluem velocidade normal, estímulo de tamanho três e cor de estímulo branca. O paciente era posicionado no apoio do equipamento e orientado a sinalizar com um botão manual todas as vezes que percebesse um ponto luminoso na cúpula do campímetro. Foram considerados adequados para o estudo exames com até 20% de perdas de fixação e até 30% de falsos positivos e falsos negativos ³.

Os resultados da campimetria computadorizada com programa 10-2 foram usados para calcular a sensibilidade retiniana e a perda total. O programa perda total, que está incluído no resultado da campimetria, é o resultado da comparação da sensibilidade dos 68 pontos testados com a média de sensibilidade desses mesmos pontos na população normal de mesma idade, sexo e raça. Foi feita uma análise dos dez graus centrais, correspondentes à área macular, onde foi realizado o laser, e uma análise dos quatro graus centrais, correspondentes à região foveal, zona sem aplicação do laser.

Fundoscopia

Ambos os olhos sofreram midriase medicamentosa com colírio de tropicamida a 1%. Posteriormente, o exame foi realizado com auxílio de lentes condensadoras de 78 dioptrias.

Fotocoagulação com laser

O paciente foi posicionado no apoio do aparelho, e colocada uma lente de contato de três espelhos tipo Goldmann. O laser utilizado foi o ND, CRYSTAL FOCUS (EMERED). Ele foi aplicado na região macular segundo a técnica Focal descrita pelo EDTRS¹³, preservando 500 micra da foveola e zona avascular, com disparos de 100 micra de diâmetro, energia variando entre 0,2 a 0,5 joules, com tempo de exposição entre 0,2 e 0,3 segundos.

ANÁLISE ESTATÍSTICA

Os resultados foram analisados com programa SPSS para Windows (SPSS Inc. Chicago, IL). Foi feita análise com ANOVA para amostras repetidas, seguida de teste de comparação múltipla. A correlação de Spearman foi utilizada para analisar a relação entre a espessura e a sensibilidade retiniana. Os valores foram expressos como média \pm desvio padrão, média e intervalo de confiança de 95%, ou como porcentagem de pacientes com a característica. $P < 0,05$ foi considerado estatisticamente significativo.

O tamanho da amostra foi calculado através do programa EPI INFO, PEPI Shell v.3.0, com dados de estudos anteriores^{1, 3, 14, 19} que levaram em consideração a alteração na sensibilidade retiniana (assumindo a alteração de no mínimo a média de 100 db no desvio total) antes e após o laser em pacientes com edema macular diabético focal³⁴, necessitando de aproximadamente 30 olhos com $\alpha = 0.05$ e $\beta = 0.20$.

RESULTADOS

A amostra do estudo é composta por 6 homens e 10 mulheres. A duração do Diabetes Mellitus foi de $13 \pm 4,12$ anos e a média da idade, $60 \pm 7,52$ anos. As características clínicas dos pacientes são mostradas na tabela 1. Na amostra estudada, 82% apresentavam hipertensão arterial sistêmica, 69% apresentavam dislipidemia, 18% eram tabagistas, 12,5% apresentavam neuropatia autonômica e nenhum apresentava nefropatia diabética. Em relação a medicamentos em uso, 82% usavam inibidores da enzima conversora de angiotensina, 50% utilizavam diuréticos, 69% utilizavam antilipemiantes, 37,5% utilizavam ácido acetil-salicílico, 62,5% utilizavam insulina e todos utilizavam agentes anti-hiperglicemiantes orais.

Os pacientes apresentavam controle glicêmico precário, mas não houve diferença estatística na pressão arterial sistólica, diastólica, glicemia, creatinina e teste A1c antes e após 1, 3 e 6 meses do tratamento $p > 0,05$ (tabela 2).

Os resultados das avaliações oftalmológicas estão listados na tabela 3. As figuras 1, 2 e 3 demonstram a média e o intervalo de confiança de 95% dos resultados das avaliações oftalmológicas e sua modificação durante a realização do estudo.

Observa-se que, após o tratamento, os valores dos testes utilizados diferiram significativamente do valor basal, mas não entre si, mostrando que houve um resultado mensurável do tratamento, o qual se manteve ao longo do período de observação. Apenas a acuidade visual não apresentou uma variação estatisticamente significativa durante a realização do estudo.

Pode ser verificada uma correlação entre redução da espessura foveal e melhora da sensibilidade. O coeficiente de correlação de Spearman $r_s = -0,613$ (figura 4) demonstra uma associação inversa entre espessura e sensibilidade foveal ($p < 0,01$).

DISCUSSÃO

O tratamento do EMDF com laser foi efetivo neste grupo de pacientes, como avaliado pelos testes utilizados. A eficácia do tratamento do EMDF já havia sido comprovada pelo estudo clínico ETDRS ⁷, embora, na época de sua publicação, a análise dos fatores morfofuncionais associados ao EMD não tenha sido realizada. Apesar do CVC já existir na época de realização desse estudo, ele não foi utilizado para avaliar a melhora funcional macular. Com o advento do OCT, após a publicação do ETDRS ⁷, a análise da espessura macular pôde ser realizada de uma forma precisa e reproduzível.^{53, 54, 55} Esse fato possibilitou a realização de estudos com objetivo de avaliar alterações nos fatores morfológicos associados ao tratamento em patologias retinianas.

A avaliação do resultado no tratamento do EMDF apresenta dificuldades. Primeiramente, é impossível realizar estes estudos com um grupo controle, já que o tratamento com laser é comprovadamente eficaz e não seria ético deixar de oferecê-lo a qualquer paciente com este diagnóstico ^{3, 4, 7, 13}.

Outro fator relevante é o controle dos fatores clínicos associados, como glicemia, hipertensão e função renal. Todos interagem com a maculopatia diabética e podem modificá-la ^{22-25,47}. A mensuração desses fatores durante a realização do estudo foi uma forma de verificar se estes poderiam estar associados à progressão do EMDF. Nesse estudo, alguns pacientes não possuíam um controle clínico adequado da glicemia e ou da pressão arterial; porém, em nenhum deles houve variação estatisticamente significativa durante o período de realização do estudo ($p>0,05$), sugerindo que as modificações detectadas nos pacientes não se devam a estes dois fatores e, sim, à evolução da doença e ao tratamento.

Apesar de Roth ¹⁸ e Wiznia ¹⁹, em 1971, demonstrarem que não existe associação entre a quebra da barreira hemato-retiniana e a redução da sensibilidade retiniana, a maior parte dos autores correlaciona as alterações ocasionadas pela retinopatia diabética com diminuição da sensibilidade retiniana correspondente. Bek ¹⁵, em 1990, demonstrou defeitos de campo visual em

pacientes com microaneurismas, isquemia e edema retiniano. Okuyama¹, em 1998, concluiu que a campimetria computadorizada é um método útil para estimar a função visual após a fotocoagulação em pacientes com maculopatia diabética. Outros estudos reportaram alterações no campo visual em pacientes com retinopatia diabética^{1,6,14-17,20,21}, mas, na literatura, nenhum estudo avaliou a melhora da sensibilidade macular após fotocoagulação em pacientes com edema macular diabético focal. Gil e colaboradores, em 2007⁴⁶, demonstraram a eficácia destes recursos diagnósticos na avaliação do EMD difuso usando metodologia semelhante.

A AV é uma das avaliações funcionais da visão. Apesar de ser de fácil realização, ela não mensura adequadamente a função visual, pois é pouco sensível a pequenas variações de sensibilidade e não avalia toda a área macular. Apenas a área foveal é avaliada. Esses fatores, associados a sua menor sensibilidade se comparada ao CVC^{1,3}, fazem dela um método inadequado para avaliar pequenas alterações na sensibilidade retiniana. Acredita-se que a fóvea dos pacientes com EMD fique funcionalmente danificada pelo descolamento seroso da retina neuro-sensorial, e, mesmo que retorne a sua espessura normal após o tratamento, pode manter a perda funcional. Muitas vezes, a variação é pequena, ou ocorre em uma área periférica à fóvea, para poder ser mensurada pela AV. Este fato foi confirmado nos nossos resultados, onde a AV não mostrou melhora estatisticamente significativa ($p>0,05$), e o CVC demonstrou o benefício funcional do tratamento ($p=0,001$).

A análise da sensibilidade retiniana através do CVC mostrou que a sua utilização como método de avaliação da função visual tem muitas vantagens em relação à AV em pacientes com EMD. Em primeiro lugar, ele é um método universalmente utilizado com outros propósitos, o que lhe confere grande validade externa¹⁴⁻²¹. E, em segundo, é muito mais sensível que a AV na medida da sensibilidade retiniana, inclusive avaliando uma área maior que a fóvea¹⁷⁻¹⁹. Um fator questionado na realização da campimetria é que a fixação nos pacientes com patologias foveais poderia ser excêntrica e variar com o tratamento; desse modo, a comparação se daria entre áreas diferentes à medida que os exames fossem se sucedendo. A fixação no nosso estudo foi confirmada através do

OCT, que avaliou a fóvea pela observação da concavidade foveal como ponto de fixação de todos os pacientes, em todas as medidas realizadas.

A melhora da sensibilidade macular na região dentro dos quatro graus de excentricidade da fóvea, que foi estatisticamente significativa ($p < 0,01$) em nosso estudo, é devida à redução do edema foveal que ocorre após a oclusão pelo laser dos vazamentos plasmáticos. O laser fotocoagula os locais retinianos em que ocorre uma quebra da barreira hemato-retiniana²⁶⁻²⁹. Desse modo, o fluido que estava presente na retina neuro-sensorial é absorvido e a função retiniana é restabelecida a valores próximos do normal. Havia uma expectativa de que o tratamento com laser nos seis graus periféricos aos quatro graus centrais poderia reduzir a sensibilidade nesta área, em função do efeito térmico do laser aplicado; porém, nossos resultados sugerem que, mesmo nestas áreas, haja ganho de sensibilidade.

O estudo de Hudson e Flanagan, em 1998²⁰, concluiu que o valor da terapia com laser no tratamento do edema macular diabético clinicamente significativo deveria ser reavaliado, pois ocorria uma diminuição da sensibilidade retiniana nos dez graus de excentricidade da fóvea nas áreas tratadas com laser. Esse estudo não avaliou os fatores clínicos que estão associados à progressão do EMD e, desse modo, a diminuição da sensibilidade poderia estar associada à progressão do DM ou de suas co-morbidades. Lai e Gao, em 1996²¹, concluíram que a fotocoagulação do edema macular diabético teria um efeito muito pequeno sobre a sensibilidade. Esse estudo avaliou pacientes com EMD difuso, cuja resposta à terapia com laser é comprovadamente pior, se comparada à resposta do EMDF ao laser^{30-33,36,46}; além disso, realizou fotocoagulação em “grid”, que causa um efeito térmico muito maior na região macular, pois a área fotocoagulada é maior se comparada à área fotocoagulada na técnica focal.

A OCT, utilizada nesse estudo para avaliar as alterações morfológicas consequentes ao tratamento, apresenta maior sensibilidade que o exame de biomicroscopia e a angiografia no diagnóstico do EMD^{2,5}.

Alguns estudos mostraram que ocorre uma redução significativa da espessura foveal após o tratamento com laser do EMD difuso^{5,63-65}. Porém, não encontramos na literatura demonstração da correlação entre ganho morfológico (espessura) e funcional (sensibilidade macular). Os resultados encontrados nesse estudo demonstram que existe uma associação estatisticamente significativa entre redução da espessura foveal e a melhora da sensibilidade dessa área (correlação de Spearman $r_s = -0,613$, $p < 0,05$). A redução da espessura foveal, ocasionada pela diminuição do edema, faz com que a função retiniana antes prejudicada retorne a valores próximos aos existentes antes da instalação do edema. Quando se analisa a correlação entre ganho funcional (AV) e ganho morfológico (OCT), o resultado encontrado não é estatisticamente significativo, pois a AV não tem sensibilidade suficiente para detectar a alteração funcional produzida pelo tratamento.

Os valores médios do teste A1c dos pacientes (8,5%) foram acima dos preconizados (< 7%)⁵⁶. É bem conhecido o fato de que o mau controle metabólico é um fator de risco para a progressão da maculopatia diabética⁵⁶⁻⁶⁰. Apesar do controle clínico inadequado, não foi observada uma piora estatisticamente significativa dos fatores oftalmológicos analisados durante o tempo de estudo pós-tratamento.

O nosso estudo demonstra que o tratamento do EMDF com laser é eficaz na melhora dos parâmetros funcionais e morfológicos associados ao EMD. O EMDF apresenta uma resposta ao tratamento com laser muito satisfatória. Esse fato não ocorre com o EMD difuso, como demonstrado em artigos prévios^{4,7,31,37,40-43, 46}.

O resultado de nosso estudo foi demonstrar que a acuidade visual não deve ser utilizada sozinha como parâmetro de avaliação funcional do EMD focal tratado com laser, pois ela possui pouca sensibilidade para detectar pequenas alterações na função macular. Neste sentido, conforme demonstrado nessa pesquisa, sugere-se, como método para a avaliação global da mácula, a campimetria computadorizada. A recuperação da sensibilidade macular pós-laser, medida pelo CVC, foi estatisticamente significativa no estudo. Todos os pacientes que apresentaram melhora na sensibilidade apresentaram também redução na espessura retiniana avaliada por OCT.

Nosso estudo sugere que, em pacientes com DM tipo 2 e EMDF, o CVC e o OCT devem ser utilizados para a avaliação morfofuncional da mácula, ao invés de apenas a AV, como usualmente preconizado.

Tabela1: Características da amostra de 16 pacientes

Idade (anos)	60 ± 7,52
Sexo Feminino	62,5%
Duração do Diabete (anos)	13 ± 6,49

Dados estão expressos como média ± desvio padrão ou como percentual de pacientes avaliados que apresentavam a característica em estudo.

Tabela 2: Características clínicas e laboratoriais dos pacientes durante a realização do estudo.

	Antes do tratamento	Um mês após tratamento	Três meses após tratamento	Seis meses após tratamento	P*
Glicemia (mg/dl)	163 ± 44,68	150 ± 59,52	148 ± 56,41	142 ± 47,86	0,39
Pressão arterial Sistólica (mm Hg)	132 ± 10,46	130 ± 9,03	129 ± 9,86	128 ± 8,37	0,08
Pressão Arterial Diastólica (mm Hg)	82 ± 3,59	81 ± 4,03	80 ± 2,86	80 ± 3,40	0,18
teste A1c (%)	8 ± 1,68	9 ± 1,50	8 ± 1,44	9 ± 1,66	0,86
Creatinina (mg/dl)	1 ± 0,55	1 ± 0,56	1 ± 0,78	1 ± 0,69	0,71
Tonometria (mm Hg)	16,2 ± 1,68	17 ± 1,57	15,8 ± 1,49	16 ± 1,49	0,52

Os dados estão expressos como médias ± desvio padrão.

*: ANOVA para medidas repetidas.

Tabela 3: Variação dos parâmetros oftalmológicos analisados durante a realização do estudo.

	Antes do tratamento	Um mês após tratamento	Três meses após tratamento	Seis meses após tratamento	P*
Acuidade Visual (acertos tabela ETDRS)	53,5 ± 8,65	53 ± 5,60	54,2 ± 5,17	52,4 ± 5,68	0,59
Desvio total 10 graus centrais em decibéis	-401,04±342,66 ^a	-173,43±183,53 ^b	-156,36±158,93 ^b	-233,32±195,41 ^b	0,001
Desvio total 4 graus centrais em decibéis	-92,82 ± 58,85 ^a	-41,68 ± 38,77 ^b	-37,36 ± 49,36 ^b	-56,34 ± 45,20 ^b	0,001
Espessura foveal em micra	237,54 ± 34,86 ^a	206,86 ± 20,04 ^b	212,39 ± 18,77 ^b	221,32 ± 20,23 ^b	0,001

Os dados estão expressos como médias ± desvio padrão.

* ANOVA para amostras repetidas.

Teste post-hoc: ^a Valor difere dos três restantes (p<0,01); ^b Valor difere apenas do basal (p<0,01).

Figura 1: Desvio total, em decibéis (média e intervalo de confiança de 95%), nos dez graus centrais da mácula antes e após um, três e seis meses do tratamento do edema macular diabético focal com laser. Resultados obtidos através do campo visual computadorizado. $P < 0,01$ basal vs subsequentes.

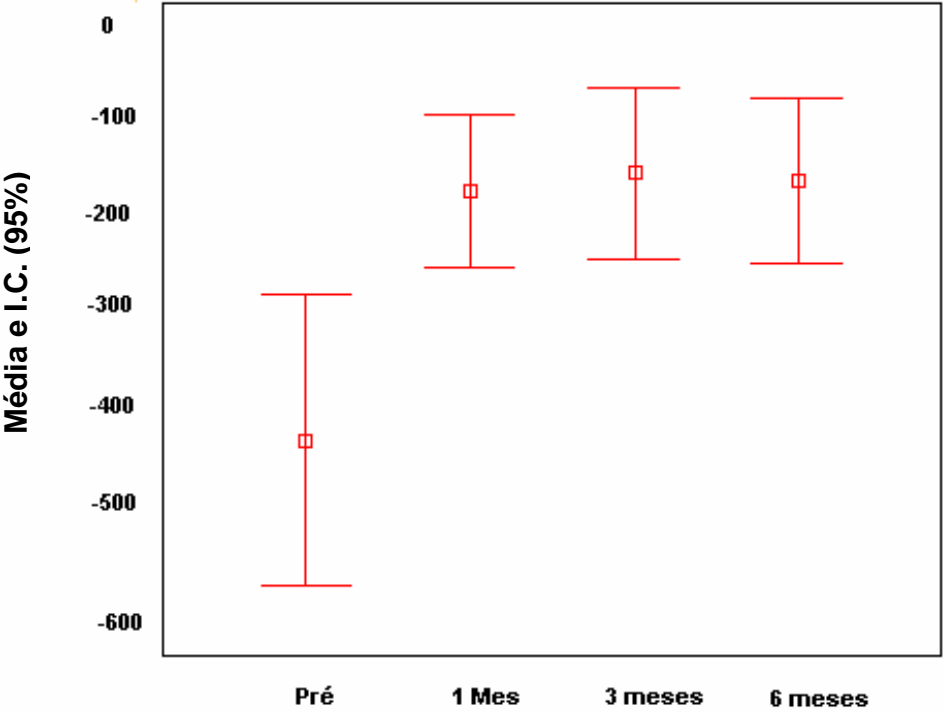


Figura 2: Desvio total, em decibéis (média e intervalo de confiança de 95%), nos quatro graus centrais da mácula antes e após um, três e seis meses do tratamento do edema macular diabético focal com laser. Resultados obtidos através do campo visual computadorizado. $P < 0,01$ basal vs subsequentes.

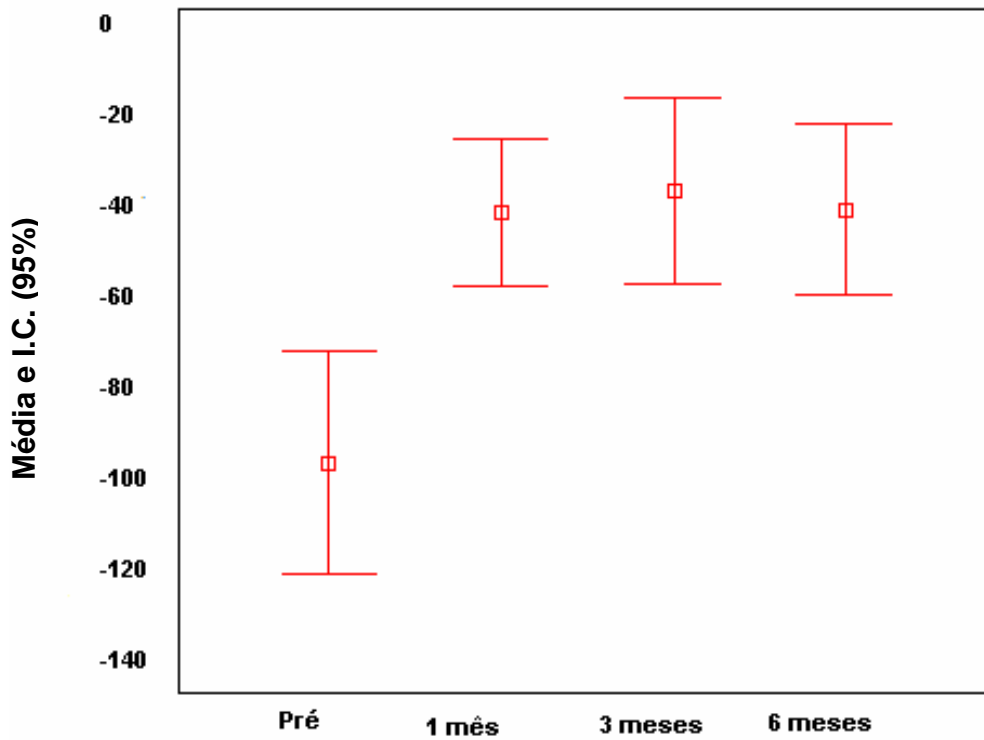


Figura 3: Espessura foveal (micra) (média e intervalo de confiança de 95%), antes e após um, três e seis meses do tratamento do edema macular diabético focal com laser. Resultados obtidos através da tomografia de coerência ótica. $P < 0,01$ basal vs subsequentes.

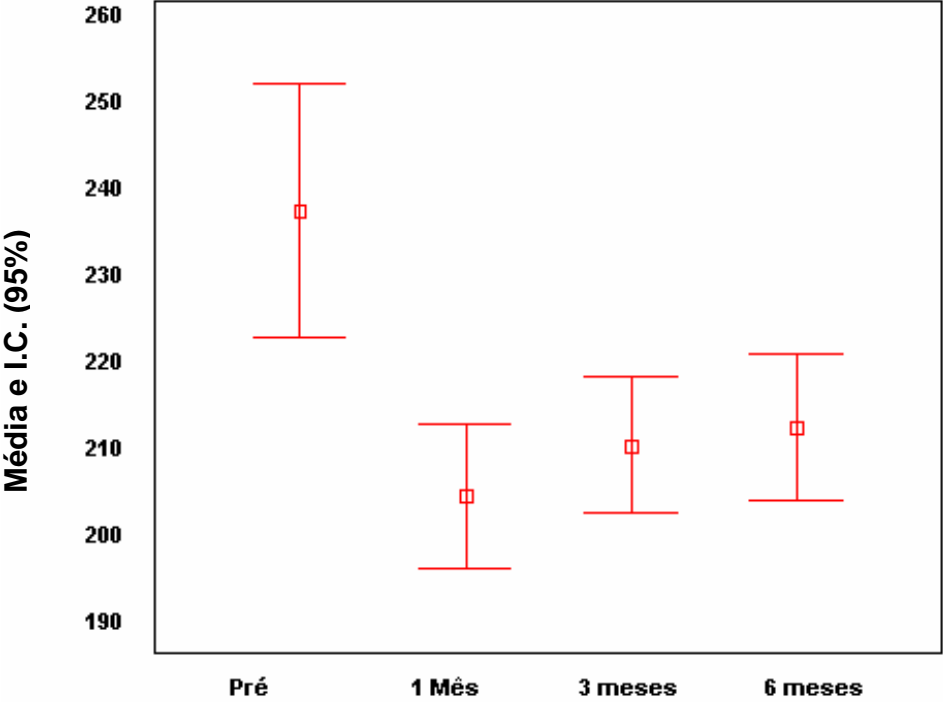
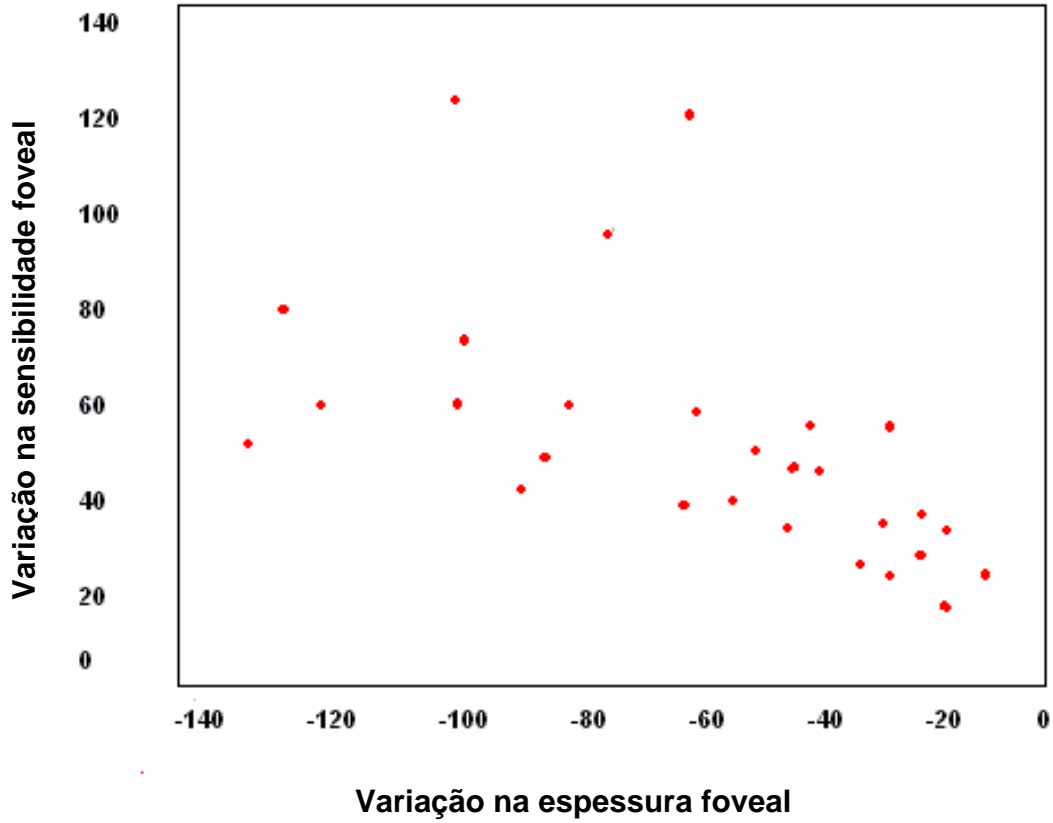


Figura 4: Correlação entre a variação da espessura foveal, em micra, após a fotocoagulação, e a variação da sensibilidade nos quatro graus centrais, em decibéis. $r_s = -0,613$, $p < 0,01$.



Referências Bibliográficas

- 1 - Okuyama M, Okisaka S. Automatic Static threshold Perimetry is Useful for Estimating the Effects of Laser Photocoagulation on Diabetic Maculopathy. *Ophthalmic Research* 1998;30;207-215.
- 2 - Browning DJ, Mcowen MD et al. Comparison of the Clinical Diagnosis of Diabetic Macular Edema with Diagnosis by Optical Coherence Tomography. *Ophthalmology*, 2004 apr;111(4):712-5.
- 3 - Brown JC, Kylstra JA. Entoptic Perimetry Screening for Central Diabetic Scotomas and Macular Edema. *Ophthalmology* 2000;107:755-59.
- 4 - Shimura M, Yasuda K et al. Quantifying Alterations of Macular Thickness before and after Panretinal Photocoagulation in Patients with Severe Diabetic Retinopathy and Good Vision. *Ophthalmology* 2003 dec;110(2):2386-94.
- 5 - Kang SW, Park CY. The Coorelation Between fluorescein angiographic and Optical Coherence Tomographic Features in Clinically Diabetic Macular edema. *American Journal of Ophthalmology* 2004 feb;137(2):313-22
- 6 - Klein R, Klein BEK, Moss SE, et al. The Wisconsin Epidemiologic Study of Diabetic Retinopathy. IV. Diabetic macular edema. *Ophthalmology* 1984;91:1464-74.
- 7 - Photocoagulation for diabetic macular edema. Early Treatment Diabetic Retinopathy Study report number 1. Early Treatment Diabetic Retinopathy Study Research Group. *Arch Ophthalmol* 1985;103:1796-806.
- 8 - Moss SE, Klein R, Klein BEK. Ten-year incidence of visual loss in a diabetic population. *Ophthalmology* 1994;101:1061-70.
- 9 - Moss SE, Klein R, Klein BEK. The 14-year incidence of visual loss in a diabetic population. *Ophthalmology* 1998;105:998-1003.
- 10 - Bresnick GH. Diabetic maculopathy: a critical review highlighting diffuse macular edema. *Ophthalmology* 1983;90:1301-17.
- 11 - Bresnick GH. Diabetic macular edema: a review. *Ophthalmology* 1986;93:989-97.
- 12 - Lee CM, Olk RJ. Modified grid laser photocoagulation for diffuse diabetic macular edema: long-term visual results. *Ophthalmology* 1991;98:1594-602.

- 13 - Photocoagulation for diabetic macular edema. Early Treatment Diabetic Retinopathy Study report number 1. Early Treatment Diabetic Retinopathy Study Research Group. Arch Ophthalmol 1985;103:1796-806.
- 14 - Bek T, Lund –Andersen H: Accurate superimposition of perimetry data onto fundus photographs. Acta Ophthalmol 1990;68:11-18.
- 15 - Bek T, Lund –Andersen H: Localised blood-retinal barrier leakage and retinal light sensitivity in diabetic retinopathy. Br J Ophthalmol 1990;74:388-392.
- 16 - Bek T, Lund –Andersen H: Coexistence of localized scotoma and neovascularization in proliferative diabetic retinopathy. Acta Ophthalmologica 1998;68:421-427.
- 17 - Bek T, Lund –Andersen H: Cotton-wool spots and light sensitivity in diabetic retinopathy. Br J Ophthalmol 1991; 69:11-18.
- 18 - Roth JA: Central visual field in Diabetes. Br J Ophthalmol 1969;53:16-25.
- 19 - Wiznia KL, Lieberman TW, Leopold IH: Visual fields in Diabetic retinopathy. Br J Ophthalmol 1971;55:183-188.
- 20 - Hudson C, Flanagan JG. Influence of laser photocoagulation for clinically significant diabetic macular oedema (DMO) on short-wavelength and conventional automated perimetry. Diabetologia 1998 Nov;41(11):1283-92.
- 21 - Lay Y, Gao R. The study on changes of macular light sensitivity before and after photocoagulation for diabetic macular edema. Zhonghua Yan Ke Zhi 1996 Sep;32(5):362-5.
- 22 - Bresnick GH. Diabetic maculopathy, a critical review highlighting diffuse macular edema. Ophthalmology. 1983;90:1301-17.
- 23 - Aiello L, Rand LI, Brines JC, et al. Nonocular clinical risk factors in the progression of diabetic retinopathy. In Little H, Jack RL, Patz A, Forsham PH (ed). Diabetic retinopathy. Thieme-Straton 1983; New York. Pp 21-32.
- 24 - Kingsley R, Ghosh G, Lawson P, Kohner EM. Severe diabetic retinopathy in adolescents. Br J Ophthalmol. 1983;67:73-9.
- 25 - McDonald HR, Schatz H. Macular edema following panretinal photocoagulation. Retina 1985;5:5-10.
- 26 - Macdonald HR, Schatz H. Visual loss following panretinal photocoagulation for proliferative diabetic retinopathy. Ophthalmology 1985;92:388-93.

- 27 - Ferris FL, Podgor MJ, Davis MD. The diabetic retinopathy study research group: Macular edema in diabetic retinopathy study patients. Diabetic retinopathy study report number 12. *Ophthalmology* 1987;94:754-60.
- 28 - Blankenship GW. Diabetic macular edema and argon laser photocoagulation: a prospective randomized study. *Ophthalmology* 1979;86:69-75.
- 29 - British Multicentre Study Group. Photocoagulation for diabetic maculopathy. A randomized controlled clinical trial using the xenon arc. *Diabetes* 1983;32:1010-16.
- 30 - Olk RJ. Modified grid argon (blue-green) laser photocoagulation for diffuse diabetic macular edema. *Ophthalmology* 1986;93:938-50.
- 31 - Olk RJ. Argon green (514nm) versus krypton red (647nm) modified grid laser photocoagulation for diffuse diabetic macular edema. *Ophthalmology* 1990;97:1101-13.
- 32 - Eser R, et al. Efficacy of argon laser photocoagulation in the treatment of circinate diabetic retinopathy. *Am J Ophthalmol.* 1981;92:762-7.
- 33 - Graudic A, Ramioul E, Chaine G, Coscas G. Traitement de l'oedeme maculaire cystoide diabétique par photocoagulation au laser à argon. *J Fr Ophtalmol.* 1984;7:291-304.
- 34 - Benson WE, Brown GC, Tasman W. Treatment of macular edema. In: Benson, Brown, Tasman (ed). *Diabetes and its ocular complications.* W.B.Saunders Co. 1988; Philadelphia. Pp154-62.
- 35 - Marshall J, Clover G, et al. Some new findings on retinal irradiation by krypton and argon lasers. Doc Casswell AG, Canning CR, Gregor ZJ. Treatment of diffuse diabetic macular edema: a comparison between argon and krypton lasers. *Eye* 1990;4:668-72.
- 36 - Olk RJ. Argon-green vs krypton-red modified grid laser photocoagulation for diffuse diabetic macular edema. In: Gitter KA, Schatz H, Yannuzzi LA, et al.eds. *Laser photocoagulation of retinal disease.* San Francisco: Pacific Medical Press; 1988:75-81.
- 37 - Lee CM, Olk RJ. Modified grid laser photocoagulation for diffuse diabetic macular edema: long-term visual results. *Ophthalmology* 1991;98:1594-602.
- 38 - Apple D. Diabetic maculopathy. In: L'Esperance FA, James WA(ed). *Diabetic retinopathy. Clinical evaluation and management.* Cv.Mosby.1981;Philadelphia.
- 39 - Resnick GH. Diabetic macular edema: a review. *Ophthalmology* 1986;93:989-97.
- 40 - McMeel JW, Trempe CL, Franks EB. Symposium: current status of photocoagulation of macular disease: diabetic maculopathy. *Trans Am Acad Ophthalmol Otolaryngol* 1977;83:476-87.

- 41 - Lewis H, Abrams GW, Blumenkranz MS, Campo RV. Vitrectomy for diabetic macular traction and edema associated with posterior hyaloidal traction. *Ophthalmology* 1992;99:753-9.
- 42 - Harbour JW, Smiddy WE, Flynn HW Jr, Rubsamen PE. Vitrectomy for diabetic macular edema associated with a thickened and taut posterior hyaloid membrane. *Am J Ophthalmol* 1996; 121:405-13.
- 43 - Ikeda T, sato S, Katano T, Hayashi Y. Vitrectomy for cystoid macular edema with attached posterior hyaloid membrane in patients with diabetes. *Br J Ophthalmol* 1999;83:12-4.
- 44 - Nathan DM. Long-term complications of diabetes mellitus. *New Engl. J. Med.* 1993; 328:1676-1685.
- 45 - Vinik AI, Mitchell BD, Leichter SB, Wagner AL, O'Brian JT, Georges LP. Epidemiology of the Complications of Diabetes. In: Leslie RDG, Robbins DC, editors. *Diabetes: Clinical Science in Practice*. Cambridge, United Kingdom: Cambridge University Press, 1995: 221-287.
- 46 - Gil A, Azevedo M, Tomasetto G, Muniz C, Lavinsky J. Tratamento da maculopatia diabética difusa com triancinolona intravítrea e fotocoagulação a laser: ensaio clínico randomizado com avaliação morfofuncional. Tese mestrado enviada para publicação no *British Journal Ophthalmology*.
- 47 - Stratton IM, Kohner EM, Aldington SJ, et al, UKPDS Group. UKPDS 50: risk factors for incidence and progression of retinopathy in type II diabetes over 6 years from diagnosis. *Diabetologia* 2001;44:156-63.
- 48 - Ferris FL III, Patz A. Macular edema. A complication of diabetic retinopathy. *Surv Ophthalmol* 1984;28(suppl):452-61.
- 49 - Trindler P: Determination of blood glucose using an oxidase-peroxidase system with a noncarcinogenic chromogen. *J Clin Path* 1969;22:158-161.
- 50 - Fabiny DL E, G.: Automated reaction-rate method for determination of serum creatinine with the Centrifichem. *Clin Chem* 1971;17:696-704.
- 51 - Camargo JL ZT, Paggi A, Friedman R & Gross JL.: Accuracy of Conversion Formulae for Estimation of Glycohaemoglobin. *Scand J Clin Lab Invest* 1998;58:521-528.
- 52 - Emmes Corporation 401 North Washington Street, Suite 700. Rockville, MD 20850-1707

- 53 - Lattanzio R, Brancato R, Pierro L, Brandello F, Iaccher B, Fiore T, Maestranzi G. Macular thickness measured by optical coherence tomography (OCT) in diabetic patients. *Eur J Ophthalmol* 2002 Nov-Dec; 12 (6):482-7.
- 54 - Massin P, Erginay A, Haouchine B, et al. Retinal thickness measurement in healthy subjects using optical coherence tomography mapping software. *Eur J Ophthalmol* 2002;12:102-8.
- 55 - Massin P, Vicaud E, Haouchine B, et al. Reproducibility of retinal mapping using optical coherence tomography. *Arch Ophthalmol* 2001; 119:1135-42.
- 56 - American Diabetes Association. *Diabetes Care* 2007; 30(1).
- 57 - Stratton IM, Kohner EM, Aldington SJ, et al, UKPDS Group. UKPDS 50: risk factors for incidence and progression of retinopathy in type II diabetes over 6 years from diagnosis. *Diabetologia* 2001;44:156-63.
- 58 - Gomes MB, Gianella D, Faria M, Tambascia M, Fonseca RM, Réa R, Macedo G, Filho JM, Bittencourt AV, Cavalcanti S, Rassi N, Pedrosa H, Dib SA. Prevalence of type 2 diabetic patients within the targets of care guidelines in daily clinical practice: a multi-center study in Brazil. *Rev Diabetic Stud* 2006; 3:73-8.
- 59 - Saydah SH, Fradkin J, Cowie CC. Poor control of risk factors for vascular disease among adults with previously diagnosed diabetes. *JAMA* 2004;291:335-42.
- 60 - Edwards R, Burns JA, McElduff P, Young RJ, New JP. Variations and outcomes of diabetes care by socio-economic status in Salford, UK. *Diabetologia* 2003;46:750-9.