

Tomographic evaluation of the contralateral ear in patients with severe chronic otitis media

Avaliação tomográfica das orelhas contralaterais de pacientes com otite média crônica grave

Maurício Noschang Lopes da Silva¹, Jader dos Santos Muller², Fábio André Selaimen³,
Daniele Sparemberger Oliveira⁴, Leticia Petersen Schmidt Rosito⁵, Sady Selaimen da Costa⁶

Keywords:

cholesteatoma;
otitis media;
radiology;
tomography.

Abstract

Some studies indicate a bilateral tendency of chronic otitis media. It is believed that the contralateral ear can provide evidences of the route of formation of ear disease in the most affected, be a parameter of Eustachian tube function and predict successful treatment. The CT scan is an excellent test to evaluate the structures of the temporal bone and the changes resulting from otitis media. **Objective:** To evaluate Temporal Bone Computed Tomography of patients with chronic otitis media and describe abnormalities in the contralateral ear. **Method:** Cross-sectional study. Evaluation of CT scans of 75 patients with chronic otitis media from a tertiary referral hospital in Brazil by a neuroradiologist. **Results:** Population was consisted of 50.6% males with a mean age of 36 years. We found 54.7% of changes in contralateral ear clearly associated with chronic otitis media. **Conclusion:** The prevalence of radiographic changes in the contralateral ears of patients with chronic otitis media corroborates with clinical, histopathological and functional resources developed by the same group that this disease has a bilateral feature.

Palavras-chave:

colesteatoma;
otite média;
radiologia;
tomografia.

Resumo

Alguns estudos indicam uma tendência à bilateralidade da otite média crônica. Acredita-se que a orelha contralateral possa fornecer evidências da via de formação da doença da orelha mais afetada, ser um parâmetro da função da tuba auditiva e prever o sucesso do tratamento. A tomografia computadorizada é um excelente teste para avaliar as estruturas do osso temporal e as alterações decorrentes da otite média. **Objetivo:** Avaliar tomografias computadorizadas (TC) de osso temporal de pacientes com otite média crônica e descrever anormalidades na orelha contralateral. **Método:** Estudo de Prevalências (transversal). Avaliação das TC de 75 pacientes com otite média crônica de um hospital terciário de referência no Brasil por um neurorradiologista. **Resultados:** A população foi constituída por 50,6% do sexo masculino, com idade média de 36 anos. Encontramos 54,7% de alterações na orelha contralateral claramente relacionadas com otite média crônica. **Discussão:** A prevalência de alterações radiográficas nas orelhas contralaterais de pacientes com otite média crônica corrobora com estudos clínicos, histopatológicos e funcionais desenvolvidos pelo mesmo grupo de pesquisa e sugere que esta doença tem uma característica bilateral.

¹ Mestrado em Cirurgia (Otolologista da Clínica do Ouvido do Sistema de Saúde Mãe de Deus).

² Especialista em Radiologia (Neurorradiologista do Hospital Moinhos de Vento).

³ Médico (Médico Generalista).

⁴ Médica (Médica Generalista).

⁵ Mestrado em Cirurgia - UFRGS (Otorrinolaringologista do Hospital de Clínicas de Porto Alegre Otolologista do Sistema de Saúde Mãe de Deus).

⁶ Doutorado em Cirurgia - Ribeirão Preto/USP (Professor de Otorrinolaringologia da Faculdade de Medicina da UFRGS).

Otologia do Sistema de Saúde Mãe de Deus.

Endereço para correspondência: Maurício Noschang Lopes da Silva. Rua Mariante, nº 180/802. Porto Alegre - RS. Brasil. CEP: 90430-180.

E-mail: noschangmauricio@yahoo.com.br

Este artigo foi submetido no SGP (Sistema de Gestão de Publicações) do BJORL em 30 de novembro de 2012. cod. 10633.

Artigo aceito em 30 de abril de 2013.

INTRODUÇÃO

Otite média é uma das doenças mais prevalentes do mundo. Com custos anuais estimados em cerca de US\$ 5 bilhões nos EUA, a otite média é a segunda maior causa de consultas ambulatoriais da população americana com até 15 anos de idade¹⁻³. Segundo Sadé et al.^{4,5}, a otite média crônica (OMC) afeta de 0,5% a 30% dos indivíduos da comunidade. Estima-se que mais de 20 milhões de pessoas sofram com esta enfermidade em todo o mundo. Harker⁶ descreveu uma incidência de colesteatoma de seis por cem mil habitantes/ano em Iowa, nos EUA. No caso da OMC, estatísticas americanas indicam incidência de 18 casos por cem mil habitantes/ano, 4,2 associados à presença de colesteatoma⁷.

A definição de OMC é baseada em características clínicas e patológicas. A OMC é tradicionalmente caracterizada pela presença de perfurações, colesteatoma, secreção recorrente e perda auditiva. Histopatologicamente, a OMC é definida pela presença de inflamação da orelha média associada a dano tecidual irreversível, independente da presença de perfurações da membrana timpânica⁸.

A doença frequentemente evolui de forma contínua¹. Anomalias que primeiramente causam sintomas mínimos ou discretos, tais como simples retrações, podem progredir para alterações graves, como bolsas de retração e colesteatomas destrutivos. Este modelo contínuo^{1,9,10} explica o desenvolvimento progressivo da OMC. Segundo esta teoria, supuração, perfurações e colesteatomas representam os diferentes estágios patológicos de uma mesma doença. A evolução deste contínuo pode ser observada na orelha contralateral. Quando a disfunção tubária deflagra OMC, há uma alta probabilidade de ambas as orelhas serem afetadas, ainda que em diferentes níveis de intensidade. Alguns estudos indicam uma tendência de acometimento bilateral nas patologias inflamatórias da orelha média.

Baseadas nessa hipótese, algumas pesquisas começam agora a se concentrar na orelha contralateral dos pacientes com OMC. Costa et al.¹¹ publicaram no presente periódico a presença de anomalias no exame otoscópico de 75% das orelhas contralaterais de 500 pacientes com OMC; a prevalência de tais achados foi ainda mais elevada no subgrupo de pacientes com colesteatoma (83%). Em estudo histológico, Rosito et al.¹² identificaram anomalias em 91% das orelhas contralaterais de pacientes com OMC. Em estudo funcional desenvolvido pelo mesmo grupo de pesquisadores, avaliação audiométrica foi feita em 463 pacientes com OMC, demonstrando que cerca de 30% tinham algum grau de perda auditiva na orelha contralateral¹³. Em resumo, evidências demonstram que, em pacientes com OMC, a orelha contralateral frequentemente apresenta anomalias clínicas, histopatológicas e auditivas. Contudo, não há estudos radiológicos sobre as orelhas contralaterais de pacientes com OMC. É

importante realizar estudos sobre orelhas contralaterais com avaliação tomográfica.

A tomografia computadorizada (TC) é um excelente método para visualizar tecido ósseo e espaços pneumatizados, sendo, portanto, o melhor método diagnóstico para a avaliação do acometimento de estruturas do osso temporal resultante de inflamação crônica. Há achados bem documentados de OMC em estudos tomográficos¹⁴. As modernas técnicas de aquisição helicoidal de imagens e cortes de alta resolução permitem a avaliação de estruturas menores com maior precisão.

O entendimento abrangente do papel da orelha contralateral na avaliação de pacientes com OMC é essencial, especialmente quando a otite média é analisada a partir de uma perspectiva contínua. Acreditamos que o estudo da orelha contralateral possa fornecer pistas sobre a fisiopatologia da doença na orelha principal (com doença manifesta), servir de parâmetro de função tubária e contribuir no planejamento terapêutico.

Objetivo

Avaliar a prevalência de anomalias tomográficas da orelha contralateral de pacientes com OMC.

MÉTODO

O presente estudo foi conduzido com pacientes atendidos no Ambulatório de Otite Média Crônica do Hospital de Clínicas de Porto Alegre (HCPA). Os pacientes foram encaminhados para estudo tomográfico com base na avaliação clínica, independente de sua participação no estudo. Apenas os casos mais graves de OMC são encaminhados para TC. Dentre estes estão os pacientes com supuração persistente, os refratários a tratamento medicamentoso, indivíduos com perda auditiva condutiva acima de 30 dB ou associada a perda auditiva neurossensorial e presença de colesteatomas. Assim, a população do estudo foi uma amostra por conveniência de pacientes com OMC, idade mínima de 5 anos, encaminhados para exame por TC, atendidos após 2007, com base nos critérios descritos acima. Incluímos os primeiros 75 pacientes que vieram ao ambulatório com seus resultados de TC. Os critérios de exclusão foram procedimento cirúrgico anterior (exceto tubos de ventilação), malformação congênita conhecida, trauma e outras afecções do osso temporal.

Um neurorradiologista cego para as informações clínicas e diagnósticos avaliou as tomografias. As imagens foram avaliadas com base em um protocolo com 38 questões em torno das estruturas consideradas importantes para a análise radiológica do osso temporal¹⁵.

Os exames foram realizados em um tomógrafo helicoidal Philips. Cortes coronais e axiais foram obtidos com espessura de 0,65 mm. Em seguida, com base na

apresentação clínica dos pacientes, estabelecemos quais lados representavam as orelhas primária e contralateral. A orelha principal foi definida como aquela que apresentava sintomas mais intensos, maior perda auditiva ou sinais de doença mais avançada ao exame otoscópico^{11,12}.

Os procedimentos e as metas da pesquisa foram explicados aos pacientes, que também assinaram termos de consentimento informado. O presente estudo foi aprovado pelo Conselho de Avaliação Institucional do Hospital de Clínicas de Porto Alegre e recebeu o protocolo número 10-0569.

Desenho do estudo

Transversal (estudo de prevalência).

Cálculo do tamanho da amostra

Não há estudos semelhantes publicados na literatura. De modo a estimar a prevalência de 25% de anomalias, com margem de erro absoluto de 10% e intervalo de confiança de 95%, foi necessária uma amostra de 72 pacientes.

Análise estatística

Análises estatísticas foram executadas com o *software Statistical Package for Social Science (SPSS) 10.0 for Windows*. Apenas descrições de prevalência foram efetuadas. Não houve testes estatísticos.

RESULTADOS

As principais características demográficas da amostra estão descritas na Tabela 1.

Tabela 1. Características da população estudada.

Características demográficas	
Sexo	37 ♀ : 38 ♂
Idade	Média: 36,4 anos DP 19,9 anos Intervalo: 5-81 anos
Orelha contralateral	38 esquerdo : 37 direito

Estudo da orelha contralateral

Identificamos uma grande prevalência de anomalias radiológicas nas orelhas contralaterais dos pacientes com OMC. Os principais achados são apresentados na Tabela 2.

Na cavidade timpânica, a prevalência de algum grau de inflamação foi de 28%, 20%, 18% e 25% no mesotímpano, hipotímpano, protímpano e epítímpano, respectivamente. Os recessos posteriores estavam preenchidos por material de densidade de partes moles em 24% dos recessos faciais e seios timpânicos.

Achados semelhantes foram observados em estruturas da mastoide. Encontramos 65,3% de mastoides bem pneumatizadas, 6,7% diploicas e 28% escleróticas. A Tabela 3 apresenta os achados para cada compartimento da mastoide.

Tabela 2. Descrição dos achados radiológicos das orelhas contralaterais.

Cavidade timpânica	
Mesotímpano	
Pneumatização	54 (72,0%)
Mucosa espessada	12 (16,0%)
Velamento	9 (12,0%)
Hipotímpano	
Pneumatização	60 (80,0%)
Mucosa espessada	8 (10,7%)
Velamento	7 (9,3%)
Protímpano	
Pneumatização	61 (81,3%)
Mucosa espessada	11 (14,7%)
Velamento	3 (4,0%)
Martelo	
Normal	68 (90,7%)
Erosão	7 (9,3%)
Bigorna	
Normal	67 (89,3%)
Erosão	8 (10,7%)
Epítímpano	
Normal	56 (74,7%)
Velamento	18 (24,0%)
Timpanosclerose	1 (1,3%)
Espaço de Prussak	
Normal	59 (78,7%)
Velamento	16 (21,3%)
Mucosa espessada	-

Tabela 3. Achados dos compartimentos da mastoide na orelha contralateral.

Compartimento da mastoide	
Antro	
Pneumatizado	54 (72,0%)
Velado/mal pneumatizado sem destruição trabecular	18 (24,0%)
Velado/mal pneumatizado com destruição trabecular	3 (4,0%)
Mastoide medial	
Pneumatizado	45 (60,0%)
Velado sem destruição trabecular	28 (37,3%)
Velado com destruição trabecular	2 (2,7%)
Ápice	
Pneumatizado	34 (45,3%)
Velado sem destruição trabecular	-
Velado com destruição trabecular	0 (0%)

Alguns achados indicam presença de OMC mais agressiva. A Tabela 4 descreve os achados para estruturas comumente afetadas.

Tabela 4. Sinais radiológicos de complicação no osso temporal da orelha contralateral.

Esporão de Chaussé	
Normal	68 (90,7%)
Erodido	7 (9,3%)
Canal semicircular lateral	
Normal	73 (97,3%)
Fístula	2 (2,7%)
Tegmen timpânico	
Normal	74 (98,7%)
Erodido	1 (1,3%)
Camada cortical da fossa posterior	
Normal	75 (100%)
Erodido	-
Canal do nervo facial [segmento timpânico]	
Normal	70 (93,3%)
Erodido/Deiscente	3 (4,0%)
Não visualizado	2 (2,7%)
Canal do nervo facial [segmento mastóideo]	
Normal	72 (96,0%)
Erodido	2 (2,7%)
Não visualizado	1 (1,3%)

É possível que algumas anomalias identificadas na TC não sejam atribuíveis à OMC. De modo a resumir os achados indiscutivelmente secundários à OMC, apresentamos a prevalência de algumas variáveis claramente associadas com a afecção: velamento da orelha média, velamento do epítimpano, erosão do esporão de Chaussé e esclerose ou velamento da mastoide. A prevalência de pacientes com pelo menos uma dessas anomalias foi de 54,7%. Destes, 6,7% tinham sinais de alguma forma de complicação, tais como erosão cortical da mastoide, erosão do tegmen ou fístula do canal semicircular lateral.

DISCUSSÃO

Acreditamos que o estudo cuidadoso da orelha contralateral pode melhorar significativamente nossa compreensão da patogenia da OMC^{16,17}. Além disso, a análise metódica de ambas as orelhas pode ajudar a estabelecer três aspectos essenciais ao desenvolvimento da OMC: etiologia, estado atual e evolução da doença em termos de velocidade e direção. Ao analisar e avaliar a orelha contralateral, temos a oportunidade de ver “hoje” o que aconteceu “ontem” com a orelha principal.

O grande número de sinais radiológicos de OMC encontrados nas orelhas contralaterais confirma a importância de se estudar as duas orelhas (Figuras 1 e 2). A prevalência de velamento ou espessamento da mucosa da cavidade timpânica foi de aproximadamente 20%. Percentuais semelhantes foram identificados quando avaliamos apenas a região do protímpano. Devemos notar que obliterações nessa área podem ser responsáveis por disfunção tubária, redução da troca gasosa transmucosa e desenvolvimento de otite média⁹. Entretanto, é importante lembrar que, diferentemente de estudos otoscópicos⁶ e audiométricos⁸, em que todos os pacientes com OMC são avaliados, a população de nosso estudo incluiu pacientes com otite média crônica que tinham indicação para estudo por TC. Claramente, isso se traduz em pacientes com doença mais grave. Pacientes com colesteatomas, retrações com grande perda auditiva e supuração refratária foram incluídos.

É provável que a população de nosso estudo apresente tomograficamente orelhas contralaterais mais acometidas que uma amostra típica de pacientes com perfurações centrais secas. Entretanto, não acreditamos que seria adequado expor pacientes à radiação da TC sem indicação clínica. Apesar de reconhecermos que os pacientes incluídos no presente estudo talvez possam superestimar a prevalência de anomalias radiológicas, a existência de tais anomalias na orelha contralateral é incontestável e reforça os achados de estudos anteriores. Não obstante, enfatizamos que a validade externa da presente pesquisa é limitada a populações semelhantes, principalmente a pacientes com colesteatoma.

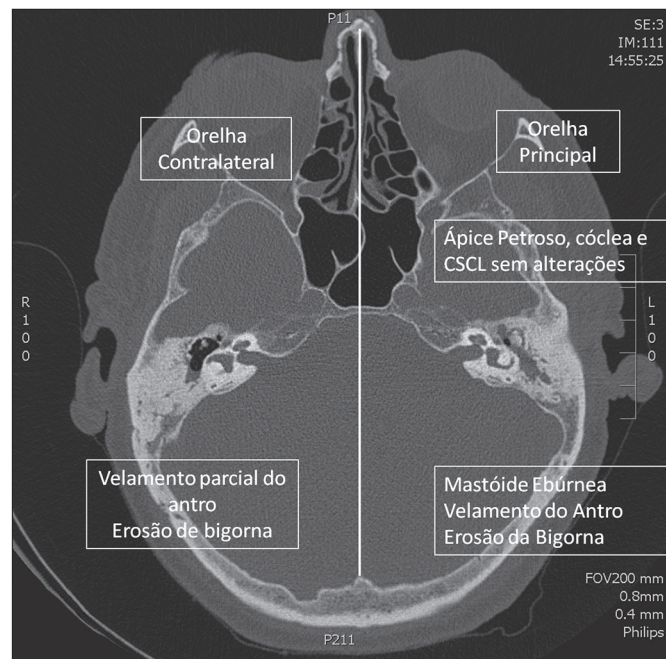


Figura 1. TC axial. Comparação de anomalias entre orelhas principal (esquerdo) e contralateral (direito).

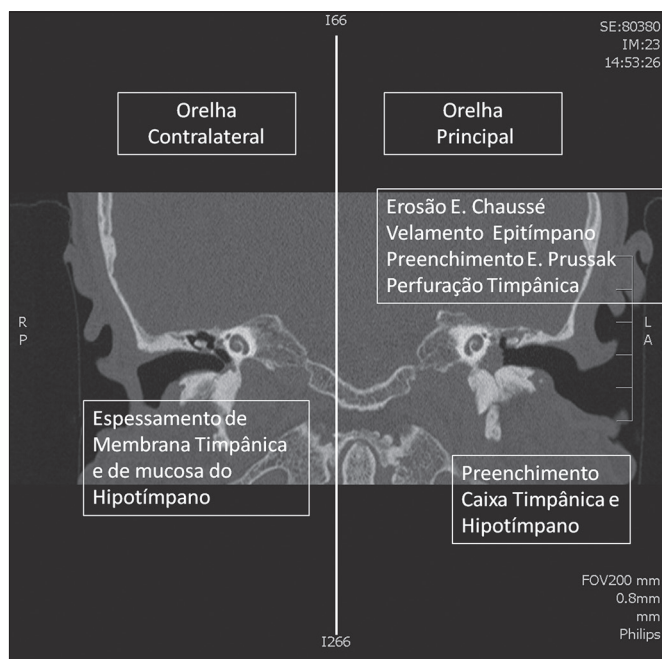


Figura 2. TC coronal. Comparação de anomalias entre orelha principal (esquerdo) e contralateral (direito).

As estruturas da mastoide também exibiram elevada prevalência de anomalias (35%). Isto pode trazer implicações sobre a fisiopatologia da otite média, uma vez que os dados sugerem a ocorrência de distúrbios no desenvolvimento da mastoide, com efeitos consideráveis sobre ambas as orelhas. É importante destacar que, apesar dos achados clínicos e radiológicos associados a doença ativa presente (por exemplo, retrações da membrana timpânica ao exame otoscópico ou espessamento da mucosa da orelha média ao exame por TC), a maioria das alterações descritas na TC são resultado do processo patológico como um todo.

O modelo clássico é aquele da criança que desenvolve OMC com acometimento da ventilação da orelha média e, conseqüentemente, pneumatização reduzida da mastoide. Mesmo com a ocorrência de resolução terapêutica ou espontânea, a mastoide permanecerá radiologicamente anormal na idade adulta. Erosões ósseas ou distúrbios ossiculares ocorridos no passado poderão ainda ser observados na TC. Este conceito traz duas implicações: apesar de poder denotar maior prevalência de mudanças radiográficas em comparação a pacientes atualmente com doença ativa, o exame também permite a identificação de processos patológicos anteriores que ocorreram na orelha média.

CONCLUSÃO

Concluimos que a orelha contralateral apresenta alta prevalência de anomalias ao exame por TC em pacientes com OMC grave.

REFERÊNCIAS

- Paparella MM. Current concepts in otitis media. *Henry Ford Hosp Med J.* 1983;31(1):30-6.
- Costa SS. Contribuição ao estudo da otite média crônica. [Dissertação de Mestrado]. Ribeirão Preto: Universidade de São Paulo, Faculdade de Medicina de Ribeirão Preto; 1991.
- Kliegman R, Nelson WE. *Nelson's Textbook of Pediatrics.* Philadelphia: WB Saunders; 1997.
- Aquino JEAP, Cruz Filho NA, de Aquino JNP. Epidemiology of middle ear and mastoid cholesteatomas: study of 1146 cases. *Braz J Otorhinolaryngol.* 2011;77(3):341-7. <http://dx.doi.org/10.1590/S1808-86942011000300012>
- Sadé J, Konak S, Hinchcliffe R. Cholesteatoma and Mastoid Surgery. *Proceedings of 2nd International Conference.* Tel-Aviv: Kugler Publications; 1982. p.640.
- Harker LA. Cholesteatoma - an incidence study. In McCabe, BF, Sadé J, Abramson M, Eds. *First International Conference on Cholesteatoma.* Birmingham: Aesculapius Publishing 1977. p.308-12.
- Ruben RJ. The disease in society. Evaluation of chronic otitis media in general and cholesteatoma in particular. *2nd International Conference of Cholesteatoma and Mastoid Surgery.* Amsterdam: Kugler Publications; 1982. p.111-6.
- Costa SS, Dornelles CC, Netto LFS, Braga MEL. Otites médias. In: Costa SS, Cruz OLM, Oliveira JAA. *Otorrinolaringologia: princípios e prática.* 2ª ed. Porto Alegre: Artmed; 2006. p.254-73.
- Yoon TH, Paparella MM, Schachern PA, Lindgren BR. Morphometric studies of the continuum of otitis media. *Ann Otol Rhinol Laryngol Suppl.* 1990;148:23-7.
- Paparella MM, Kim CS, Goycoolea MV, Giebink S. Pathogenesis of otitis media. *Ann Otol Rhinol Laryngol.* 1977;86(4 Pt 1):481-92.
- Selaimen da Costa S, Rosito LP, Dornelles C, Sperling N. The contralateral ear in chronic otitis media: a series of 500 patients. *Arch Otolaryngol Head Neck Surg.* 2008;134(3):290-3. <http://dx.doi.org/10.1001/archoto.2007.38>
- Rosito LP, da Costa SS, Schachern PA, Dornelles C, Cureoglu S, Paparella MM. Contralateral ear in chronic otitis media: a histologic study. *Laryngoscope.* 2007;117(10):1809-14. <http://dx.doi.org/10.1097/MLG.0b013e318123ee29>
- Silveira Netto LF, da Costa SS, Sleifer P, Braga ME. The impact of chronic suppurative otitis media on children's and teenagers' hearing. *Int J Pediatr Otorhinolaryngol.* 2009;73(12):1751-6. <http://dx.doi.org/10.1016/j.ijporl.2009.09.033>
- Lemmerling MM, De Foer B, VandeVyver V, Vercruysse JP, Verstraete KL. Imaging of the opacified middle ear. *Eur J Radiol.* 2008;66(3):363-71. <http://dx.doi.org/10.1016/j.ejrad.2008.01.020>
- Swartz JD, Hamsberger HR, Mukherji SK. The temporal bone. Contemporary diagnostic dilemmas. *Radiol Clin North Am.* 1998;36(5):819-53. [http://dx.doi.org/10.1016/S0033-8389\(05\)70066-X](http://dx.doi.org/10.1016/S0033-8389(05)70066-X)
- Chalton RA, Stearns MP. The incidence of bilateral chronic otitis media. *J Laryngol Otol.* 1984;98(4):337-9. <http://dx.doi.org/10.1017/S0022215100146699>
- Vartiainen E, Kansanen M, Vartiainen J. The contralateral ear in patients with chronic otitis media. *Am J Otol.* 1996;17(2):190-2.