

## Rinossinusite crônica e polipose nasossinusal na fibrose cística: atualização sobre diagnóstico e tratamento\*

Chronic rhinosinusitis and nasal polyposis in cystic fibrosis:  
update on diagnosis and treatment

Suzie Hyeona Kang, Paulo de Tarso Roth Dalcin, Otavio Bejzman Piltcher,  
Raphaella de Oliveira Migliavacca

### Resumo

A fibrose cística (FC) é uma doença genética irreversível, mas os avanços no tratamento têm aumentado a expectativa de vida dos pacientes. O acometimento das vias aéreas superiores, principalmente por alterações patológicas dos seios paranasais, é prevalente nesses pacientes, embora muitos apresentem poucos sintomas. O objetivo desta revisão é discutir a fisiopatologia e o manejo terapêutico atual da rinossinusite crônica (RSC) na FC. A revisão fundamentou-se nas evidências mais recentes, classificadas em conformidade com os critérios do *Oxford Centre for Evidence-Based Medicine*. Quando sintomática, a RSC com pólipos nasais pode afetar a qualidade de vida e as exacerbações pulmonares, já que os seios paranasais podem ser colonizados por bactérias patogênicas, principalmente a *Pseudomonas aeruginosa*. Essa bactéria tem papel crucial na morbidade e mortalidade após o transplante pulmonar em pacientes com FC. Embora o tratamento clínico das vias aéreas superiores seja indicado no manejo inicial, a indicação é muitas vezes extrapolada de estudos sobre RSC na população geral. A cirurgia é a alternativa quando o quadro nasossinusal é refratário à terapia não invasiva. Mais estudos são necessários para compreender melhor o acometimento das vias aéreas superiores e melhorar o manejo da RSC na FC, a fim de preservar a função pulmonar e evitar procedimentos invasivos desnecessários.

**Descritores:** Doenças nasais; Fibrose cística; Pólipos nasais; Seios paranasais; Sinusite.

### Abstract

Although cystic fibrosis (CF) is an irreversible genetic disease, advances in treatment have increased the life expectancy of CF patients. Upper airway involvement, which is mainly due to pathological changes in the paranasal sinuses, is prevalent in CF patients, although many are only mildly symptomatic (with few symptoms). The objective of this literature review was to discuss the pathophysiology and current therapeutic management of chronic rhinosinusitis (CRS) in CF patients. The review was based on current evidence, which was classified in accordance with the Oxford Centre for Evidence-Based Medicine criteria. When symptomatic, CRS with nasal polyps can affect quality of life and can lead to pulmonary exacerbations, given that the paranasal sinuses can be colonized with pathogenic bacteria, especially *Pseudomonas aeruginosa*. Infection with *P. aeruginosa* plays a crucial role in morbidity and mortality after lung transplantation in CF patients. Although clinical treatment of the upper airways is recommended as initial management, this recommendation is often extrapolated from studies of CRS in the general population. When sinonasal disease is refractory to noninvasive therapy, surgery is indicated. Further studies are needed in order to gain a better understanding of upper airway involvement and improve the management of CRS in CF patients, with the objective of preserving lung function and avoiding unnecessary invasive procedures.

**Keywords:** Nose diseases; Cystic fibrosis; Nasal polyps; Paranasal sinuses; Sinusitis.

### Introdução

A fibrose cística (FC) é uma doença genética irreversível cujo padrão de hereditariedade é autossômico recessivo. A doença foi mapeada no braço longo do cromossomo 7 (7q31), que codifica a proteína *cystic fibrosis transmembrane conductance regulator* (CFTR, reguladora de

\*Trabalho realizado no Hospital de Clínicas de Porto Alegre, Faculdade de Medicina da Universidade Federal do Rio Grande do Sul, Porto Alegre (RS) Brasil.

Endereço para correspondência: Suzie Hyeona Kang, Avenida Soledade, 569, sala 805-806, Torre Beta, Petrópolis, CEP 90470-340, Porto Alegre, RS, Brasil.

Tel. 55 51 3378-9998. E-mail: suziekang82@yahoo.com.br

Apoio financeiro: Nenhum.

Recebido para publicação em 23/6/2014. Aprovado, após revisão, em 6/11/2014.

condutância transmembrana da FC). Cerca de 1.000 mutações causadoras de FC já foram identificadas, sendo a  $\Delta F508$  a mais comum.<sup>(1)</sup> Em geral, apresenta-se como envolvimento multissistêmico, caracterizado por doença pulmonar progressiva, disfunção pancreática exócrina, doença hepática, problemas na motilidade intestinal, infertilidade masculina e concentrações elevadas de eletrólitos no suor em decorrência da hiperviscosidade dos líquidos produzidos pelas glândulas mucosas.<sup>(2)</sup>

É bem estabelecido que pacientes com FC têm acometimento das vias aéreas superiores, sendo que muitos desenvolvem quadro de rinossinite crônica (RSC), que tem um efeito negativo na qualidade de vida desses pacientes. Os avanços no tratamento médico aumentaram a expectativa de vida dos pacientes com FC nos últimos anos.<sup>(3)</sup> Esse fato aumentou o foco no manejo das morbidades, incluindo a doença nasossinusal. O objetivo da presente revisão foi discutir a fisiopatologia, a influência no quadro pulmonar, os sintomas, o diagnóstico e o manejo terapêutico da RSC na FC.

## Métodos

A busca dos estudos foi realizada nas bases de dados MEDLINE (PubMed), SciELO e Biblioteca Cochrane por meio dos termos e operadores booleanos (cystic fibrosis [Title]) AND (sinusitis [Title/Abstract] OR paranasal sinuses [Title/Abstract] OR upper airways [Title/Abstract]), usados para identificar títulos e resumos de artigos originais e de revisão publicados entre os anos de 1960 e 2013. A busca limitou-se a artigos em língua inglesa, espanhola ou portuguesa. Foram selecionados os artigos mais recentes e relevantes para a atualização das informações sobre o tratamento da doença nasossinusal na FC.

## Crítérios para o diagnóstico de RSC e polipose nasossinusal

De acordo com as diretrizes do *European Position Paper on Rhinosinusitis and Nasal Polyps 2012*,<sup>(4)</sup> é considerado portador de rinossinite o paciente com inflamação nasal e dos seios paranasais que apresente dois ou mais dos seguintes sintomas:

- congestão nasal
- drenagem de secreção nasal anterior ou posterior
- pressão ou dor facial

- redução ou perda do olfato

Esses sintomas podem ser acompanhados de sinais endoscópicos (de pólipos nasais, secreção purulenta em meato médio e/ou edema e obstrução mucosa primariamente no meato médio), de alterações radiológicas no sistema paranasal ou de ambos. Dependendo da duração, a doença pode ser dividida em aguda/intermitente (< 12 semanas com completa resolução dos sintomas) e crônica/persistente (> 12 semanas de sintomas sem resolução completa).

A polipose nasal é considerada um subgrupo da RSC.<sup>(4)</sup> Em pacientes com FC, é comum serem constatadas alterações radiológicas extensas na ausência de sintomas ou sinais endoscópicos, o que muitas vezes confunde o real significado clínico desses achados.<sup>(5)</sup>

## Epidemiologia

Apesar da grande variabilidade de apresentação fenotípica da FC, o envolvimento pulmonar e nasossinusal ocorre em 90-100% dos pacientes.<sup>(6)</sup> Cerca de 80% dos pacientes com FC apresentam obstrução nasal, 25% apresentam anosmia e mais de 50% têm queixas como rinorreia e cefaleia.<sup>(7)</sup> A prevalência de polipose nasal em pacientes com FC parece depender da idade, com um aumento durante a adolescência, variando de 6 a 48%.<sup>(8)</sup>

## Patogênese da doença nasossinusal na FC

Muitos fatores parecem contribuir para o inadequado *clearance* mucociliar na FC, embora esses pacientes apresentem estrutura e batimentos ciliares dentro da normalidade. Primeiramente, as alterações viscoelásticas do muco, secundárias à condutância anormal do cloro, teriam papel crucial na origem da doença nasossinusal. A colonização pela bactéria *Pseudomonas aeruginosa*, que demonstra uma afinidade particular pela mucosa respiratória, também contribuiria para a alteração do *clearance*. Muitas substâncias são liberadas pela presença das bactérias, como os derivados da homolisina e da fenazina. Elas causariam uma redução do batimento ciliar, e a inflamação crônica causaria hiperplasia de células caliciformes, metaplasia escamosa e perda das células ciliadas. Macroscopicamente, esses fatores levam à obstrução dos óstios sinusais, resultando em estase de muco infectado, inflamação local e troca inadequada de gases. O aumento da

PaCO<sub>2</sub> causa edema de mucosa, diminuição da função ciliar e, conseqüentemente, colonização bacteriana.<sup>(1)</sup>

Alguns autores sugerem que possa haver uma relação entre a correlação genótipo-fenótipo e RSC. Um elevado risco de polipose nasal em pacientes homocigotos para  $\Delta F508$  ou outras mutações graves foi encontrado (Figura 1), apesar de não ter correlação clara com a gravidade da FC.<sup>(9)</sup> Outros trabalhos não comprovaram essa hipótese, e alguns estudos até relataram melhor função pulmonar e estado nutricional em pacientes com FC e polipose nasal.<sup>(10,11)</sup> Alguns estudos genéticos sugerem que a mutação da CFTR responsável pela FC possa por si só ser um fator predisponente para a doença nasossinusal, já que uma prevalência aumentada de mutações dessa proteína foi encontrada na população geral com RSC.<sup>(12)</sup>

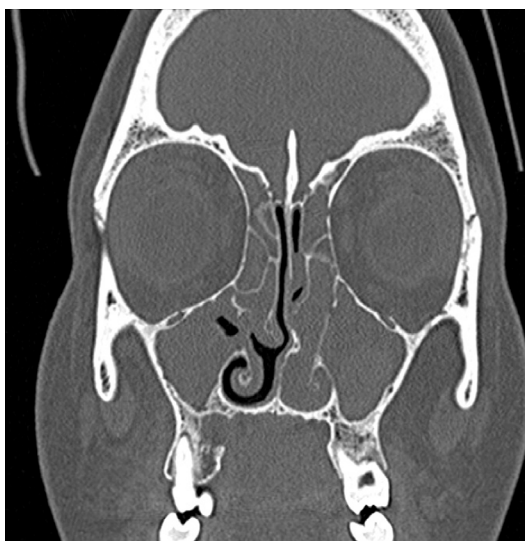
Pacientes com FC frequentemente apresentam alterações anatômicas nasossinuais. Vários fatores contribuem para a hipoplasia sinusal, incluindo distúrbios do crescimento secundários a infecções crônicas graves e inflamação precoce ou alteração no crescimento e embriogênese via uma mutação genética. Supõe-se que a erosão da parede lateral nasal ocorra em virtude de uma osteíte ou da pressão exercida pela presença de polipose ou muco espessado contra a parede medial dos seios, levando à formação de “pseudomucocele” (Figura 2).<sup>(13)</sup> Quando essas alterações estão presentes em pacientes pediátricos, deve-se ter

uma alta suspeita de FC.<sup>(14)</sup> Um estudo constatou que pacientes homocigotos para  $\Delta F508$  tiveram maior probabilidade de hipoplasia sinusal frontal, maxilar e esfenoidal quando comparados àqueles com outras mutações da proteína CFTR.<sup>(14)</sup>

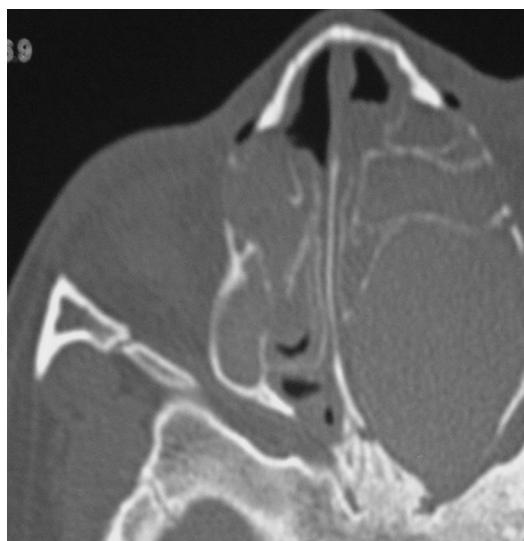
Tanto a explicação para a alta prevalência da polipose nasossinusal como a fisiopatologia da doença permanecem incertas. A obstrução nasal causando deficiência na circulação sanguínea e a atopia também já foram aventadas como hipóteses.<sup>(15)</sup> Estudos nos anos 1990 demonstraram que a prevalência de atopia nos pacientes com FC não era maior do que na população geral.<sup>(16)</sup> Ainda, a histopatologia da FC difere da dos pólipos relacionados a atopia pela ausência de infiltrado eosinofílico. É importante ressaltar que uma causa etiológica singular para a polipose nasal não explica sua patogênese, sendo a inflamação crônica provavelmente o principal fator nessa doença.<sup>(5)</sup>

## Papel das vias aéreas superiores na doença pulmonar

A importância do comprometimento nasossinusal na FC reside no fato de que poderia exacerbar o quadro pulmonar, visto que serviria como um reservatório bacteriano. Gotejamento pós-nasal tem sido considerado uma das principais causas de infecções das vias aéreas inferiores, possivelmente devido à idêntica flora bacteriana nos seios paranasais e nas vias aéreas inferiores.<sup>(17)</sup>



**Figura 1** – Polipose nasal em paciente adolescente com fibrose cística, homocigoto para a mutação  $\Delta F508$ .



**Figura 2** – Pseudomucocele etmoidal em criança de 6 anos, portadora de fibrose cística.

A obstrução dos seios secundária ao muco espesso e impactado contribuiria para a presença de microrganismos ao longo da árvore respiratória. A deficiência das vias áreas superiores em exercer seu papel de filtrar, umidificar e aquecer o ar inspirado pode ser um fator agravante da piora da função pulmonar devido às infecções repetidas. Isso permite que patógenos, tais como *Pseudomonas* spp., colonizem cronicamente a via respiratória e comprometam a imunidade aérea local.<sup>(18)</sup>

## Doença nasossinusal e transplante pulmonar

Após o transplante pulmonar, a maior causa de morbidade e mortalidade é a pneumonia causada pela *P. aeruginosa*, com provável origem na colonização nasossinusal. Um estudo mostrou uma correlação significativa entre colonização bacteriana dos seios paranasais e infecção do enxerto pulmonar após cirurgia endoscópica sinusal funcional (CESF), principalmente por essa bactéria. Pacientes submetidos a CESF pré-transplante tinham uma menor contagem bacteriana paranasal, correlacionada com culturas bacterianas reduzidas no lavado broncoalveolar.<sup>(19)</sup> Um estudo antigo mostrou que a instilação diária de tobramicina por cateter via antróstomia maxilar tornava as culturas para *P. aeruginosa* negativas.<sup>(20)</sup> Em outro estudo comparativo, semelhante ao anterior, foi demonstrada diminuição da recorrência de de

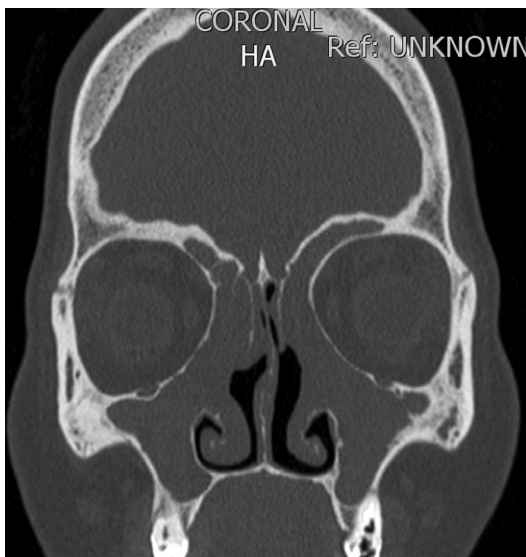
RSC após CESF e lavagem nasal com tobramicina, apesar de não ter havido diferença significativa na colonização por *P. aeruginosa*.<sup>(17)</sup>

## Diagnóstico

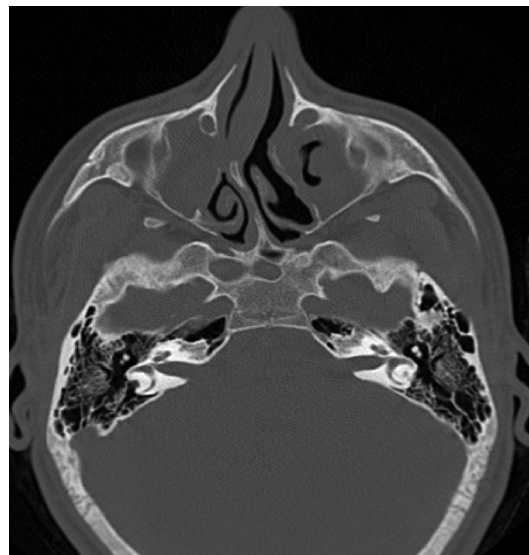
### Anamnese e exame físico

Os sintomas de rinossinite são menos relatados do que o esperado, com apenas 10% dos pacientes pediátricos e adolescentes com FC tendo alguma queixa significativa em relação a sintomas nasossinusais, embora os exames de imagem e endoscópicos estejam alterados.<sup>(7)</sup> Considera-se que a ausência de um estado basal saudável comparativo seja o motivo da adaptação aos sintomas nasossinusais. Quando ocorrem sintomas, os pacientes relatam queixas relacionadas principalmente a polipose nasal (Figura 3), com conseqüente obstrução nasal. Além disso, a deformidade na parede nasal lateral pode exacerbar a obstrução (Figura 4).<sup>(8)</sup>

Em um estudo retrospectivo em pacientes pediátricos, os sintomas iniciais foram obstrução nasal (62%), rinorreia (64%) e respiração bucal (38%). Tosse (60%), distúrbios do sono (37%), cefaleia (32%) e anosmia (12%) também foram queixas crônicas relatadas em pacientes pediátricos.<sup>(7)</sup> O sintoma de cefaleia é mais prevalente em adolescentes e adultos, geralmente tornando-se um sintoma crônico.<sup>(3)</sup>



**Figura 3** – Polipose nasal generalizada e hipoplasia de seio frontal em paciente adulto com fibrose cística, já submetido a cirurgia nasal, sem sintomas nasossinusais.



**Figura 4** – Medialização da parede nasal lateral com desvio septal obstrutivo em paciente adulto com fibrose cística, causando sintomas de obstrução nasal bilateral.

Ao exame físico, algumas evidências de doença nasossinusal podem ser encontradas, como deformidade facial, alargamento da raiz nasal, hipertelorismo e proptose ocular. Congestão e hiperemia da mucosa nasal, secreção abundante, pólipos e a medialização da parede nasal lateral podem ser visualizadas tanto na rinoscopia anterior como no exame endoscópico.<sup>(7)</sup>

### Imagem

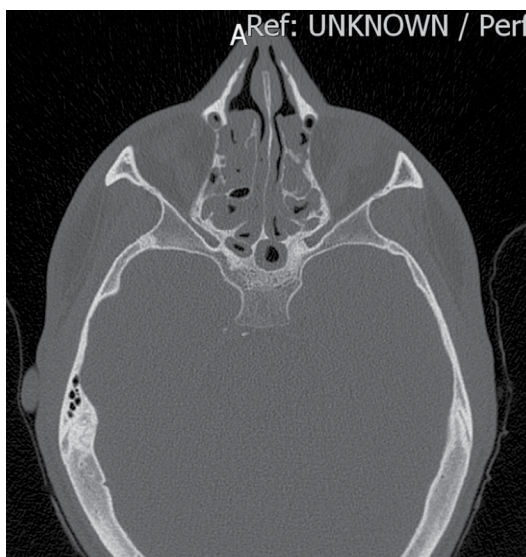Características específicas em exames de imagem dos seios paranasais têm sido descritas em portadores de FC, como hipoplasia frontal e esfenoidal (Figura 5), desmineralização do processo uncinado e medialização da parede lateral nasal.<sup>(21)</sup> Observa-se opacificação dos seios paranasais em exames de CT na maioria desses pacientes após 8 meses de idade. Ocorre uma menor quantidade de variantes da pneumatização sinusal, como células de Haller ou células *agger nasi*. Os seios maxilares costumam ter dimensões reduzidas, o seio etmoidal posterior geralmente cresce mais rápido do que o anterior, gerando inversão na relação da extensão do labirinto etmoidal.<sup>(7)</sup> A presença de agenesia frontal (Figura 6) e uma opacificação maxiloetmoidal maior que 75% já foram propostas como critérios patognomônicos de FC.<sup>(22)</sup>

A TC é o exame de imagem padrão ouro, principalmente para planejamento cirúrgico. Entretanto, as alterações tomográficas não são

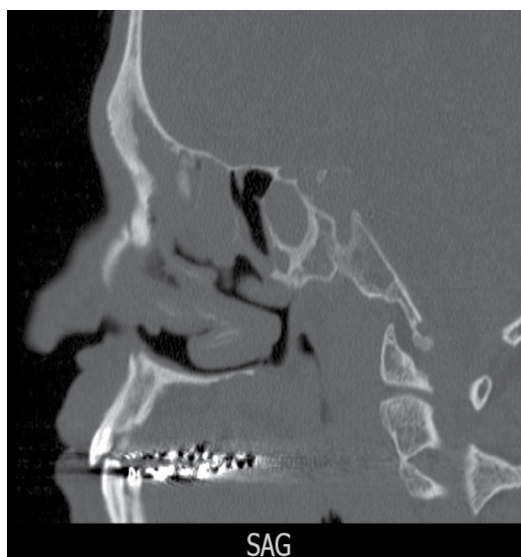úteis como medidas de desfecho para indicar o tratamento médico ou cirúrgico da RSC.<sup>(23)</sup> A ressonância magnética nuclear permite uma melhor diferenciação entre mucosa, pólipos e secreções retidas do que a TC, mas não define muito bem as estruturas ósseas.<sup>(24)</sup>

### Bacteriologia dos seios paranasais

O exame de escarro e a cultura de aspirado dos meatos médios são utilizados para direcionar a antibioticoterapia. Os patógenos mais prevalentes na FC são a *Staphylococcus aureus* e a *P. aeruginosa*, sendo que esta última é a maior responsável pela destruição do parênquima pulmonar. A colonização pulmonar pela *P. aeruginosa* teve correlação significativa com a presença de polipose nasal, cuja prevalência aumentava com o maior tempo de colonização pelo patógeno.<sup>(25)</sup> A mudança de fenótipo pela *P. aeruginosa* para crescimento mucóide em macrocolônias, que inibem a fagocitose, é o principal fator de persistência da infecção na via aérea, tornando-se um biofilme e aumentando sua resistência, apesar da intensa resposta inflamatória.<sup>(26)</sup> A identificação precoce da infecção por *Pseudomonas* spp. é essencial para a introdução de terapia de erradicação, cujo objetivo é impedir ou postergar a infecção crônica pela bactéria em uma fase na qual as cepas são mais susceptíveis aos antibióticos.<sup>(27)</sup>



**Figura 5** – Corte axial de TC de seios da face, evidenciando hipoplasia de seio esfenoidal em paciente de 25 anos com fibrose cística.



**Figura 6** – Corte sagital de TC de seios da face, evidenciando aplasia de seio frontal em paciente de 40 anos com fibrose cística.

Outras bactérias comuns em pacientes com FC são *Haemophilus influenzae*, *Burkholderia cepacia*, *Achromobacter xylosoxidans* e *Stenotrophomonas maltophilia*.<sup>(16)</sup> Apesar do déficit do clearance mucociliar inerente à doença, os pacientes com FC não são mais susceptíveis a infecções virais das vias aéreas superiores do que aqueles sem a doença.<sup>(28)</sup>

Patógenos não bacterianos como *Aspergillus* spp. também são encontrados nos aspirados sinusais em mais de 40% dos adultos com FC, significando muitas vezes mais uma colonização do que uma doença invasiva.<sup>(29)</sup> Em um estudo para detectar especificamente doença fúngica sinusal em FC, 33,3% das culturas foram positivas para fungo, sendo a *Candida albicans* a mais frequentemente isolada. Outros fungos isolados são *A. fumigatus*, *Bipolaris* spp., *Exserohilum* spp. e *Penicillium* spp.<sup>(30)</sup>

## Tratamento clínico

O manejo conservador é considerado o passo inicial no tratamento da RSC em pacientes com FC. Vários tratamentos com corticosteroides nasais em spray, descongestionantes, anti-histamínicos e irrigação salina são rotineiramente utilizados sem uma avaliação específica da sua eficácia. A Tabela 1 mostra um sumário das terapias utilizadas na RSC, com seu nível de evidência atual e grau

de recomendação conforme os critérios do *Oxford Centre for Evidence-Based Medicine*, de 2011,<sup>(31)</sup> comparando essas recomendações em pacientes com e sem FC.

### Lavagem nasal

Soro fisiológico (0,9%) ou soro hipertônico são empregados para lavar secreções, debris e crostas nasais. O soro hipertônico tem a vantagem de ter um efeito descongestionante osmótico na mucosa nasal, embora cause leve ciliostase reversível.<sup>(32)</sup> Uma meta-análise da Cochrane concluiu que a qualidade de vida em pacientes com RSC era melhor com a lavagem nasal do que sem.<sup>(33)</sup> Não existem estudos em pacientes com FC portadores de RSC, e essas recomendações são extrapoladas de estudos de pacientes sem FC. Embora se advogue que a solução salina a 7% seja mais adequada para pacientes com FC em virtude de seu efeito mucolítico, resultando em melhora na qualidade de vida e diminuição das exacerbações pulmonares,<sup>(34)</sup> as soluções salinas a 3% disponíveis comercialmente são as mais utilizadas (evidência IV; recomendação grau D).

### Descongestionantes nasais

Os descongestionantes nasais (oximetazolina, fenilefrina e xilometazolina) diminuem a congestão dos cornetos inferiores, mas não afetam

**Tabela 1** – Níveis de evidências e graus de recomendação dos estudos a respeito do tratamento da rinosinusite crônica em pacientes com e sem fibrose cística.<sup>a</sup>

Tratamento	Pacientes sem FC		Pacientes com FC
	RSCsPN	RSCcPN	RSC
Irrigação salina nasal 0,9%	Ia (A)	Ib (D)	IV (D)
Irrigação salina nasal 3%	Ia (A)	Ib (D)	IV (D)
Nebulização hipertônica 7%	N/A	N/A	N/A
Antibiótico oral < 4 semanas	II (B)	Ib/Ib(-)* (C)	SDD
Antibiótico oral > 12 semanas	Ib (C)	III (C)	III (C)
Macrolídeos	Ib (C)	III (C)	III (C)
Antibiótico tópico nasal	Ib(-) <sup>b</sup> (A-) <sup>c</sup>	SDD	IIb (B)
Corticosteroide sistêmico	IV (C)	Ia (A)	IV (D)
Corticosteroide nasal	Ia (A)	Ia (A)	Ib (A)
DNase humana recombinante	SDD	SDD	IIa (B)
Descongestionante nasal	SDD	SDD	IV (D)
Antileucotrienos	SDD	Ib(-)*	SDD
Ibuprofeno	SDD	N/A	IV (D)
CESF isolada	III	III	III (B/C)

FC: fibrose cística; RSCsPN: rinosinusite crônica sem polipose nasal; RSCcPN: rinosinusite crônica com polipose nasal; SDD = sem dados disponíveis; e CESF: cirurgia endoscópica sinusal funcional. <sup>a</sup>De acordo com o *Oxford Centre for Evidence-Based Medicine*, de 2009.<sup>(31)</sup> <sup>b</sup>Ib(-): evidências da categoria Ib, porém provenientes de estudo com desfecho negativo. <sup>c</sup>(A-): recomendação grau A para não uso.

diretamente os seios maxilares e etmoidais. Uma congestão “rebote” pode ocorrer quando essas substâncias são usadas durante mais de uma semana, causando dependência física e rinite medicamentosa,<sup>(35)</sup> o que contraindica seu uso rotineiro (evidência IV; recomendação grau D).

### **Corticosteroides nasais**

Foi realizado apenas um ensaio clínico randomizado (ECR) com corticosteroide tópico nasal em pacientes com FC, que foram tratados com 100 µg de betametasona nasal 2 vezes ao dia por 6 semanas. O estudo mostrou uma redução significativa dos sintomas e dos pólipos nasais.<sup>(36)</sup> Embora os pólipos na FC tenham um predomínio histológico de neutrófilos, que teoricamente não responderiam a esteroides, estudos têm mostrado efeitos positivos de seu uso pelo provável efeito anti-inflamatório dessa classe medicamentosa<sup>(37)</sup> (evidência Ib; recomendação grau A).

### **Corticosteroides orais**

O uso de corticosteroides orais por um curto período no início do tratamento da rinossinusite com antibiótico pode melhorar os efeitos terapêuticos, mas essa questão ainda é controversa. A RSC quase sempre coexiste com a doença pulmonar, e os pacientes acabam recebendo vários cursos de antibióticos para o tratamento das exacerbações pulmonares. O uso frequente de antibióticos pode explicar a reduzida incidência de complicações da rinossinusite.<sup>(38)</sup> Uma revisão de ECR da Cochrane a respeito de corticosteroides orais na FC demonstrou menor progressão da doença pulmonar, redução das hospitalizações por exacerbações respiratórias e melhora da qualidade de vida, mas não relatou efeitos nos sintomas nasossinusais.<sup>(39)</sup> O uso de corticosteroides orais na RSC é largamente indicado, mas surpreendentemente há poucas evidências sobre seu uso na literatura, principalmente na RSC sem polipose nasal (evidência IV; recomendação grau D).

### **DNase humana recombinante**

A DNase humana recombinante reduz a viscosidade das secreções da via aérea na FC pela clivagem do DNA extracelular. A inalação nasal de DNase humana recombinante foi estudada em pacientes submetidos a CESF, mostrando que houve redução do edema da mucosa mais de 3

anos após a cirurgia, menor recorrência de pólipos nasais e menor necessidade de procedimentos nasossinusais no grupo tratado.<sup>(40)</sup> Em um ECR, mostrou-se que o tratamento com DNase humana recombinante por 8 semanas melhorou os sintomas nasais e o aspecto tomográfico e endoscópico dos seios paranasais. Entretanto, sua eficácia parece depender do alargamento cirúrgico dos óstios paranasais para permitir a chegada do medicamento à mucosa sinusal<sup>(35)</sup> (evidência IIa; recomendação grau B).

### **Antibióticos orais**

Os antibióticos são um componente integral do manejo medicamentoso da rinossinusite na FC e geralmente são utilizados por um período de 3 a 6 semanas.<sup>(16)</sup> O tempo ideal de tratamento ainda não está definido, mas recomenda-se um longo curso de antibioticoterapia na FC em virtude da alteração da função mucociliar por transporte iônico defeituoso e da presença de agentes bacterianos (*P. aeruginosa* e *Streptococcus pneumoniae*) que induziriam uma maior redução do *clearance* mucociliar.<sup>(41)</sup>

A escolha da antibioticoterapia é empírica, mas como trabalhos mostram que a *P. aeruginosa* é um dos patógenos mais encontrados na FC, tanto na via aérea inferior como na superior, o tratamento deve ter cobertura contra essa bactéria. Medicamentos como a ciprofloxacina e a azitromicina são os mais utilizados nos pacientes, tanto no controle de exacerbações como na profilaxia.<sup>(6)</sup>

O uso da azitromicina em longo prazo reduz a inflamação da via aérea e a destruição do parênquima pulmonar em pacientes colonizados por essa bactéria, fato já comprovado em ECR.<sup>(42,43)</sup> Os possíveis mecanismos de ação incluem ações diretas no patógeno e no hospedeiro. A diminuição da virulência de bactérias, em especial da *P. aeruginosa*, e um efeito bactericida tardio, assim como a diminuição da aderência na via aérea, da motilidade e da produção de biofilme pelas *Pseudomonas* spp. são os possíveis efeitos do agente.<sup>(44)</sup>

Baixas doses de macrolídeos por período prolongado têm sido usadas em pacientes com RSC devido ao fato de que essas substâncias têm função na modulação da inflamação crônica. Os antibióticos da classe dos macrolídeos são considerados promissores no tratamento da RSC em virtude de seu adicional efeito de diminuição

da produção de IL-8, e conseqüentemente, do tamanho do pólipo nasal (evidência III; recomendação grau C).<sup>(45)</sup>

### **Antibióticos tópicos**

O uso da tobramicina tópica, um antibiótico da família dos aminoglicosídeos, por inalação no tratamento de infecções crônicas da via aérea inferior pela *P. aeruginosa* é bem estabelecido.<sup>(41)</sup> Em uma revisão sistemática, foi constatado que não havia evidências suficientes para seu uso generalizado em pacientes com RSC, mas foi relatado um benefício significativo na população de pacientes com FC e RSC, principalmente no manejo pós-cirúrgico de pacientes submetidos a CESF.<sup>(46)</sup> O uso da colistina e do aztreonam de forma inalatória na terapia da via aérea inferior é embasado por fortes evidências, mas ainda não existem estudos sobre seu uso no tratamento da RSC na FC (evidência IIb; recomendação grau B).<sup>(5)</sup>

### **Antileucotrienos**

Os leucotrienos são mediadores inflamatórios presentes em várias doenças do trato respiratório. Medicamentos antileucotrienos (montelucaste e zafirlucaste) são indicados com segurança para pacientes com rinite e asma grave, dependentes de corticosteroides e com intolerância a salicilatos. Por sua ação anti-inflamatória, são mais recomendados para RSC com polipose nasal, sendo alternativa ao uso de corticosteroides orais, associando-se a corticosteroides tópicos. Uma meta-análise recente demonstrou uma pequena melhora dos sintomas nasossinusais em pacientes com RSC e polipose nasal sem FC, mas sem grande relevância clínica com o uso dos antileucotrienos associado ao uso de corticosteroides nasais.<sup>(47)</sup> Um ECR mostrou que o montelucaste reduz a inflamação eosinofílica na FC, com efeitos positivos na função pulmonar, sugerindo um papel benéfico na prevenção do remodelamento e da doença bronquiolar.<sup>(48)</sup> Em relação à RSC na FC, não há dados disponíveis a respeito dessa classe medicamentosa (sem evidência disponível).

### **Tratamento cirúrgico**

Muitos pacientes com FC não respondem satisfatoriamente ao manejo clínico da RSC; 10–20% desses pacientes são submetidos a cirurgia dos seios paranasais. Muitos acabam necessitando de cirurgia revisional em virtude de sinusopatia

crônica.<sup>(49)</sup> A indicação da CESF rotineira para tratamento da doença nasossinusal na FC é controversa, já que a gravidade de sua apresentação clínica está sujeita a influências multifatoriais. Os pacientes que mais se beneficiam da cirurgia são aqueles que desenvolvem quadro recorrente devido a uma anormalidade anatômica que obstrui a drenagem dos seios, principalmente com a presença de polipose nasal.<sup>(42)</sup> Vários pacientes apresentam opacificação total do seio maxilar, mas com aeração normal dos seios etmoidais. Nesses pacientes, uma doença avançada limitada ao seio maxilar (comparável a mucocèle) poderia causar poucos sintomas e não exigir tratamento cirúrgico.<sup>(5)</sup>

Devido à cronicidade do quadro e como o principal objetivo do tratamento cirúrgico é a melhora dos sintomas, cirurgias menos invasivas, como a polipectomia, já foram propostas. Entretanto, estudos demonstraram que pacientes submetidos a polipectomia tinham maior recorrência precoce dos pólipos do que aqueles submetidos a polipectomia combinada com procedimentos mais extensos, como a etmoidectomia intranasal e a antrostomia.<sup>(50,51)</sup> Sugere-se que a CESF seja considerada em pacientes com FC quando houver uma persistente obstrução nasal mesmo após tratamento clínico, uma obstrução anatômica em exame endoscópico ou tomográfico, uma correlação com sintomas nasossinusais e exacerbações pulmonares, principalmente em casos de pré-transplante pulmonar, ou sintomas como dor facial ou cefaleia afetando a qualidade de vida.<sup>(22)</sup>

Um estudo mostrou que houve redução das hospitalizações nos pacientes com FC nos primeiros 6 meses após a CESF.<sup>(52)</sup> Uma recente revisão sistemática mostrou que a CESF é segura em pacientes com FC, e que há melhora dos sintomas subjetivos, como obstrução nasal, rinorreia, cefaleia, dor facial e olfato. Entretanto, não foi constatada melhora nos testes de função pulmonar após a cirurgia.<sup>(53)</sup> Após essa revisão sistemática, um estudo de coorte prospectivo examinou os efeitos da CESF com terapia antibiótica adjuvante na colonização bacteriana das vias aéreas inferiores após um ano de cirurgia. Os resultados do estudo mostraram um decréscimo significativo de crescimento de bactérias patogênicas em culturas de escarro após a CESF, principalmente em pacientes com FC que tinham culturas sinusais e de escarro



positivas para o mesmo patógeno (evidência III; recomendação grau B/C).<sup>(54)</sup>

## Pesquisas futuras

### *Gentamicina intranasal*

A aplicação tópica de gentamicina parece reduzir a diferença de potencial nasal em pacientes com FC devido ao mecanismo de correção da expressão gênica de alelos de *CFTR*. Aminoglicosídeos nasais via nebulização já foram estudados em pacientes sem FC com RSC, mostrando uma diminuição da colonização bacteriana na via nasal, assim como diminuição da reação inflamatória.<sup>(55)</sup>

### *Ibuprofeno*

Recentes estudos descreveram efeitos terapêuticos com altas doses de ibuprofeno no tratamento da doença pulmonar progressiva em crianças com FC. Uma pequena série de pacientes com FC e polipose nasal mostrou benefício com o uso desse medicamento, mas maiores estudos são necessários para avaliar sua eficácia.<sup>(56)</sup>

### *Moduladores da proteína CFTR*

Novas estratégias terapêuticas que tentam resgatar a atividade da proteína CFTR têm sido aprovadas em grupos seletos de pacientes com FC. As três drogas que entraram em teste clínico foram o ivacaftor (VX-770), lumacaftor (VX-809) e ataluren (PTC124). O ivacaftor resultou em melhora significativa da função pulmonar em pacientes com FC portadores da mutação G551D, sendo aprovado recentemente pela *Food and Drug Administration* dos EUA para uso em indivíduos maiores de 6 anos com mutações específicas.<sup>(57)</sup> Em relação ao seu efeito na mucosa nasossinusal, não há estudos até o momento. Entretanto, como essas novas moléculas tentam “potencializar” os canais defeituosos de cloro, presume-se que tenham um efeito benéfico na doença nasossinusal em alguns pacientes com FC.

### *Terapia gênica*

A terapia gênica é considerada a última solução para a FC, mas ainda é uma terapia em vias de pesquisa. Já foram realizados estudos em que as cavidades nasais foram alvo de transferência de terapia gênica.<sup>(58)</sup> Um ECR estudou o gene *CFTR*,

que foi transferido via um vírus adenoassociado para a mucosa nasal. O método possibilitou a correção da voltagem anormal da mucosa nasal e reduziu a recorrência da rinossinusite durante o primeiro mês.<sup>(59)</sup>

### *Sinusoplastia por balão*

A sinusoplastia por cateter com balão é uma nova alternativa terapêutica para pacientes com RSC. Foi introduzida em 2006 e tem se mostrado tão eficaz como a CESF. Recentemente, essa nova técnica tem sido avaliada para o tratamento da RSC na população pediátrica. A sinusoplastia por cateter com balão tem se mostrado segura e eficaz, com a vantagem de não remover tecido mucoso, permitindo sua preservação.<sup>(60)</sup> Essa modalidade não foi estudada em pacientes com FC, mas pode ser considerada uma alternativa menos invasiva para a RSC, principalmente na faixa etária pediátrica.

## Considerações finais

A doença nasossinusal é comum em crianças e adultos com FC. Ao avaliar um paciente com RSC, os achados de pólipos nasais não eosinofílicos, os achados de bactérias incomuns ou achados radiológicos específicos podem sugerir o diagnóstico de FC, mesmo na ausência de sintomas gastrintestinais ou pulmonares. Especificamente em crianças com RSC, deve-se pensar em FC até que se prove o contrário, estando sempre indicada uma investigação da doença. Quando se torna sintomática, a RSC com polipose nasal desfavorece a função de filtração das vias aéreas superiores, contribuindo para que a área nasossinusal seja um hospedeiro de patógenos, tais como a *P. aeruginosa*.

A fisiopatologia da FC predispõe a mucosa nasossinusal à inflamação crônica e infecções recorrentes por estase de muco e alterações anatômicas que diminuem a aeração sinusal. A gravidade da doença nasossinusal pode afetar o estado pulmonar e contribuir para suas exacerbações. A CESF tem um papel importante quando o tratamento conservador não resolve os sintomas e quando a doença nasossinusal está ligada a deterioração do quadro pulmonar. Entretanto, a mucosa patológica persiste após a cirurgia, causando altas taxas de recorrência da RSC, exigindo mais estudos em relação ao manejo perioperatório, com foco no uso de antibióticos

pré e pós-operatórios e agentes antiinflamatórios. Tais estudos podem oferecer um melhor manejo da RSC, prevenindo a recorrência e evitando os procedimentos revisionais.

## Referências

- Tandon R, Derkay C. Contemporary management of rhinosinusitis and cystic fibrosis. *Curr Opin Otolaryngol Head Neck Surg.* 2003;11(1):41-4. <http://dx.doi.org/10.1097/00020840-200302000-00009>
- Dalcin Pde T, Abreu E Silva FA. Cystic fibrosis in adults: diagnostic and therapeutic aspects. *J Bras Pneumol.* 2008;34(2):107-17.
- Mak GK, Henig NR. Sinus disease in cystic fibrosis. *Clin Rev Allergy Immunol.* 2001;21(1):51-63. <http://dx.doi.org/10.1385/CRIAL:21:1:51>
- Fokkens WJ, Lund VJ, Mullol J, Bachert C, Alobid I, Baroody F, et al. European Position Paper on Rhinosinusitis and Nasal Polyps 2012. *Rhinol Suppl.* 2012;(23):3 p preceding table of contents, 1-298.
- Mainz JG, Koitschev A. Pathogenesis and management of nasal polyposis in cystic fibrosis. *Curr Allergy Asthma Rep.* 2012;12(2):163-74. <http://dx.doi.org/10.1007/s11882-012-0250-y>
- Oomen KP, April MM. Sinonasal manifestations in cystic fibrosis. *Int J Otolaryngol.* 2012;2012:789572.
- Brihaye P, Jorissen M, Clement PA. Chronic rhinosinusitis in cystic fibrosis (mucoviscidosis). *Acta Otorhinolaryngol Belg.* 1997;51(4):323-37.
- Steinke JW, Payne SC, Chen PG, Negri J, Stelow EB, Borish L. Etiology of nasal polyps in cystic fibrosis: not a unimodal disease. *Ann Otol Rhinol Laryngol.* 2012;121(9):579-86. <http://dx.doi.org/10.1177/000348941212100904>
- Feuillet-Fieux MN, Lenoir G, Sermet I, Elie C, Djadi-Prat J, Ferrec M, et al. Nasal polyposis and cystic fibrosis(CF): review of the literature. *Rhinology.* 2011;49(3):347-55.
- Marshak T, Rivlin Y, Bentur L, Ronen O, Uri N. Prevalence of rhinosinusitis among atypical cystic fibrosis patients. *Eur Arch Otorhinolaryngol.* 2011;268(4):519-24. <http://dx.doi.org/10.1007/s00405-010-1382-0>
- Cimmino M, Cavaliere M, Nardone M, Plantulli A, Orefice A, Esposito V, et al. Clinical characteristics and genotype analysis of patients with cystic fibrosis and nasal polyposis. *Clin Otolaryngol Allied Sci.* 2003;28(2):125-32. <http://dx.doi.org/10.1046/j.1365-2273.2003.00677.x>
- Wang X, Moylan B, Leopold DA, Kim J, Rubenstein RC, Toggias A, et al. Mutation in the gene responsible for cystic fibrosis and predisposition to chronic rhinosinusitis in the general population. *JAMA.* 2000;284(14):1814-9. <http://dx.doi.org/10.1001/jama.284.14.1814>
- Woodworth BA, Ahn C, Flume PA, Schlosser RJ. The delta F508 mutation in cystic fibrosis and impact on sinus development. *Am J Rhinol.* 2007;21(1):122-7. <http://dx.doi.org/10.2500/ajr.2007.21.2905>
- April MM, Tunkel DE, DeCelle-Germana J, Zeitlin PL, Zinreich SJ. Computed Tomography (CT) Scan Findings of the Paranasal Sinuses in Cystic Fibrosis. *Am J Rhinol.* 1995;9(5):277-80. <http://dx.doi.org/10.2500/105065895781808892>
- Tos M, Mogensen C, Thomsen J. Nasal polyps in cystic fibrosis. *J Laryngol Otol.* 1977;91(10):827-35. <http://dx.doi.org/10.1017/S0022215100084449>
- Ramsey B, Richardson MA. Impact of sinusitis in cystic fibrosis. *J Allergy Clin Immunol.* 1992;90(3 Pt 2):547-52. [http://dx.doi.org/10.1016/0091-6749\(92\)90183-3](http://dx.doi.org/10.1016/0091-6749(92)90183-3)
- Moss RB, King VV. Management of sinusitis in cystic fibrosis by endoscopic surgery and serial antimicrobial lavage. Reduction in recurrence requiring surgery. *Arch Otolaryngol Head Neck Surg.* 1995;121(5):566-72. <http://dx.doi.org/10.1001/archotol.1995.01890050058011>
- Davidson TM, Murphy C, Mitchell M, Smith C, Light M. Management of chronic sinusitis in cystic fibrosis. *Laryngoscope.* 1995;105(4 Pt 1):354-8. <http://dx.doi.org/10.1288/00005537-199504000-00002>
- Nunley DR, Grgurich W, Iacono AT, Yousem S, Ohori NP, Keenan RJ, et al. Allograft colonization and infections with pseudomonas in cystic fibrosis lung transplant recipients. *Chest.* 1998;113(5):1235-43. <http://dx.doi.org/10.1378/chest.113.5.1235>
- Lewiston N, King V, Umetsu D, Starnes V, Marshall S, Kramer M, et al. Cystic fibrosis patients who have undergone heart-lung transplantation benefit from maxillary sinus antrostomy and repeated sinus lavage. *Transplant Proc.* 1991;23(1 Pt 2):1207-8.
- Eggesbø HB, Søvik S, Dølvik S, Kolmannskog F. CT characterization of inflammatory paranasal sinus disease in cystic fibrosis. *Acta Radiol.* 2002;43(1):21-8. <http://dx.doi.org/10.1080/028418502127347592>
- Nishioka GJ, Cook PR, McKinsey JP, Rodriguez FJ. Paranasal sinus computed tomography scan findings in patients with cystic fibrosis. *Otolaryngol Head Neck Surg.* 1996;114(3):394-9. [http://dx.doi.org/10.1016/S0194-5998\(96\)70208-5](http://dx.doi.org/10.1016/S0194-5998(96)70208-5)
- McMurphy AB, Morris C, Roberts DB, Friedman EM. The usefulness of computed tomography scans in cystic fibrosis patients with chronic sinusitis. *Am J Rhinol.* 2007;21(6):706-10. <http://dx.doi.org/10.2500/ajr.2007.21.3104>
- Graham SM, Launspach JL, Welsh MJ, Zabner J. Sequential magnetic resonance imaging analysis of the maxillary sinuses: implications for a model of gene therapy in cystic fibrosis. *J Laryngol Otol.* 1999;113(4):329-35.
- Henriksson G, Westrin KM, Karpati F, Wikström AC, Stiern P, Hjelte L. Nasal polyps in cystic fibrosis: clinical endoscopic study with nasal lavage fluid analysis. *Chest.* 2002;121(1):40-7. <http://dx.doi.org/10.1378/chest.121.1.40>
- Johansen HK, Aanaes K, Pressler T, Nielsen KG, Fisker J, Skov M, et al. Colonisation and infection of the paranasal sinuses in cystic fibrosis patients is accompanied by a reduced PMN response. *J Cyst Fibros.* 2012;11(6):525-31. <http://dx.doi.org/10.1016/j.jcf.2012.04.011>
- Silva Filho LV, Ferreira Fde A, Reis FJ, Britto MC, Levy CE, Clark O, et al. Pseudomonas aeruginosa infection in patients with cystic fibrosis: scientific evidence regarding clinical impact, diagnosis, and treatment. *J Bras Pneumol.* 2013;39(4):495-512. <http://dx.doi.org/10.1590/S1806-37132013000400015>
- Ramsey BW, Gore EJ, Smith AL, Cooney MK, Redding GJ, Foy H. The effect of respiratory viral infections on patients with cystic fibrosis. *Am J Dis Child.* 1989;143(6):662-8.
- Bargon J, Dauletbaev N, Köhler B, Wolf M, Posselt HG, Wagner TO. Prophylactic antibiotic therapy is associated with an increased prevalence of Aspergillus colonization in adult cystic fibrosis patients. *Respir*

- Med. 1999;93(11):835-8. [http://dx.doi.org/10.1016/S0954-6111\(99\)90270-6](http://dx.doi.org/10.1016/S0954-6111(99)90270-6)
30. Muhlebach MS, Miller MB, Moore C, Wedd JP, Drake AF, Leigh MW. Are lower airway or throat cultures predictive of sinus bacteriology in cystic fibrosis? *Pediatr Pulmonol*. 2006;41(5):445-51. <http://dx.doi.org/10.1002/ppul.20396>
31. Centre For Evidence-Based Medicine (CEBM) [homepage on the Internet]. Oxford: CEBM [cited 2014 Jun 23]. The Oxford 2009 Levels of Evidence. Available from: <http://www.cebm.net/index.aspx?o=5653>
32. Boek WM, Keles N, Graamans K, Huizing EH. Physiologic and hypertonic saline solutions impair ciliary activity in vitro. *Laryngoscope*. 1999;109(3):396-9. <http://dx.doi.org/10.1097/00005537-199903000-00010>
33. Harvey R, Hannan SA, Badia L, Scadding G. Nasal saline irrigations for the symptoms of chronic rhinosinusitis. *Cochrane Database Syst Rev*. 2007;(3):CD006394.
34. Elkins MR, Bye PT. Inhaled hypertonic saline as a therapy for cystic fibrosis. *Curr Opin Pulm Med*. 2006;12(6):445-52. <http://dx.doi.org/10.1097/01.mcp.0000245714.89632.b2>
35. Mainz JG, Koitschev A. Management of chronic rhinosinusitis in CF. *J Cyst Fibros*. 2009;8 Suppl 1:S10-4. [http://dx.doi.org/10.1016/S1569-1993\(09\)60005-9](http://dx.doi.org/10.1016/S1569-1993(09)60005-9)
36. Hadfield PJ, Rowe-Jones JM, Mackay IS. A prospective treatment trial of nasal polyps in adults with cystic fibrosis. *Rhinology*. 2000;38(2):63-5.
37. Costantini D, Di Cicco M, Giunta A, Amabile G. Nasal polyposis in cystic fibrosis treated by beclomethasone dipropionate. *Acta Univ Carol Med (Praha)*. 1990;36(1-4):220-1.
38. Jaffe BF, Strome M, Khaw KT, Shwachman H. Nasal polypectomy and sinus surgery for cystic fibrosis--a 10 year review. *Otolaryngol Clin North Am*. 1977;10(1):81-90.
39. Cheng K, Ashby D, Smyth RL. Oral steroids for long-term use in cystic fibrosis. *Cochrane Database Syst Rev*. 2013;6:CD000407.
40. Raynor EM, Butler A, Guill M, Bent JP 3rd. Nasally inhaled dornase alpha in the postoperative management of chronic sinusitis due to cystic fibrosis. *Arch Otolaryngol Head Neck Surg*. 2000;126(5):581-3. <http://dx.doi.org/10.1001/archotol.126.5.581>
41. Gysin C, Alothman GA, Papsin BC. Sinonasal disease in cystic fibrosis: clinical characteristics, diagnosis, and management. *Pediatr Pulmonol*. 2000;30(6):481-9. [http://dx.doi.org/10.1002/1099-0496\(200012\)30:6<481::AID-PPUL8>3.0.CO;2-N](http://dx.doi.org/10.1002/1099-0496(200012)30:6<481::AID-PPUL8>3.0.CO;2-N)
42. Jaffé A, Francis J, Rosenthal M, Bush A. Long-term azithromycin may improve lung function in children with cystic fibrosis. *Lancet*. 1998;351(9100):420. [http://dx.doi.org/10.1016/S0140-6736\(05\)78360-4](http://dx.doi.org/10.1016/S0140-6736(05)78360-4)
43. Saiman L, Marshall BC, Mayer-Hamblett N, Burns JL, Quittner AL, Cibene DA, et al. Azithromycin in patients with cystic fibrosis chronically infected with *Pseudomonas aeruginosa*: a randomized controlled trial. *JAMA*. 2003;290(13):1749-56. <http://dx.doi.org/10.1001/jama.290.13.1749>
44. Luisi F, Gandolfi TD, Daudt AD, Sanvitto JP, Pitrez PM, Pinto LA. Anti-inflammatory effects of macrolides in childhood lung diseases. *J Bras Pneumol*. 2012;38(6):786-96. <http://dx.doi.org/10.1590/S1806-37132012000600016>
45. Yamada T, Fujieda S, Mori S, Yamamoto H, Saito H. Macrolide treatment decreased the size of nasal polyps and IL-8 levels in nasal lavage. *Am J Rhinol*. 2000;14(3):143-8. <http://dx.doi.org/10.2500/105065800782102717>
46. Lim M, Citardi MJ, Leong JL. Topical antimicrobials in the management of chronic rhinosinusitis: a systematic review. *Am J Rhinol*. 2008;22(4):381-9. <http://dx.doi.org/10.2500/ajr.2008.22.3189>
47. Wentzel JL, Soler ZM, DeYoung K, Nguyen SA, Lohia S, Schlosser RJ. Leukotriene antagonists in nasal polyposis: a meta-analysis and systematic review. *Am J Rhinol Allergy*. 2013;27(6):482-9. <http://dx.doi.org/10.2500/ajra.2013.27.3976>
48. Schmitt-Grohé S, Eickmeier O, Schubert R, Bez C, Zielen S. Anti-inflammatory effects of montelukast in mild cystic fibrosis. *Ann Allergy Asthma Immunol*. 2002;89(6):599-605. [http://dx.doi.org/10.1016/S1081-1206\(10\)62108-4](http://dx.doi.org/10.1016/S1081-1206(10)62108-4)
49. Robertson JM, Friedman EM, Rubin BK. Nasal and sinus disease in cystic fibrosis. *Paediatr Respir Rev*. 2008;9(3):213-9. <http://dx.doi.org/10.1016/j.prrv.2008.04.003>
50. Crockett DM, McGill TJ, Healy GB, Friedman EM, Salkeld LJ. Nasal and paranasal sinus surgery in children with cystic fibrosis. *Ann Otol Rhinol Laryngol*. 1987;96(4):367-72. <http://dx.doi.org/10.1177/000348948709600403>
51. Cepero R, Smith RJ, Catlin FI, Bressler KL, Furuta GT, Shandera KC. Cystic fibrosis--an otolaryngologic perspective. *Otolaryngol Head Neck Surg*. 1987;97(4):356-60.
52. Rosbe KW, Jones DT, Rahbar R, Lahiri T, Auerbach AD. Endoscopic sinus surgery in cystic fibrosis: do patients benefit from surgery? *Int J Pediatr Otorhinolaryngol*. 2001;61(2):113-9. [http://dx.doi.org/10.1016/S0165-5876\(01\)00556-0](http://dx.doi.org/10.1016/S0165-5876(01)00556-0)
53. Macdonald KI, Gipsman A, Magit A, Fandino M, Massoud E, Witterick IJ, et al. Endoscopic sinus surgery in patients with cystic fibrosis: a systematic review and meta-analysis of pulmonary function. *Rhinology*. 2012;50(4):360-9.
54. Aanaes K, Johansen HK, Skov M, Buchvald FF, Hjulær T, Pressler T, et al. Clinical effects of sinus surgery and adjuvant therapy in cystic fibrosis patients - can chronic lung infections be postponed? *Rhinology*. 2013;51(3):222-30.
55. Kobayashi T, Baba S. Topical use of antibiotics for paranasal sinusitis. *Rhinol Suppl*. 1992;14:77-81.
56. Lindstrom DR, Conley SF, Splaingard ML, Gershan WM. Ibuprofen therapy and nasal polyposis in cystic fibrosis patients. *J Otolaryngol*. 2007;36(5):309-14. <http://dx.doi.org/10.2310/7070.2007.0049>
57. Chaaban MR, Kejner A, Rowe SM, Woodworth BA. Cystic fibrosis chronic rhinosinusitis: a comprehensive review. *Am J Rhinol Allergy*. 2013;27(5):387-95. <http://dx.doi.org/10.2500/ajra.2013.27.3919>
58. Graham SM, Launspach JL. Utility of the nasal model in gene transfer studies in cystic fibrosis. *Rhinology*. 1997;35(4):149-53.
59. Wagner JA, Nepomuceno IB, Shah N, Messner AH, Moran ML, Norbash AM, et al. Maxillary sinusitis as a surrogate model for CF gene therapy clinical trials in patients with antrostomies. *J Gene Med*. 1999;1(1):13-21. [http://dx.doi.org/10.1002/\(SICI\)1521-2254\(199901/02\)1:1<13::AID-JGM6>3.3.CO;2-7](http://dx.doi.org/10.1002/(SICI)1521-2254(199901/02)1:1<13::AID-JGM6>3.3.CO;2-7)
60. Sedaghat AR, Cunningham MJ. Does balloon catheter sinuplasty have a role in the surgical management of pediatric sinus disease? *Laryngoscope*. 2011;121(10):2053-4. <http://dx.doi.org/10.1002/lary.21929>

## ***Sobre os autores***

---

### ***Suzie Hyeona Kang***

Doutoranda. Programa de Pós-Graduação em Ciências Pneumológicas, Faculdade de Medicina da Universidade Federal do Rio Grande do Sul, Porto Alegre (RS) Brasil.

### ***Paulo de Tarso Roth Dalcin***

Professor Associado. Programa de Pós-Graduação em Ciências Pneumológicas, Faculdade de Medicina da Universidade Federal do Rio Grande do Sul, Porto Alegre (RS) Brasil.

### ***Otavio Bejzman Piltcher***

Professor Adjunto. Departamento de Oftalmologia e Otorrinolaringologia, Faculdade de Medicina da Universidade Federal do Rio Grande do Sul, Porto Alegre (RS) Brasil.

### ***Raphaella de Oliveira Migliavacca***

Médica otorrinolaringologista. Serviço de Otorrinolaringologia e Cirurgia de Cabeça e Pescoço, Hospital de Clínicas de Porto Alegre, Faculdade de Medicina da Universidade Federal do Rio Grande do Sul, Porto Alegre (RS) Brasil.