

Aline Borges Kersting; David Driemeier (Orient.)

Setor de Patologia Veterinária (SPV) / UFRGS – Av. Bento Gonçalves, 9090, CEP 90540-000, Agronomia, Porto Alegre, RS - E-mail: davetpat@ufrgs.br

Introdução

A gengivoestomatite linfoplasmocítica felina (GELF), também denominada de complexo gengivoestomatite felina é uma síndrome clínica comumente observada na medicina de felinos. Caracteriza-se por lesões orais, tipicamente bilaterais e ulceradas que causam intenso desconforto oral, levando a disfagia, anorexia e emagrecimento. É uma doença provavelmente multifatorial que envolve o sistema imune dos animais, agentes infecciosos e não infecciosos, de modo que a sua etiologia específica ainda não foi totalmente determinada. Os principais vírus que têm sido relacionados a GELF são o calicivírus felino (FCV), o herpesvírus felino (FHV), o vírus da leucemia felina (FeLV) e o vírus da imunodeficiência felina (FIV). Este trabalho tem como objetivo fazer uma caracterização clínico-patológica e imuno-histoquímica de 27 felinos com GELF.

Materiais e Métodos

Durante o período analisado, foram coletadas amostras de 44 felinos atendidos na rotina clínica do Hospital de Clínicas Veterinárias da Universidade Federal do Rio Grande do Sul e clínicas particulares da cidade de Porto Alegre, Estado do Rio Grande do Sul, Brasil que apresentavam lesões orais. Destes foram selecionados para o estudo 61,4% (27/44), que apresentavam lesões de grau 4 (gengivoestomatite linfoplasmocítica felina). Realizou-se a coleta de fragmentos da mucosa oral por biopsia incisional. As amostras foram processadas rotineiramente para histologia e submetidas a técnica de imuno-histoquímica anti-FCV, FIV e FeLV. Todos os procedimentos realizados com os animais foram avaliados e aprovados pela Comissão de Ética no Uso de Animais da UFRGS, tendo como o número de projeto 22962.

Resultados

Dos 27 felinos, 85,2% (23/27) eram sem raça definida, 7,4% (2/27) eram Siamês e 7,4% (2/27) eram Maine Coon. De acordo com o sexo, 67% (18/27) eram machos e 33% (9/27) eram fêmeas. Referente à idade os dados foram obtidos em 74% (20/27) dos casos, em que 10% (2/20) apresentavam entre 1 e 3 anos, 20% (4/20) entre 4 e 6 anos, 30% (6/20) entre 7 e 9 anos, 15% (3/20) entre 10 e 12 anos e 25% (6/20) tinham mais do que 13 anos. A idade média dos felinos foi de 8,8 anos. Os principais sinais clínicos observados foram: disfagia (83,3%), halitose (72,2%), sialorreia (44,4%), emagrecimento (38,8%), intenso desconforto oral (33,3%), sangramento oral (22,2%), pelos opacos e quebradiços (11,1%) e intensa dispneia (5,5%). Macroscopicamente, as lesões eram bilaterais no arco palatino e se estendem até a face lateral da base da língua. Em 77,8% elas eram difusamente distribuídas no arco palatino, de aspecto proliferativo, coloração vermelho intensa, friáveis e que sangravam facilmente durante a manipulação (**Figura 1**), em 22,2% as lesões eram multifocais a coalescentes, por vezes formando múltiplas vesículas, no arco palatino de aspecto avermelhado e edematoso e em 40,7% dos casos, concomitantemente à gengivoestomatite havia intensa deposição de cálculos dentários. Microscopicamente, 14,8% apresentaram uma inflamação moderada (grau 2), e 85,2% dos animais apresentaram uma inflamação grave (grau 3), sendo esta a lesão mais prevalente. Em ambas as lesões microscópicas o infiltrado inflamatório era composto principalmente por plasmócitos e linfócitos (**Figura 2**). Os antígenos virais do FeLV foram identificados através da técnica de IHQ no citoplasma das células epiteliais e no núcleo e citoplasma das células do infiltrado inflamatório de 29,6% dos animais que apresentavam a GELF (**Figura 3**). Os antígenos virais do FIV foram identificados principalmente no citoplasma e núcleo das células do infiltrado inflamatório em 3,7% dos casos. Não foram identificados, nas lesões da GELF, os antígenos virais do FCV. Em 55% dos casos não foi possível determinar um agente infeccioso utilizando-se a técnica de IHQ.

Discussão e Conclusão

O vírus da FeLV foi o principal agente encontrado nos casos de gengivoestomatite felina através da técnica de IHQ, entretanto estudos empregando técnicas moleculares mais sensíveis podem ser aplicados, como, por exemplo, a técnica de PCR e assim poder comparar com os resultados obtidos na IHQ.

Referências Bibliográficas

1. Bellei, E. et al. Surgical therapy in chronic feline gingivostomatitis (FCGS). *Veterinary Research Communications*. V. 32, p. 231-234, 2008.
2. Frost, P.; Williams, C. A. Feline dental disease. *Veterinary Clinics of North America: Small animal practice*. v. 16, p. 851-873, 1986.
3. Hargis, A. M. et al. Ulcerative facial and nasal dermatitis and stomatitis in cats associated with feline herpes virus 1. *Veterinary Dermatology*. V. 10, p. 267- 274, 1999.
4. Knowles, J. O. et al. Prevalence of feline calicivirus, feline leukemia virus and antibodies to FIV in cats with chronic stomatitis. *The Veterinary Record*. V. 124, p. 336-338, 1989.
5. Lyon, K. F. Gingivostomatitis. *Veterinary Clinics of North America: Small Animal Practice*. V. 35, p. 891-911, 2005.
6. Niemiec, B. A. Oral pathology. *Topics in Companion Animal Medicine* V. 23, p. 59-71, 2008.
7. Quimby, J. M. et al. Evaluation of the association of Bartonella species, feline herpes virus 1, feline calicivirus, feline leukemia virus and feline immunodeficiency virus with chronic feline gingivostomatitis. *Journal of Feline Medicine and Surgery*. V. 10, p. 66-72, 2008.
8. Tenorio, A. P. et al. Chronic oral infections of cats and their relationship to persistent oral carriage of feline calici-, immunodeficiency, or leukemia viruses. *Veterinary Immunology and Immunopathology*. V. 29, p. 1-14, 1991.
9. Williams, C. C.; Aller, M. S. Gengivitis/stomatitis in cats. *Veterinary Clinics of North America: Small Animal Practice*. V. 22, p. 1361-1383, 1992.

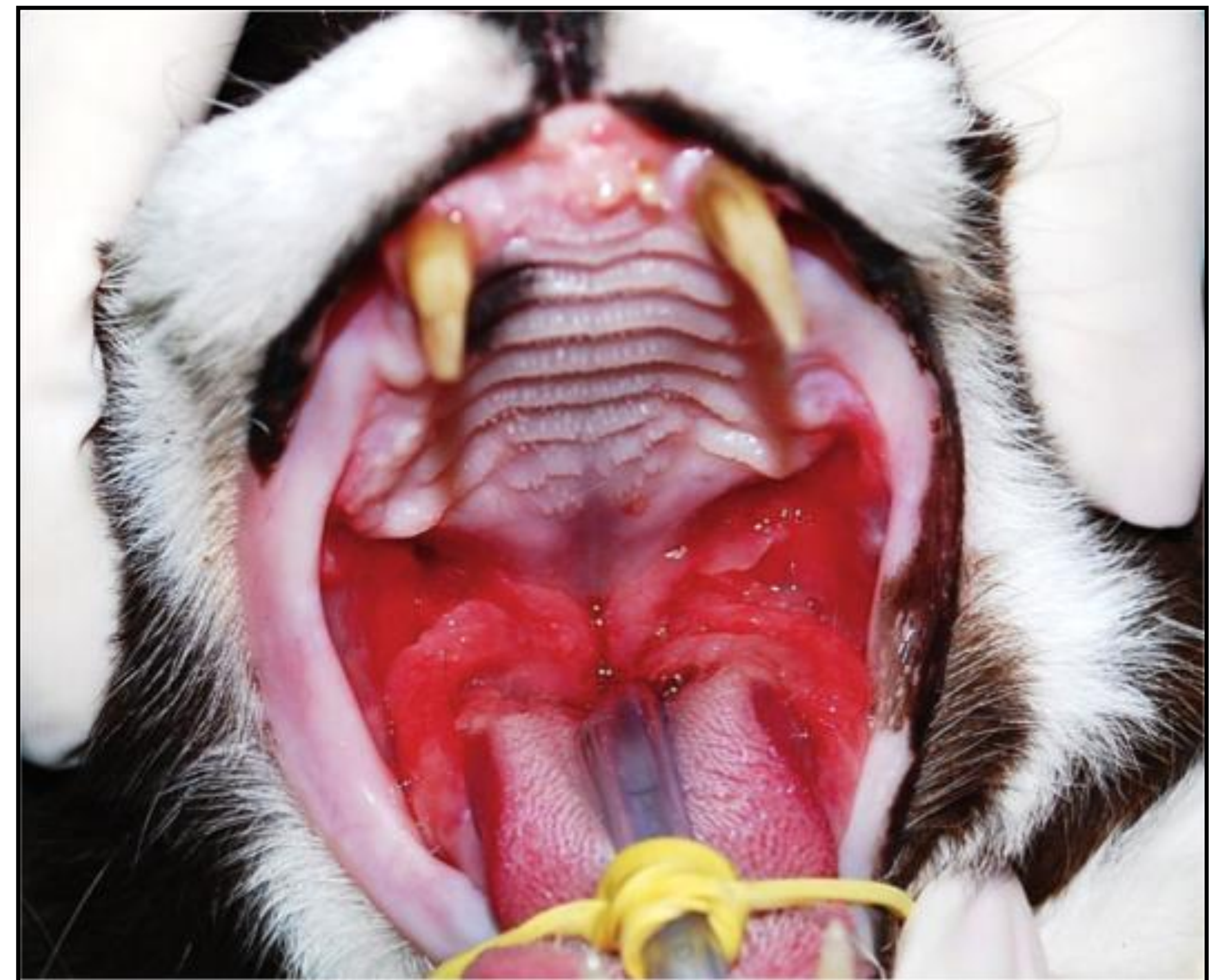

Figura 1 – Felino, cavidade oral. Acentuada gengivoestomatite (grau 4) associada a intensa proliferação e ulceração da mucosa oral, coloração vermelho intenso, friável, difusamente distribuída no arco palatal e estendendo-se até a base lateral da língua, dentes molares e pré-molares extraídos em procedimento cirúrgico anterior.

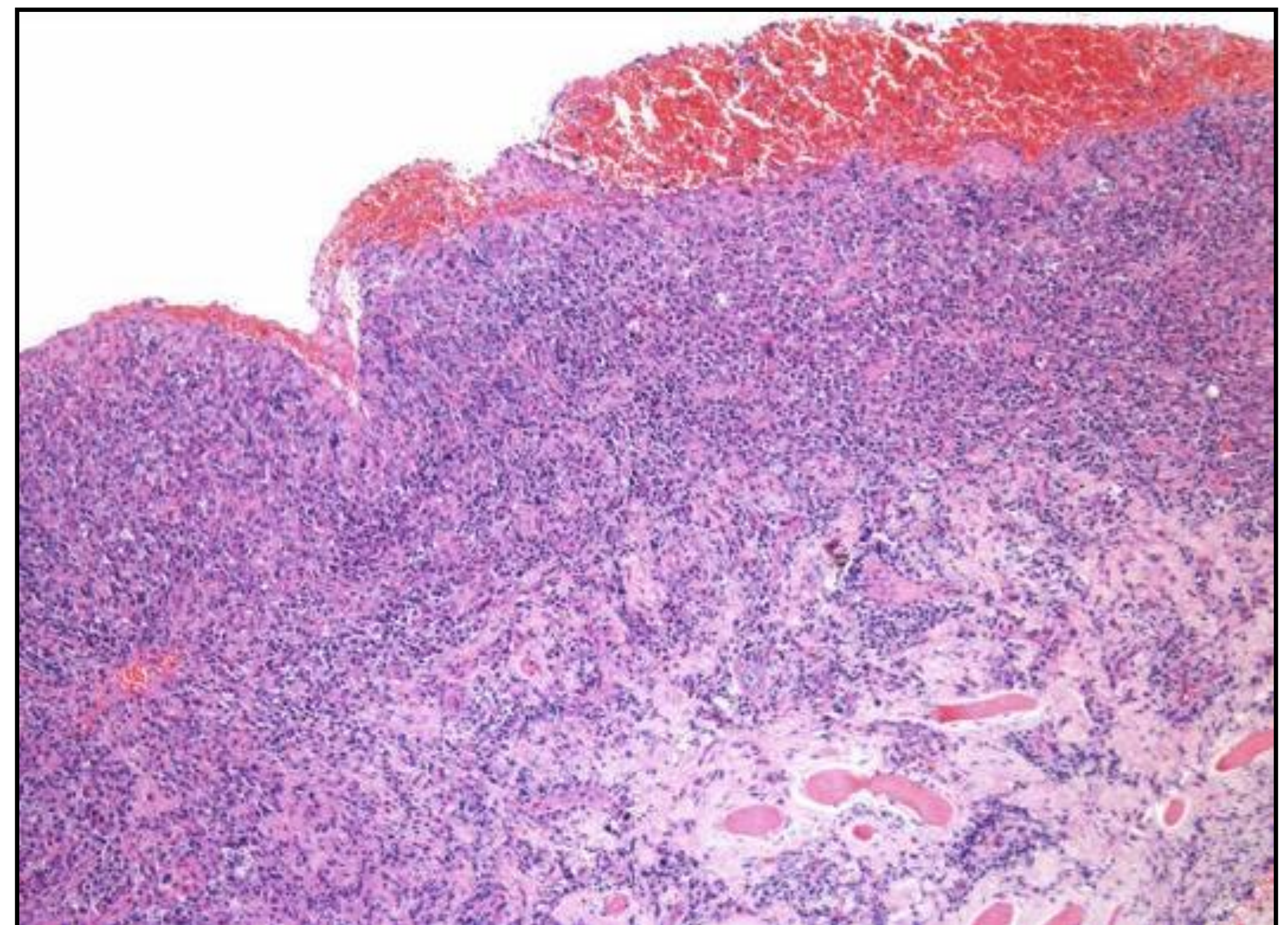


Figura 2 – Felino, cavidade oral. Infiltrado linfoplasmocitário difuso acentuado, além de extensa área de ulceração do epitélio (grau 3). HE Obj. 10x.

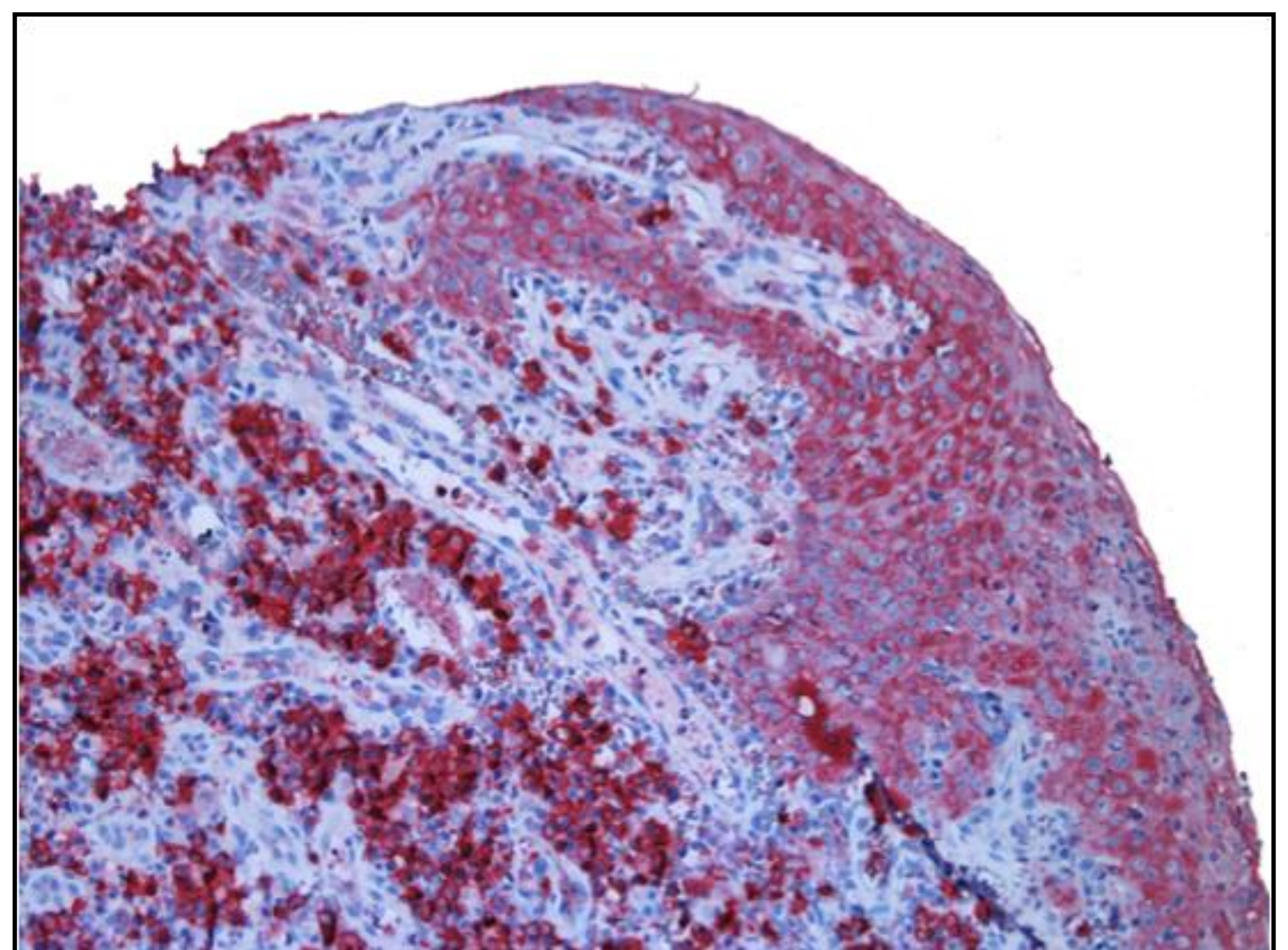


Figura 3 – Felino, cavidade oral. Intensa marcação positiva no citoplasma do epitélio e também de células do infiltrado inflamatório da submucosa. Imuno-histoquímica anti-leucemia viral felina. Obj.20x.