UFRGS

UNIVERSIDADE FEDERAL DO RIO GRANDE DO SUL
FACULDADE DE ODONTOLOGIA
PROGRAMA DE PÓS-GRADUAÇÃO EM ODONTOLOGIA
ESPECIALIZAÇÃO EM RADIOLOGIA ODONTOLÓGICA E IMAGINOLOGIA

TUMOR ODONTOGÊNICO CERATOCÍSTICO:
REVISÃO DA LITERATURA E DESCRIÇÃO DE CASO CLÍNICO

GABRIELA DAL PIZZOL BREGOLIN

PORTO ALEGRE
2015

FACULDADE DE ODONTOLOGIA

GABRIELA DAL PIZZOL BREGOLIN

TUMOR ODONTOGÊNICO CERATOCÍSTICO:

REVISÃO DA LITERATURA E DESCRIÇÃO DE CASO CLÍNICO

Monografia apresentada como parte dos requisitos obrigatórios para conclusão do Curso de Especialização em Radiologia Odontológica e Imaginologia pela Faculdade de Odontologia da Universidade Federal do Rio Grande do Sul

Profª. Drª. LETICIA RUHLAND

PORTO ALEGRE

2015

CIP- Catalogação na Publicação

Bregolin, Gabriela Dal Pizzol

Tumor odontogênico ceratocístico: revisão da literatura e descrição de caso clínico / Gabriela Dal Pizzol Bregolin. – 2015.

21 f. : il.

Trabalho de Conclusão (Especialização Em Radiologia Odontológica E Imaginologia) – Universidade Federal do Rio Grande do Sul, Faculdade de Odontologia, Porto Alegre, BR-RS, 2015.

Orientador: Leticia Ruhland

1. Tumores Odontogênicos. 2. Cistos Odontogênicos 3. Radiografia. 4. Odontologia. 5. Tomografia. I. Ruhland, Leticia. II. Título.

Elaborada por Andressa Ferreira - CRB-10/2258

AGRADECIMENTOS

A Profª. Drª. Leticia Ruhland por auxiliar na realização deste trabalho.

Aos demais professores por dividir o conhecimento.

Aos meus pais, pois sem eles não teria chegado até aqui.

Ao Felipe pela compreensão e paciência.

Aos colegas pela amizade e convívio.

RESUMO

O Tumor Odontogênico Ceratocístico é atualmente definido segundo a Organização Mundial da Saúde (OMS) como um tumor intraósseo benigno, unicístico ou multicístico, de origem odontogênica com revestimento de epitélio escamoso estratificado paraqueratinizado, com comportamento potencialmente agressivo e infiltrativo, podendo ser solitário ou múltiplo. A presença de sintomatologia nem sempre é observada e muitas vezes a lesão é descoberta como um achado radiográfico. Os sinais radiográficos, por sua vez, não são patognomônicos, mas apenas sugestivos desta lesão, podendo ser semelhantes aos de outras patologias sendo o diagnóstico baseado nas características histopatológicas.

O objetivo deste estudo é realizar uma revisão da literatura sobre o Tumor Odontogênico Ceratocístico e apresentar uma descrição de caso clínico. Além disto, este trabalho apresenta as características clínicas e radiográficas, bem como diagnósticos diferenciais e patologias associadas ao Tumor Odontogênico Ceratocístico. A importância deste estudo é informar os profissionais na identificação desta lesão e obter o correto diagnóstico, seja ele em uma fase mais inicial, como um achado radiográfico ou em casos mais extensos com uma abordagem adequada à situação.

PALAVRAS-CHAVE: Tumores Odontogênicos, Cistos Odontogênicos, Radiografia, Odontologia, Tomografia.

ABSTRACT

Keratocystic Odontogenic Tumor is defined by the World Health Organization (WHO) as a benign uni- or multicystic, intraosseous tumour of odontogenic origin, with a lining of parakeratinized stratified squamous epithelium and potential aggressive, infiltrative behaviour. It may be solitary or multiple. Symptoms are not always observed and the lesion is often discovered as an incidental finding. Radiographic signs are not pathognomonic, but only suggestive of the lesion, which may be similar to other pathologies and the diagnosis must be based on histopathologic features.

The aim of this study is to review the literature on the Keratocystic Odontogenic Tumor and present a clinical case description. Furthermore, this paper presents clinical and radiographic features, differential diagnoses and associated pathologies to Odontogenic Keratocystic Tumor to assist professionals in identifying the correct diagnosis in early stage or in extensive cases with an adequate approach to the situation.

KEYWORDS: Odontogenic Tumors, Odontogenic Cysts, Radiography, Dentistry, Tomography.

SUMÁRIO

1. INTRODUÇÃO 06
2. REVISÃO DA LITERATURA 09
2.1 DEFINIÇÃO DA NOVA NOMENCLATURA 09
2.2 CARACTERÍSTICAS CLÍNICAS E RADIOGRÁFICAS 10
2.3 CARACTERÍSTICAS HISTOPATOLÓGICAS 13
2.4 DIAGNÓSTICOS DIFERENCIAIS 14
2.5 TRATAMENTO 15
3. DESCRIÇÃO DE CASO CLÍNICO 17
4. CONSIDERAÇÕES FINAIS 19
REFERÊNCIAS 20

1 INTRODUÇÃO

As lesões odontogênicas podem ser divididas de uma maneira geral em cistos, que são cavidades patológicas com revestimento epitelial e tumores, que são uma massa de tecido sólido não necessariamente neoplásico. O comportamento biológico, as características clínicas e radiográficas dos cistos e tumores odontogênicos tem sido um assunto de estudo com considerável interesse tanto para os radiologistas e patologistas orais quanto para os cirurgiões dentistas em geral (JOHNSON et al., 2014). Lesões intraósseas dos maxilares são frequentemente achados incidentais em imagens radiográficas. Os cistos odontogênicos são diagnosticados com relativa frequência na prática odontológica. Os tumores odontogênicos, por sua vez, são achados mais incomuns, sendo os cistos odontogênicos 2,25 vezes mais frequentes do que os tumores odontogênicos (WALDRON, 2004).

Cistos revestidos por epitélio são observados somente nos ossos gnáticos, com raras exceções nos outros ossos do corpo. Um fator que explicaria esta maior ocorrência nos ossos gnáticos é a odontogênese já que todo cisto se desenvolve a partir da proliferação e multiplicação de restos epiteliais. Conforme a sua origem os cistos odontogênicos podem ser classificados em cistos de desenvolvimento e cistos inflamatórios. Os fatores que levam à formação dos cistos de desenvolvimento são desconhecidos, já os cistos inflamatórios surgem a partir de uma reação inflamatória local. Os cistos são lesões assintomáticas que podem atingir grandes dimensões, provocando deslocamentos dentários e expansão óssea. Quanto mais precoce for o diagnóstico, menos agressivo será o tratamento cirúrgico (VAROLI *et al., 2*010; WALDRON, 2004).

Os tumores odontogênicos são neoplasias que se desenvolvem exclusivamente nos ossos gnáticos, originando-se dos tecidos odontogênicos por proliferação de tecido epitelial, mesenquimal ou ambos (AVELAR *et al.*, 2008). O grupo dos tumores odontogênicos inclui lesões de diversos tipos de comportamentos clínicos e histopatológicos, sendo algumas destas lesões neoplasias verdadeiras, podendo raramente ter um comportamento maligno. Outras lesões deste grupo podem ser malformações semelhantes a tumor ou hamartomas (WALDRON, 2004).

Dados epidemiológicos sobre cistos e tumores odontogênicos tem sido muito relatados pela literatura, principalmente sobre lesões mais destrutivas como o Ameloblastoma e o Tumor Odontogênico Ceratocístico. O Tumor Odontogênico Ceratocístico surge a partir de restos celulares da lâmina dental e outras fontes do epitélio odontogênico. Apresenta um mecanismo de crescimento diferente de outros cistos odontogênicos como o Cisto Dentígero e o Cisto Radicular, que crescem devido ao aumento da pressão osmótica dentro do seu lúmen cístico. O Tumor Odontogênico Ceratocístico tende a ter um padrão de crescimento mais agressivo e um índice de recorrência maior do que outras patologias. Pode ocorrer em pacientes com idades variáveis, entretanto 60% dos casos são diagnosticados entre 10 e 40 anos. Tem uma leve preferência pelo sexo masculino. A mandíbula é o sítio preferencial com 60% a 80% dos casos, sendo mais comum no corpo posterior e ramo mandibular. Normalmente os Tumores Odontogênicos Ceratocísticos pequenos são assintomáticos, sendo descobertos como achados radiográficos. Lesões de grandes dimensões podem apresentar dor, edema e drenagem ou podem também ser assintomáticas (JOHNSON *et al.,* 2014; WALDRON, 2004).

Os Tumores Odontogênicos Ceratocísticos normalmente crescem em uma direção anteroposterior dentro do tecido ósseo sem causar expansão óssea exuberante. Radiograficamente esta lesão se caracteriza por uma área radiolúcida uni ou multilocular com margens bem definidas e escleróticas. Pode causar deslocamento do nervo alveolar inferior e em 25% a 40% dos casos um dente não erupcionado está envolvido na lesão. A reabsorção de raízes de dentes adjacentes à lesão é pouco comum e pode ocorrer o deslocamento de dentes inclusos ou erupcionados próximos à lesão. Os sinais radiográficos não são patognomônicos e o diagnóstico baseia-se nas características histopatológicas. Os achados radiográficos são frequentemente sugestivos, mas não definitivos, pois podem simular as características de outras lesões como o Cisto Dentígero, Cisto Radicular, Cisto Residual, entre outros (HABIBI *et al.,* 2007; MENDES; CARVALHO; WAAL, 2010; WALDRON, 2004).

O objetivo deste estudo é realizar uma revisão da literatura sobre o Tumor Odontogênico Ceratocístico e apresentar uma descrição de caso clínico. Além disto, este trabalho apresenta as características clínicas e radiográficas, bem como diagnósticos diferenciais e patologias associadas ao Tumor Odontogênico

Ceratocístico. A importância deste estudo é informar os profissionais na identificação desta lesão e obter o correto diagnóstico, seja ele em uma fase mais inicial, como um achado radiográfico ou em casos mais extensos com uma abordagem adequada à situação.

2 REVISÃO DA LITERATURA

O Ceratocisto Odontogênico, devido a certas alterações genéticas moleculares, foi reclassificado pela Organização Mundial da Saúde (OMS) em 2005 como uma neoplasia benigna, tendo a sua nomenclatura substituída para Tumor Odontogênico Ceratocístico. Esta patologia é uma neoplasia benigna unicística ou multicística de origem odontogênica, que deriva de remanescentes da lâmina dental. É uma lesão com comportamento localmente destrutivo e alto índice de recidiva. Apresenta certa tendência a apresentar múltiplas lesões, especialmente quando associada com a Síndrome do Carcinoma Nevoide Basocelular (HABIBI *et al.,* 2007; PHILIPSEN, 2005).

2.1 DEFINIÇÃO DA NOVA NOMENCLATURA

A lesão anteriormente conhecida como Ceratocisto Odontogênico teve, em 2005 uma alteração na sua classificação pela OMS que agora recebe a nomenclatura de Tumor Odontogênico Ceratocístico, termo esse que segundo a nova classificação reflete melhor a sua natureza neoplásica. Segundo PHILIPSEN, 2005, na publicação referida, define-se esta lesão como um “tumor intraósseo benigno, unicístico ou multicístico, de origem odontogênica com revestimento característico de epitélio escamoso estratificado paraqueratinizado, com comportamento potencialmente agressivo e infiltrativo. Pode ser solitário ou múltiplo, sendo o último um dos sintomas da Síndrome do Carcinoma Nevoide Basocelular Herdada”.

Diversos fatores basearam a decisão da mudança de nomenclatura do Tumor Odontogênico Ceratocístico, entre eles:

Comportamento: a lesão é localmente destrutiva e altamente recorrente (MADRAS; LAPOINTE, 2008).

Histopatologia: o Tumor Odontogênico Ceratocístico pode apresentar ilhas epiteliais ou pequenos cistos satélites que brotam na cápsula fibrosa de tecido conjuntivo, o que pode explicar as recorrências frequentes. Outra característica marcante é a elevada proliferação do epitélio, inclusive na camada suprabasal, o que pode

explicar a sua agressividade local (AHLFORS; LARSSON; SJÖGREN, 1984; PEIXOTO *et al*., 2009).

Genética: esta lesão apresenta um mecanismo de crescimento ainda não completamente elucidado, podendo ser relacionado com a atividade enzimática da cápsula fibrosa ou fatores do próprio epitélio. Apresenta uma expressão elevada de marcadores de proliferação celular como Ki-67 e PCNA (antígeno nuclear de proliferação celular) em camadas suprabasais, sugerindo uma característica neoplásica do Tumor Odontogênico Ceratocístico devido a sua elevada atividade proliferativa (MENDES; CARVALHO; WAAL, 2010; PEIXOTO *et al*., 2009). Além disso, alguns marcadores biológicos têm demonstrado uma similaridade de epitélio e estroma com o Ameloblastoma, diferentemente de outros cistos odontogênicos (VERED *et al*., 2009).

2.2 CARACTERÍSTICAS CLÍNICAS E RADIOGRÁFICAS

Apesar de os cistos odontogênicos serem 2,25 vezes mais frequentes do que os tumores odontogênicos, os tumores representam um número significativo. As condutas de tratamento e prognóstico diferem amplamente entre ambos, sendo importante uma correta diferenciação nestes casos. AVELAR *et al*., 2008 realizaram um estudo com 238 casos de tumores odontogênicos que foram classificados segundo a classificação de 2005 da OMS, dentre todos os tumores odontogênicos diagnosticados o Tumor Odontogênico Ceratocístico foi o mais prevalente, representando 30% de todos os casos estudados, seguido pelo Ameloblastoma com 23,7%. Por outro lado, segundo JOHNSON *et al*., 2014, em uma revisão sistemática, o Tumor Odontogênico Ceratocístico ficou como o segundo tumor odontogênico mais frequente com 36,6%, logo atrás do Ameloblastoma com 37,9%. Estes dados demonstram que o Tumor Odontogênico Ceratocístico tem uma frequência bastante alta entre os tumores de origem odontogênica.

Segundo WALDRON, 2004, a idade de ocorrência dos Tumores Odontogênicos Ceratocísticos varia em uma ampla faixa etária, que vai da infância até a velhice, entretanto cerca de 60% dos casos são diagnosticados pessoas entre 10 e 40 anos, com uma leve preferência pelo sexo masculino. A mandíbula é acometida em 60% a 80% dos casos com uma preferência pelo envolvimento do

corpo posterior e ramo. A distribuição relativa nos ossos gnáticos é representada na figura 1. BURGOS *et al*., 2014, em um estudo com 55 pacientes relataram uma idade média de 42 anos com picos na segunda e quinta décadas de vida e uma leve predominância em homens com 56% dos casos. Apresentou ainda, em relação à localização, uma ocorrência maior em mandíbula com uma ocorrência de 5:1 em relação à maxila. Na mandíbula os sítios mais frequentes foram o corpo, seguido pelo ângulo, e ramo ascendente. Na maxila o sítio mais frequente foi a região posterior.

Figura 1. Distribuição relativa do Tumor Odontogênico Ceratocístico nos ossos gnáticos

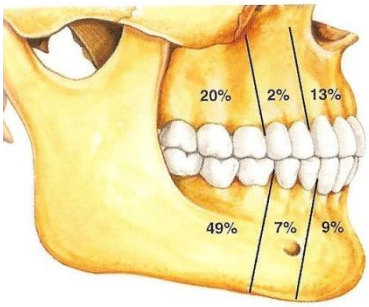

Fonte: WALDRON, 2004.

Em sua fase inicial o Tumor Odontogênico Ceratocístico é normalmente assintomático, sendo descoberto através de um achado radiográfico. Os sinais e sintomas mais frequentes são tumefação, infecção com drenagem, dor, parestesia, celulites, abscessos, trismo, crepitação, abaulamentos e alterações no posicionamento dental. Estas manifestações são mais comuns em lesões de tamanhos maiores, entretanto, podem também ser assintomáticas. (ANTUNES *et al*., 2007; CARNEIRO *et al*., 2012; HABIBI *et al*., 2007; PEREIRA *et al*., 2012).

BURGOS *et al*., 2014, encontraram uma porcentagem de 62% de lesões assintomáticas, ou seja, achados radiográficos incidentais. Já 38% das lesões apresentaram sintomatologia incluindo dor, inchaço e drenagem (Figura 2). ANTUNES *et al*., 2007, em um levantamento com 69 pacientes, encontraram uma porcentagem de 71% de lesões assintomáticas, além disso, não encontrou relação entre a presença de sintomatologia dolorosa e o tamanho das lesões.

Figura 2. Distribuição das manifestações clínicas do Tumor Odontogênico Ceratocístico

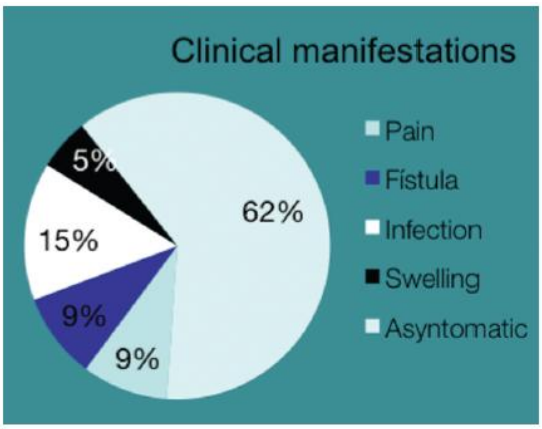

Fonte: BURGOS *et al*., 2014

O Tumor Odontogênico Ceratocístico apresenta uma tendência de crescimento no sentido anteroposterior através dos espaços medulares ósseos sem causar expansão óssea evidente, o que pode auxiliar nas hipóteses de diagnóstico diferencial. A lesão pode apresentar um dente não erupcionado em 25% a 40 % dos casos, ou seja, uma falha na irrupção dentária é um fator constante clinicamente. A reabsorção de raízes de dentes adjacentes à lesão é pouco comum, sendo menos frequente, por exemplo, do que nos casos de Cistos Dentígeros (CARNEIRO *et al*., 2012; WALDRON, 2004). BURGOS *et al*., 2014 relataram uma porcentagem de 27% de casos com um dente impactado ou semi-impactado. Já HABIBI *et al*., 2007, encontraram esta situação em 33,7% dos casos.

Radiograficamente esta lesão pode apresentar-se uni ou multilocular, sendo uma imagem radiolúcida bem delimitada, com margens bem definidas e circundada por limites escleróticos finos representando tecido ósseo reativo. Podem estar evidentes: deslocamento de dentes inclusos ou erupcionados, reabsorção radicular de dentes associados à lesão, deslocamento de raízes ou extrusão de dentes erupcionados (CARNEIRO *et al*., 2012; HABIBI *et al*., 2007). Estudos relatam uma porcentagem de 71% para lesões uniloculares contra 29% para lesões multiloculares, além disso, a maioria das lesões localiza-se em áreas de suporte do dente, mais comumente na zona periapical. De 55 casos apenas um apresentava reabsorção radicular e apenas dois casos apresentaram divergência das raízes de dentes adjacentes (BURGOS *et al*., 2014). Tem sido relatada a presença de deslocamento inferior do canal do nervo alveolar inferior. Os achados radiográficos

do Tumor Odontogênico Ceratocístico frequentemente são sugestivos, entretanto não são definitivos, pois podem simular outras lesões como o Cisto Dentígero ou o Cisto Radicular. O diagnóstico do Tumor Odontogênico Ceratocístico baseia-se nas características histopatológicas (WALDRON, 2004).

Os Tumores Odontogênicos Ceratocísticos podem se apresentar como múltiplas lesões. Isso ocorre especialmente nos casos onde há a associação com a Síndrome do Carcinoma Nevoide Basocelular, também conhecida como Síndrome de Gorlin-Goltz. Esta síndrome é uma condição hereditária autossômica dominante que tem como características principais: múltiplos Tumores Odontogênicos Ceratocísticos, múltiplos Carcinomas Basocelulares na pele e deformidades esqueléticas como costelas bífidas e anomalias das vértebras. A prevalência da Síndrome de Gorlin-Goltz é estimada em 1 para 60.000. Sendo os Tumores Odontogênicos Ceratocísticos uma das primeiras manifestações da síndrome é de extrema importância a atenção dos cirurgiões dentistas e radiologistas para um diagnóstico precoce e assim um melhor prognóstico para o paciente (CASAROTO *et al*., 2011; WALDRON,2004).

2.3 CARACTERÍSTICAS HISTOPATOLÓGICAS

Histologicamente o Tumor Odontogênico Ceratocístico é revestido por epitélio pavimentoso estratificado paraceratinizado, com células da camada basal dispostas em paliçada, muitas vezes com hipercromatismo nuclear. A parte mais superficial é frequentemente corrugada e a cavidade pode estar preenchida por um líquido claro semelhante ao transudato do plasma ou com um material caseoso que consiste em restos de ceratina. Mais externamente apresenta tecido conjuntivo fibroso friável e bem vascularizado, normalmente sem infiltrado inflamatório. Pode apresentar brotamentos da camada basal na capsula fibrosa, podendo dar origem a cistos satélites (CARNEIRO *et al*., 2012; PEIXOTO *et al*., 2009).

Existe uma variante do Tumor Odontogênico Ceratocístico chamada Cisto Odontogênico Ortoceratinizado, a diferença está basicamente no epitélio, que pode ser paraceratinizado ou ortoceratinizado. A superfície paraceratinizada constitui aproximadamente 85% a 95% destas lesões. Apesar de serem consideradas entidades separadas, o Tumor Odontogênico Ceratocístico e o Cisto Odontogênico

Ortoceratinizado compartilham semelhanças histológicas e comportamento clínico semelhantes. Porém, as taxas de recidiva diferem amplamente, sendo menores no ortoceratinizado, o que possibilita um tratamento mais conservador para esta lesão. As células da camada basal no Cisto Odontogênico Ortoceratinizado não são hipercromáticas, além disso, as alterações genéticas encontradas no Tumor Odontogênico Ceratocístico não foram evidenciadas nesta lesão (NASCIMENTO *et al*., 2012; PEREIRA *et al*., 2012).

2.4 DIAGNÓSTICOS DIFERENCIAIS

As características radiográficas do Tumor Odontogênico Ceratocístico não são patognomônicas, ou seja, são apenas sugestivas deste tipo de lesão. As características podem, dependendo da localização, simular outras patologias como o Cisto Dentígero, o Cisto Radicular, o Cisto Periodontal Lateral, o Ameloblastoma, o Cisto Ósseo Traumático ou algumas lesões fibro-ósseas (MENDES; CARVALHO; WAAL, 2010; WALDRON, 2004).

Em 25% a 40% dos Tumores Odontogênicos Ceratocísticos um dente não erupcionado esta envolvido na lesão, levando a uma semelhança com o Cisto Dentígero, entretanto algumas características podem auxiliar para uma sugestão de diagnóstico mais precisa. A reabsorção de raízes de dentes adjacentes à lesão é menos comum no Tumor Odontogênico Ceratocístico do que nos Cistos Dentígeros e Cistos Radiculares. Os Tumores Odontogênicos Ceratocísticos crescem sem causar uma expansão óssea óbvia, este fator pode auxiliar no diagnóstico diferencial clínico e radiográfico, pois Cistos Dentígeros ou Cistos Radiculares de tamanho semelhante normalmente apresentam uma maior expansão óssea. No Ameloblastoma a expansão vestibular e lingual das corticais geralmente está presente e a reabsorção de raízes de dentes adjacentes é comum, diferentemente do Tumor Odontogênico Ceratocístico (WALDRON, 2004).

2.5 TRATAMENTO

Não existe um consenso a respeito do tratamento dos casos de Tumor Odontogênico Ceratocístico. Isso se deve ao fato de a lesão ser altamente recidivante, com uma taxa de recidiva de aproximadamente 30 %. (OLIVEIRA *et al*., 2013; WALDRON, 2004). Existem diversas teorias sobre a recorrência dos casos de Tumor Odontogênico Ceratocístico que incluem: remoção incompleta do revestimento cístico, crescimento de um novo cisto através de um cisto satélite ou restos odontogênicos deixados durante a cirurgia, e ainda o desenvolvimento de um novo cisto em uma região adjacente (HYUN; HONG; KIM, 2009).

Os tratamentos mais conservadores consistem em enucleação, curetagem e marsupialização em casos mais extensos. Tratamentos mais agressivos são baseados em osteotomia, ressecção segmentar ou periférica, e uso de agentes químicos como a solução de Carnoy ou crioterapia. Tratamentos conservadores tem a vantagem de preservar estruturas anatômicas e dentes (BURGOS *et al*., 2014; MADRAS; LAPOINTE, 2008; OLIVEIRA *et al*., 2013).

A enucleação consiste em remover a lesão separando-a do osso, o que permite uma análise histopatológica de toda a lesão, entretanto esta técnica é de difícil execução nos Tumores Odontogênicos Ceratocísticos devido à aderência da sua delgada cápsula fibrosa com o tecido ósseo ou tecidos moles adjacentes (MENDES; CARVALHO; WAAL, 2010).

Pode-se associar a enucleação com outras terapias auxiliares como a solução de Carnoy, crioterapia ou osteotomia periférica. A solução de Carnoy é um agente fixador utilizado em lâminas de patologia laboratorial que é aplicada sobre a cavidade óssea com o intuito de remover remanescentes de tecido do tumor. A crioterapia consiste na aplicação de nitrogênio líquido, desvitalizando o osso e deixando a estrutura inorgânica intacta. O propósito destas manobras auxiliares é eliminar resíduos epiteliais que possam ter permanecido nas paredes císticas após a enucleação (OLIVEIRA *et al*., 2013; RIBEIRO JUNIOR *et al.,2007*).

A marsupialização e a descompressão são tratamentos utilizados especialmente em lesões amplas e consistem em realizar uma comunicação do interior da lesão com a cavidade bucal reduzindo o tamanho da cavidade cística para posterior remoção (CARNEIRO *et al*., 2012).

Devido a sua alta taxa de recidiva alguns autores indicam a ressecção como tratamento, entretanto por ser um tratamento muito agressivo é indicado somente me casos onde não é possível o tratamento por outros métodos (MENDES; CARVALHO; WAAL, 2010).

A taxa de recidiva nos Tumores Odontogênicos Ceratocísticos é relativamente baixa com tratamentos agressivos, já os tratamentos mais conservadores resultam em maiores recorrências. A forma de tratamento mais efetiva, minimizando a invasividade e as recorrências parece ser a enucleação e a subsequente aplicação da solução de Carnoy que é considerada um agente químico de aplicação segura desde que seguidos os cuidados necessários. A marsupialização seguida pela cistectomia pode ser uma alternativa com índices de recidivas não muito maiores do que a enucleação e aplicação de solução de Carnoy, entretanto neste caso é necessária a cooperação do paciente e acompanhamento clínico constante (MADRAS; LAPOINTE, 2008; RIBEIRO JUNIOR *et al.,* 2007).

O acompanhamento clínico e radiográfico é necessário, a maioria dos Tumores Odontogênicos Ceratocísticos recorrem dentro de um período de 5 anos, após a cirurgia, entretanto as recidivas podem ocorrer até 10 anos ou mais após o procedimento cirúrgico original (WALDRON, 2004).

3 DESCRIÇÃO DE CASO CLÍNICO

O caso a ser apresentado é da paciente B.R.V., do gênero feminino, com 13 anos de idade que realizou um exame radiográfico panorâmico por motivos ortodônticos, tendo sido detectado neste exame uma área radiolúcida em mandíbula, que após biópsia teve o diagnóstico de Tumor Odontogênico Ceratocístico confirmado.

A paciente compareceu à Faculdade de Odontologia da Universidade Federal do Rio Grande do Sul com uma radiografia panorâmica que foi realizada por motivos ortodônticos. Através deste exame radiográfico detectou-se a presença de uma área radiolúcida bem delimitada, localizada no ângulo mandibular do lado direito, alcançando a parte posterior do corpo mandibular, a lesão envolve a coroa do elemento dentário 48 que se apresenta em fase de formação coronária e possivelmente deslocado devido à lesão. No limite mais mesial a lesão se sobrepõe à raiz distal do elemento dentário 47 sem apresentar reabsorção ou deslocamentos dentários evidentes. A lesão era assintomática e clinicamente apresentava aumento de volume no fundo de sulco da região acometida com vitalidade nos molares inferiores no lado direito (Figura 3).

Figura 3. Radiografia Panorâmica

Foi solicitada uma tomografia computadorizada de feixe cônico complementar. O exame tomográfico evidenciou que a lesão causa pouca expansão óssea no sentido vestíbulo-lingual e um crescimento maior no sentido mesio-distal. A lesão apresenta deslocamento inferior do canal mandibular e adelgaçamento das corticais ósseas (Figura 4).

Figura 4. Exame Tomográfico

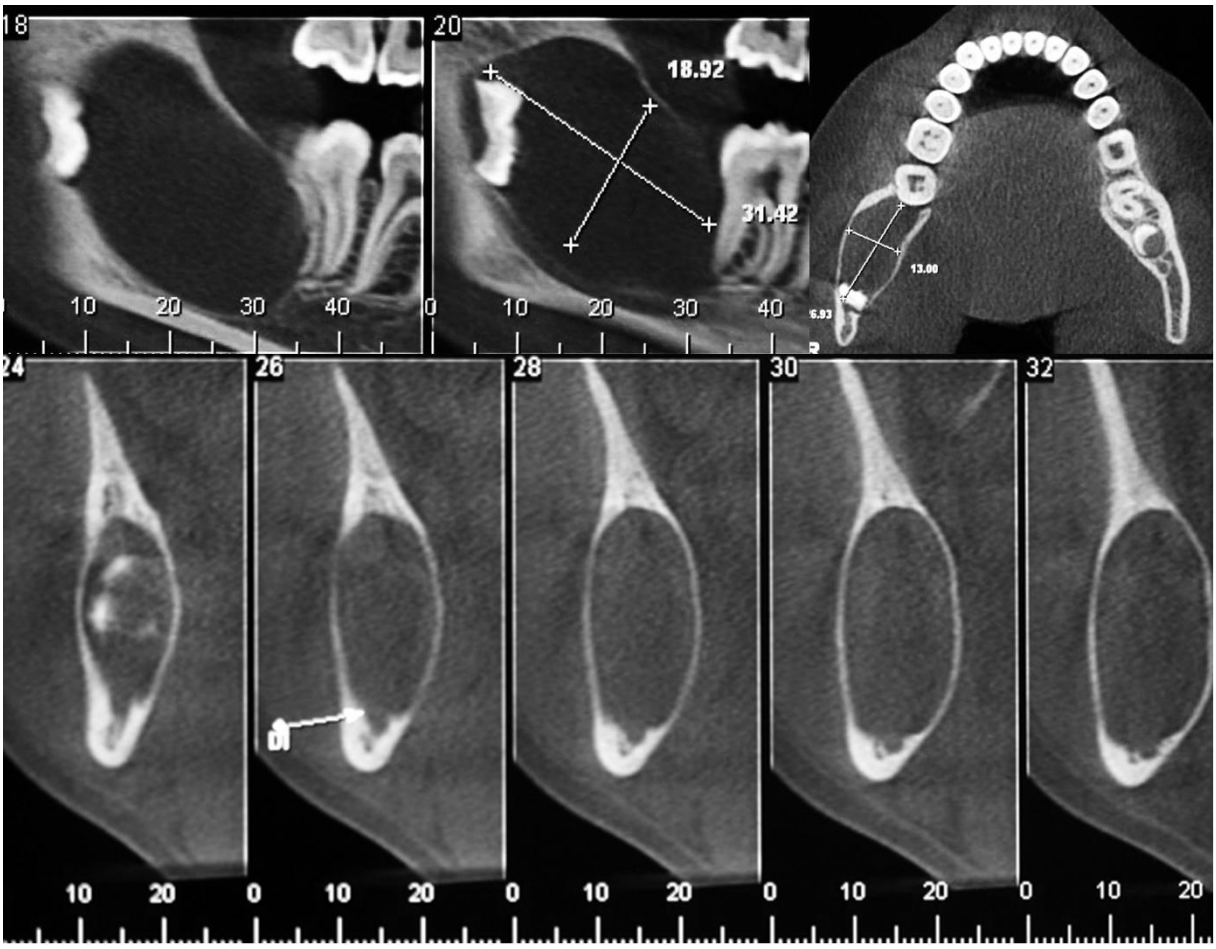

A biópsia incisional foi realizada no bloco cirúrgico da Faculdade de Odontologia da Universidade Federal do Rio Grande do Sul. Durante o procedimento constatou-se que a lesão apresentava diversas cápsulas com epitélio friável que continham ceratina em seu interior. O material foi enviado ao laboratório de patologia bucal onde foi confirmado o diagnóstico de Tumor Odontogênico Ceratocístico. Até o presente momento não foi realizado o tratamento definitivo.

4 CONSIDERAÇÕES FINAIS

O Tumor Odontogênico Ceratocístico apresenta uma frequência importante dentre os tumores dos ossos gnáticos, sendo frequentemente um achado radiográfico incidental durante um exame de rotina. A grande maioria dos casos são assintomáticos. Os sinais radiográficos desta lesão são apenas sugestivos, podendo simular outras lesões como o Cisto Dentígero e o Ameloblastoma. Assim sendo, é importante que os cirurgiões dentistas e radiologistas saibam identificar esta patologia como uma das hipóteses de diagnóstico, pois a conduta de tratamento difere amplamente neste tipo de lesão devido as suas características neoplásicas e índices de recidiva que podem ser drasticamente reduzidos com a escolha do método de tratamento adequado.

A radiografia panorâmica é comumente o primeiro meio de observação do Tumor Odontogênico Ceratocístico, pois é frequentemente solicitada por mostrar uma área mais ampla nos ossos gnáticos e dentes em apenas uma tomada radiográfica. Entretanto ao obter como hipótese de diagnóstico esta patologia é importante realizar outras técnicas de imagem, além do exame clínico, para poder observar outras características como a presença de expansão óssea. A radiografia oclusal pode ser útil para este fim assim como a tomografia computadorizada. A tomografia computadorizada de feixe cônico tem a vantagem de já possibilitar a observação da proximidade com estruturas anatômicas adjacentes e ajudar no planejamento da realização da biópsia e do tratamento cirúrgico.

Não existe na literatura um consenso sobre qual é o melhor método para tratamento dos casos de Tumor Odontogênico Ceratocístico, entretanto comparando os índices de recidiva os melhores métodos parecem ser a enucleação seguida pela aplicação da solução de Carnoy ou a marsupialização seguida por cistectomia. No caso da marsupialização deve-se levar em conta o comportamento do paciente, pois é necessária a sua cooperação com irrigação frequente da lesão, além de acompanhamento clínico constante. As recorrências normalmente ocorrem em um período de 5 anos, ou seja, mesmo após o termino do tratamento é necessário o acompanhamento clínico.

REFERÊNCIAS

AHLFORS, E.; LARSSON, A.; SJÖGREN, S. The odontogenic keratocyst: a benign cystic tumor? **J Oral Maxillofac Surg**, Philadelphia, v.42, n.1, p. 10-19, Jan. 1984.

ANTUNES, A.A. *et al. Tumor* odontogênico ceratocístico: análise de 69 casos. **Rev. bras. cir. cabeça pescoço.**, São Paulo, v.36, n.2, p.80-82, Abr.-Jun. 2007.

AVELAR, R.L. *et al*.Tumores odontogênicos: estudo clínico-patológico de 238 casos. **Rev Bras Otorrinolaringol**, Rio de Janeiro, v.74, n.5, p.668-73, set-out. 2008.

BURGOS, R.S. *et al*. **Clinical**, radiological and therapeutic features of keratocystic odontogenic tumours: a study over a decade. **J Clin Exp Dent**, Valencia, v.6, n.3, p. e259-e264, Jul. 2014.

CARNEIRO, A.G*. et al*. Um ano de descompressão seguida de enucleação para tratamento de tumor odontogênico queratocístico: relato de caso**. RFO UPF**, Passo Fundo, v.17, n.2, p.2012-2017, Maio-Ago. 2012.

CASAROTO, A.R. *et al.* Early diagnosis of Gorlin-Goltz syndrome: case report. **Head face med.**, London, v.7, n.2, p.1-5, Jan. 2011.

HABIBI, A*. et al.* Keratocystic Odontogenic tumor: A 10-year retrospective study of 83 cases in Iranian population. **J. oral sci.**, Tokyo, v.49, n.3, p.229-235, 2007.

JOHNSON, N.R. *et al.* Frequency of odontogenic cysts and tumors: a systematic review. **J Investig Clin Dent**, Queensland, v.5, n.1, p.9-14, Feb. 2014.

MADRAS, J.; LAPOINTE, H. Keratocystic Odontogenic Tumour: Reclassification of the Odontogenic Keratocyst from Cyst to Tumour. **J. Can. Dent. Assoc.**, Toronto, v.74, n.2, p.165-165h, Mar. 2008.

MENDES, R.A.; CARVALHO, J.; Waal, I. Characterization and management of the keratocystic odontogenic tumor in relation to its histopathological and biological features. **Oral oncol.**, Oxford, v.46, n.4, p.219–225, Apr. 2010.

NASCIMENTO, R. D. *et al.* Cisto odontogênico ortoqueratinizado x tumor odontogênico queratocístico: a importância da diferenciação histopatológica no tratamento. **Rev. cir. traumatol. buco-maxilo-fac.**, Recife, v.12, n.1, p.17-24, Jan.-Mar. 2012.

OLIVEIRA, M. M. *et al.* Tratamento de Tumor Odontogênico Queratocístico. **Arch. health invest.**, Araçatuba, v.2, n.5, p.34-39, 2013.

PEIXOTO, R.F. *et al.* Tumor odontogênico ceratocístico: revisão dos achados atuais. **Rev. cir. traumatol. buco-maxilo-fac.**, Recife, v.9, n.3, p.21-28, Jul.-Set. 2009.

PEREIRA, C.C.S. *et al.* Tumor Odontogênico Queraticístico e Considerações Diagnósticas. **Rev. bras. ciênc. saúde.**, João Pessoa, v.10, n.32, p. 73-79, Abr-Jun. 2012.

PHILIPSEN, H.P. Keratocystic odontogenic tumour. In: BARNES, L. *et al*, World Health Organization classification of tumours: pathology and genetics of tumours of the head and neck. IARC, Lyon, v.1, p. 306-307, 2005.

RIBEIRO JUNIOR, O. *et al.* Complicações da solução de Carnoy no tratamento de tumores odontogênicos. **RGO**, Porto Alegre, v.55, n.3, p.263-266, Jul.-Set. 2007.

VAROLI, F.P. *et al.* Tumor odontogênico queratocístico: características intrínsecas e elucidação da nova nomenclatura do queratocisto odontogênico. **J. Health Sci. Inst**., São Paulo, v.28, n.1, p.80-3, 2010.

VERED, M. *et al*. The immunoprofile of odontogenic keratocyst (keratocystic odontogenic tumor) that includes expression of PTCH, SMO, GLI-1 and bcl-2 is similar to ameloblastoma but different from odontogenic cysts. **J. oral pathol. med.**, Copenhagen, v.38, n.7, p.597-604, Aug. 2009.

WALDRON, C.A. Cistos e tumores odontogênicos. In: NEVILLE, B.W.; DAMM, D.D.; ALLEN, C.M.; BOUQUOT, J.E. Patologia Oral e Maxilofacial. 3ª Ed. P.570-573, Rio de Janeiro: Guanabara Koogan; 2004.